日消外会誌　23（12）：2808～2812，1990年

膿胸を併発した肝内結石症の1治験例

公立湖北総合病院外科，同　内科*，京都府立医大第2外科**

陳　孟鳳　弘中　武　林　隆志　小野　眞
堀　勝文　荻野　賢二*　長尾　泰考*　奥村　悟**

症例は63歳の女性．左胸部痛と発熱を主訴として本院内科を受診し膿胸の診断にて入院した．膿胸は胸腔ドレーン留置による洗浄療法で寛解したが，各種画像診断にて肝外側区域の肝内結石症による胆道感染から左膿胸に発展したものであると診断した．自験例における肝内結石症を病型分類で示すと〔IE・L・S_2l-m・D_2lm〕，Sp_0となりさらに外側区域の萎縮を認めたので治療として肝外側区域切除を選択した．自験例は胆道感染としては興味ある経過をとった症例でありまた治療については肝切除のよい適応であった．

Key words：hepatolithiasis, pyrothorax, hepatectomy

緒　言

今回われわれは左膿胸で発症し，精査の結果肝内結石症に伴う胆管炎の炎症が胸腔に波及したと考えられる胆道感染症としては比較的まれな病態を示した症例を経験したので若干の文献的考察を加えて報告する．

症　例

患者：63歳，女性．

主訴：左側胸部痛と発熱．

家族歴：特記すべきこと無し．

既往歴：昭和60年1月より昭和62年7月まで計6回にわたり左肺炎で，入退院を繰り返していたがいずれも抗生剤投与により寛解していた．また糖尿病にてトルブタマイド0.5gを毎朝服用していた．

現病歴：昭和63年10月17日左側胸部痛および発熱（38.2度）が出現し，同19日精査・加療目的で入院となった．

入院時現症：身長155cm，体重48kg，栄養中等度，血圧90/50mmHg，脈拍72/分整．眼瞼結膜に軽度貧血を認めたが黄疸はなく，胸部聴診では呼吸音は左下肺野で減弱し，軽度の湿性ラ音を認めた．なお，腹部所見に異常はなかった．

入院時検査所見：WBCは15,400/μl（stab 62.4%），CRP 25mg/dlと著明な高値を示したが，肝胆道系酵素は正常範囲内であった（**Table 1**）．

Table 1　Laboratory data on admission

WBC	154×10² /μl (stab 24%)		LAP	101	GRU
Hb	10.4	g/dl	γ-GTP	9	IU/l
Ht	30.3	%	T-P	6.0	g/dl
CRP	25.2	mg/dl	Alb	2.8	g/dl
BUN	44.7	mg/dl	T-Ch	143	mg/dl
Cr	1.5	mg/dl	S-AMY	130	IU/l
Na	135.5	mEq/l	U-AMY	439	IU/l
K	4.00	mEq/l	FBS	206	mg/dl
Cl	97	mEq/l	Blood gas analysis		
GOT	10	KU	pH	7.44	
GPT	10	KU	pCO_2	36	mmHg
LDH	269	Wrob-U	pO_2	53	mmHg
T-Bil	0.54	mg/dl	BE	+2	mmol/l
ALP	5.2	K-AU	O_2SAT	89	%

胸部X線・computed tomography（CT）所見：左下肺野に胸水貯留を認めた（**Fig. 1**）．そこで胸腔ドレーンを経皮的に留置したところ，糞臭を伴う膿汁が大量に流出したので細菌培養を行ったが嫌気性菌，好気性菌とも検出されなかった．治療は抗生剤の全身投与と胸腔内洗浄を施行した．第27病日に膿胸は治癒し全身状態も改善したので膿胸の原因を探るべく精査を行った．

腹部CT所見：横隔膜が肝外側区域に癒着し肝内胆管は拡張していた（**Fig. 2a**）．Drip infusion cholangiography（DIC）-CTでは外側区域に造影剤の排出はなく肝機能の低下を示していた（**Fig. 2b**）．

腹部超音波所見：U-pointより外側後枝にかけてacoustic shadowを伴うhigh echoic massを認め，さらに肝外側区域肝内胆管は拡張していた（**Fig. 3**）．そ

＜1990年7月10日受理＞別刷請求先：陳　孟鳳
〒529-04　滋賀県伊香郡木之本町黒田1221　公立湖北総合病院外科

Fig. 1 Chest X-ray showed pleural effusion on the left side (left). Computed tomography (CT) showed pleural effusion with gas accumulation on the same side, and deformation of the diaphragm (right).

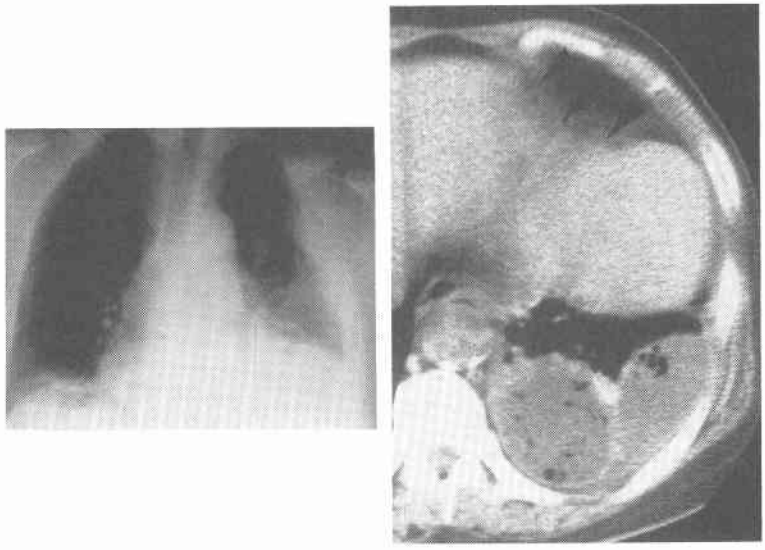

Fig. 2a CT showed deformation of the diaphragm, dilatation of the lateral segment of the bile tree, and a stone (left).
2b CT with drip infusion cholangiography revealed that the lateral segment of the bile tree did not discharge contrast medium (right).

2a

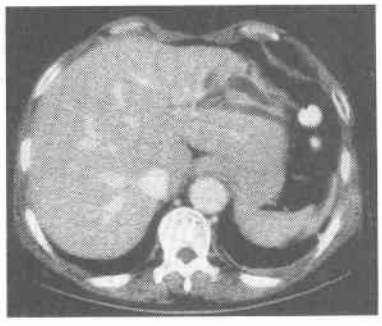

2b

こで胆道系精査のため内視鏡的逆行性胆道・膵管造影（endoscopic retrograde cholangiopancreatography : ERCP）を施行した．

ERCP所見：肝内胆管は外側区域のみが拡張しており，外側後枝内に透亮像が見え結石の存在を疑わせた外側前枝は狭窄後途絶しそれより末梢は造影されなかった(**Fig. 4**)．胆管膵管合流異常はなく，ERCPで造影されなかった外側前枝を造影するために経皮経肝胆道造影（percutaneous transhepatic cholangiography : PTC）を施行した．

Fig. 3 Ultrasonography showed dilatation of the lateral segment of the bile tree a high echoic mass with acoustic shadow in the posterior lateral segment of the bile tree, which indicated the presence of a stone.

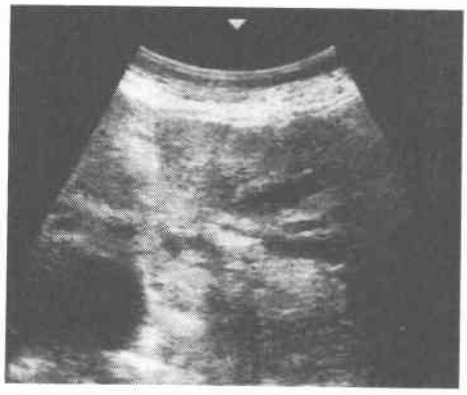

Fig. 4 Endoscopic retrograde cholangiopancreatography showed dilatation of the lateral segment of the bile tree and a radiolucent area in the posterior lateral segment of it. However, the anterior lateral segment beyond the stenosis could not be visualized.

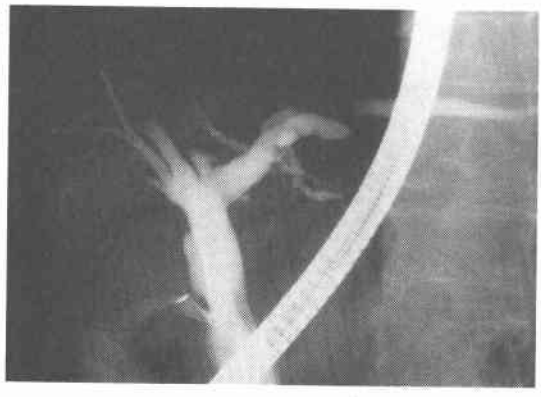

Fig. 5 Percutaneous transhepatic cholangiography showed that contrast medium pass from the bile tree to the extra hepatic area (1), and it showed a radiolucent area in the bile tree (2).

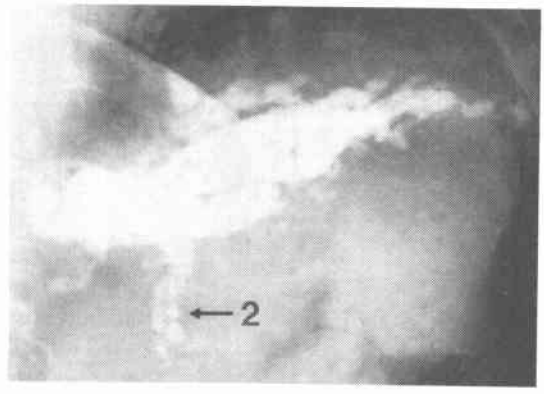

Fig. 6 Left subphrenic angiography showed hypervascularization.

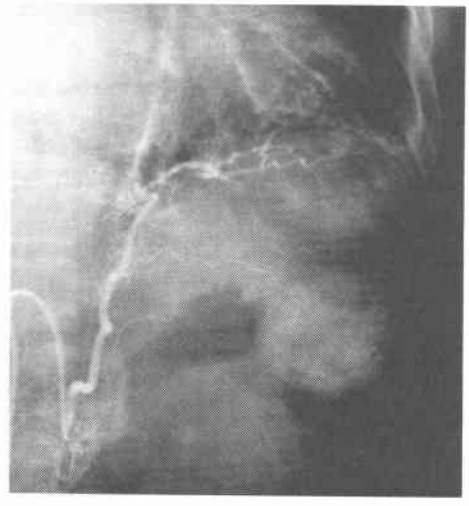

PTC所見：穿刺吸引液はwhite bileであり培養にてEscherichia coli (E. coli) が検出された．さらに造影すると造影剤の一部が肝外に流出していると思われる所見が確認された（**Fig. 5**）．

腹部血管造影所見：左下横隔膜動脈が増生しさらに胸腔の血管網も描出され横隔膜を挟んで腹腔胸腔を含む一塊の炎症性病変の存在が明確にされた（**Fig. 6**）．

以上より肝内結石症（病型分類，〔IE・L・S_2l-m・D_2lm～〕，Sp_0）から化膿性胆管炎を併発し，横隔膜に穿破した胆管から左胸腔内に炎症が波及して膿胸に至ったと診断した．そこで本症の治療法として，横隔膜の一部を含めて肝外側区域を一塊として切除する根治手術を選択することにした．

手術所見：外側区域は横隔膜に癒着していたが，横隔膜下腫瘍は無かった．胆嚢を切除し，胆嚢管より挿管し術中造影を施行したところ，肝内胆管の外側前枝は造影されず，外側後枝に著明な狭窄とその末梢側の嚢腫状拡張が示された（**Fig. 7a**）．そこで肝と横隔膜の癒着は剥離しえたので，横隔膜は切除せず剥離面の縫合のみにとどめ，肝外側区域切除を施行した．結石は外側後枝内に存在し，切除後の外側前枝胆管造影で

Fig. 7a Cholangiography during the operation showed sever stenosis of the posterior lateral segment of the bile tree and its cystic dilatation (up).

7b Cholangiography of the anterior lateral segment of the bile tree after the hepatectomy of the lateral segment showed radiolucent areas indicating stones (down).

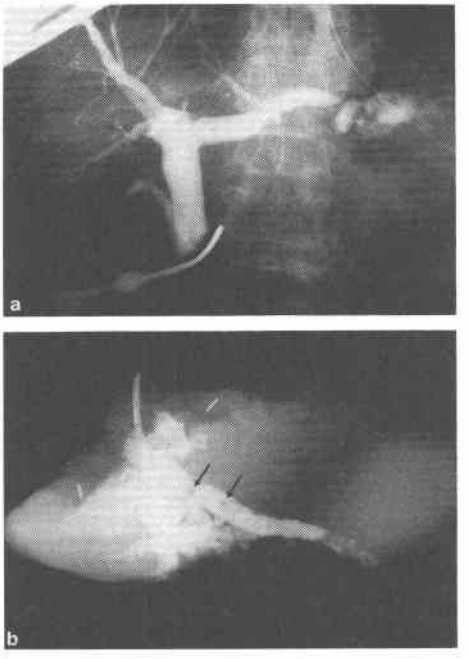

透亮像がみられた（**Fig. 7b**）ので胆管を切開すると，前枝内にも結石が見られ，さらに胆嚢にも微小結石が存在した．結石の成分は肝内結石が炭酸カルシウム2％，コレステロール95％，ビリルビンカルシウムが3％であったが，胆嚢内の微小結石は蛋白および成分の同定出来ない脂質を含む混合結石であった．患者は術後21日目に退院し，現在約12か月になるが，膿胸・肝内結石の再発はなく健在である．

考　察

肝内結石はその成因において胆汁のうっ滞と胆道感染が関係している[1]といわれ胆道感染は重篤な合併症に発展することがある[2]．最近の報告[3)~5)]で，胸部感染症を合併しているものは少なく胸腔に炎症が及ぶ過程は明らかでないが，Glennら[6]によれば胆汁のうっ滞と細菌感染は，限局性の胆管炎をきたし膿瘍を作りそれが破裂して横隔膜のような周囲組織に流れるとしている．本症例では画像診断にて胆管の結石による閉塞を確認しており，さらに閉塞胆管よりE. coliを検出していることからGlennら[6]の仮説のような経過をたどって感染が横隔膜に波及したと考えることが出来る．ただそれと膿胸との関連性については胸腔からの培養にてE. coliが検出されていないので確定的なことはいえないが血管造影で示されたように横隔膜を挟む上下間の脈管系の連絡が生じやすいものと考えれば，横隔膜を介して炎症が波及したと考えることも出来よう．いずれにせよ肝切除により感染源を取り除くことで膿胸の再発をみていないことから肝内結石症に由来した化膿性胆管炎が膿胸の原因であったと思われる．

肝内結石症の治療が困難とされる理由は切石困難，結石再発，胆管炎の反復，高度肝障害が原因とされ，これらはいずれも胆管挟狭部の完全解除が困難で結石の遺残とともに胆汁うっ滞と胆道感染が持続した結果であり，また複雑な胆道病態のため手術による完全切石は約50％にすぎないという[7]．そのため経皮経肝胆道鏡による胆道病態の検討と切石を十分に行い，さらに手術を加えることでよい成績を挙げている施設もある[8]．一方，肝内結石症に胆管癌の合併する症例があり，これが本症に対する肝切除の必要性の根拠[9]として挙げられているほか，肝実質が萎縮して機能の廃絶している部分では，たとえ結石が完全に取り除かれても，胆管の狭窄と嚢腫状拡張が残った場合にはこれが細菌の温床となって胆管炎の再発を繰り返すことが予測されるので，肝内結石症の好発する左葉（特に外側区域）や右葉後区域に限局して肝実質の萎縮を伴う症例では，肝切除がよりよい適応であろうとわれわれは考えている．

なお本論文の要旨は，第25回日本胆道学会総会(1989年8月，宮崎）において発表した．

文　献

1）谷村　弘，関谷　司，高橋　裕ほか：胆石成分からみた肝内結石症．外科 Mook　26：29—38，1982
2）綿貫重雄，和賀井和栄，小幡五郎：胆道感染と胆汁性腹膜炎．内科シリーズ　17：251—258，1974
3）堀田敦夫，深井泰俊，菊川政男ほか：左肝内結石による肝膿瘍が左横隔膜下に穿破した1治験例．臨と研　58：134—138，1981
4）三宅哲也，塚本能英，本多栄一ほか：膿胸と横隔膜下膿瘍を合併した肝内結石の1例三重医　25：32—36，1981
5）水上泰延，長嶋孝昌，吉田　環ほか：左横隔膜下・左膿胸で発症した肝内結石症の1治験例．日消外会誌　20：2623—2626，1987

6) Glenn F, Moody FG: Acute obstructive suppurative cholangitis. Surg Gynecol Obstet 113：265—273, 1961
7) 鈴木範美, 伊勢秀雄, 松野正紀：肝内結石の現況と問題点. 胆と膵　10：1295—1299, 1989
8) 二村雄次, 早川直和, 長谷川洋ほか：肝内結石症の治療—内視鏡的截石術を中心に. 胃と腸　19：437—444, 1984
9) 中村光司：肝内結石症に対する肝切除. 日消外会誌　23：122—125, 1990

A Case Report of Hepatolithiasis Accompanied with Pyrothorax

Menobohn Chin, Takeshi Hironaka, Takashi Hayashi, Makoto Ono, Katsufumi Hori, Kenji Ogino*, Yasuyuki Nagao* and Satoru Okumura**
Department of Surgery, Prefectural Kohoku General Hospital
*Department of Internal Medicine, Prefectural Kohoku General Hospital
**Second Department of Surgery, Kyoto Prefectural University, School of Medicine

The patient was a 63-year-old female who was examined at the Department of Internal Medicine of our hospital with chief complaints of left chest pain and fever, and was admitted under a diagnosis of pyrothorax. The pyrothorax was treated by irrigation through a percutaneous intrathoracic drain. Various imaging examinatins revealed that bile tree infectin due to hepatolithiasis of the lateral segment developed into left pyrothorax. Lateral segmentectomy of the liver was carried out, because the patient had [IE・L・S_2l-m・D_2lm~], Sp_0 according to the Japanese classification of hepatolithiasis and an atrophic lateral segment. The patient showed an interesting course of bile tree infection and a good indication for hepatectomy.

Reprint requests: Menbohn Chin　Department of Surgery, Prefectural Kohoku General Hospital
1221 Kuroda, Kinomoto-cho, Ika-gun, Siga, 529-04 JAPAN