日消外会誌　23（12）：2837～2841，1990年

盲腸内腔へ発育した若年者虫垂癌の1例

大分赤十字病院外科，内科*

岡田　和也　　岩松　正義　　西野　豊彦

筑波貴与根　　清水　　力　　松尾　俊和*

原発性虫垂癌は比較的まれな疾患であり，特有な臨床症状に乏しいため，術前に確定診断を得ることはきわめて困難である．

今回われわれは，年齢的にも発育様式的にもきわめてまれな原発性虫垂癌の1例を経験したので報告する．症例は17歳女性で，主訴は上腹部痛．高度の貧血と右下腹部腫瘤を認めたため，注腸造影検査や大腸内視鏡検査により盲腸癌と診断した．R_3のリンパ節郭清を伴う右半結腸切除術を施行し，切除標本の病理組織学的検索により，盲腸内腔へ内翻性に発育した虫垂原発の結腸型，中分化型腺癌と判明した．また全てのリンパ節において転移は認められなかった．

中高年者と同様，若年者においても，右下腹部腫瘤や疼痛を繰り返すような症例に対しては，本症の可能性も考慮して検査をする必要があると思われる．また原発性虫垂癌においては，リンパ節郭清を伴う右半結腸切除術や回盲腸部切除術が望ましい．

Key words: carcinoma of the vermiform appendix, juvenile adenocarcinoma of the vermiform appendix, intraluminal growth of the cecum

はじめに

原発性虫垂癌は比較的まれな疾患であり，本邦では1900年の金森[1]の報告以来，現在までに約200例が報告されている．しかし術前に確定診断を得ることはきわめて困難であり，大部分は回盲部腫瘤や急性虫垂炎，盲腸周囲膿瘍などの診断で開腹され[2)~4)]，そして開腹術後の病理組織学的検索により初めて確定診断が下されることが多い．

われわれは術前にX線診断と内視鏡検査により若年者盲腸癌と診断して，右半結腸切除術を施行し，切除標本にて内翻性に発育した虫垂原発の中分化型腺癌であることが判明したきわめてまれな1例を経験したので，若干の文献的考察を加えて報告する．

症　例

症例：17歳，女性．

主訴：上腹部痛．

既往歴，家族歴：特記すべきことなし．

現病歴：昭和63年12月初旬より時々上腹部痛が出現するも放置していた．1月になり症状が次第に増強するため近医受診し，虫垂炎を疑われ平成1年1月19日に当科受診した．外来での諸検査の結果，盲腸癌と診断し2月13日に入院した．なお患者は虫垂切除術の既往はない．

入院時現症：体格，栄養中等度．眼瞼結膜に高度の貧血を認めたが眼球強膜に黄染はなく，表在リンパ節は触知せず，胸部に異常所見はなかった．腹部は平坦で上腹部に圧痛はみられず，右下腹部には表面平滑，弾性硬の腫瘤を触知したが，圧痛はなかった．筋性防御，ブルンベルグ徴候は認めなかった．

入院時検査成績：赤血球419万/mm³，Ht 25.1%，Hb 6.4g/dl であり，小球性低色素性の鉄欠乏性貧血を高度に認めた他は，白血球6,400/mm³であり，carcinoembryonic antigen などの腫瘍マーカーを含め血液生化学検査に特に異常所見を認めなかった．

注腸造影検査：バウヒン弁の下方から上方にかけて不整な隆起性病変を認め，また充満像では同部に一致して不整な陰影欠損像を認めた．また虫垂は造影されなかった（**Fig. 1**）．

大腸内視鏡検査：盲腸よりバウヒン弁上部におよぶ山田III型の隆起性病変を認めた．先端には便が付着していたが，明らかな潰瘍形成はみられなかった（**Fig. 2**）．同部位の生検にて adenocarcinoma と判明した．

手術所見：平成1年2月15日，傍正中切開で開腹し

＜1990年9月12日受理＞別刷請求先：岡田　和也
〒879-56　大分県大分郡挾間町医大ケ丘1―1506　大分医科大学第1外科

Fig. 1 Barium-filled radiograph of the cecum shows an irregular defect of shadow (arrow) around the Bauhin's valve.

Fig. 2 Endoscopic finding shows a Yamada's type III tumor extending from the cecum to the upper part of the Bauhin's valve.

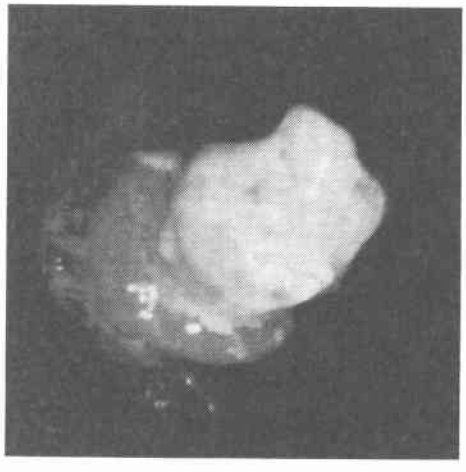

た．腹腔内には腹水なく，明らかな肝転移，腹膜播種を認めないが，腸管膜リンパ節が腫大していたため，大腸癌取扱い規約[5]による S_0，N_2，P_0，H_0で，Stage III と判断した．一方，回腸に母指頭大のメッケル憩室がみられたので，これを含めて R_3の所属リンパ節郭清

Fig. 3 External view of the cecum in a resected sample. No appendix is seen at the portion leading to the tenia libera of the cecum, but instead the serosa and the meso-appendix at the portion fall into the lumen of the cecum (arrow).

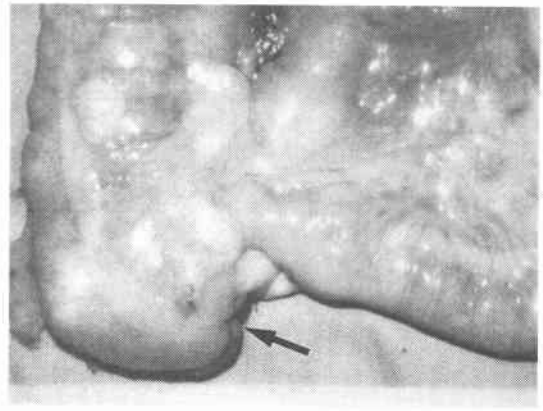

Fig. 4 Inside view of the cecum in a resected sample. The appendix is inverted into the lumen of the cecum, where a tumor grows up in the shape of "a mushroom". Pean's forceps is inserted along the serosa from the outside up to the tip of the tumor. Furthermore, Bauhin's valve is seen above the root of the inverted appendix (arrow).

を伴う右半結腸切除術を施行した．

切除標本肉眼所見：盲腸自由紐に続く部に虫垂は認められず，同部に一致して漿膜が盲腸内腔へ陥凹し，それに伴い虫垂間膜も陥入していた(**Fig. 3**)．切除標本を開くと虫垂は盲腸内腔に内翻し，同部に一致して“きのこ状”に縦長に発育した大きさ4.6×2.4×2.3cmの腫瘍が認められた(**Fig. 4**)．腫瘍を側面からみると虫垂根部には正常粘膜を残し，その上方から先端までの粘膜は粗造で，腫瘍が全周性にみられた(**Fig. 5**)．腫瘍の割面では，盲腸内腔に陥入した漿膜と虫垂間膜を軸として，腫瘍は虫垂根部やや上方から先端までみられた(**Fig. 6**)．

Fig. 5 Lateral view of the appendiceal tumor. The tumor is observed circularly and 4.6×2.4×2.3cm in size. A normal mucosa remains at the root of the inverted appendix.

Fig. 6 Cut surface of the appendiceal tumor. The tumor is observed on the root of the inverted appendix which falls into the lumen of the cecum.

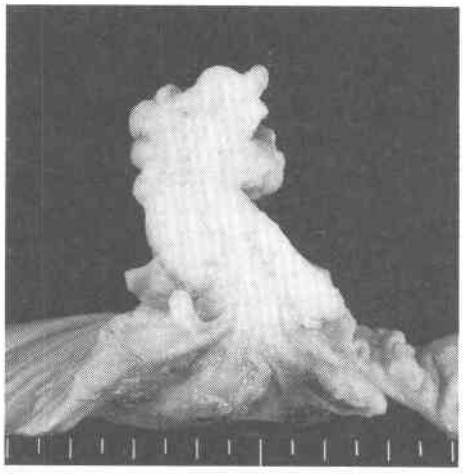

病理組織学的所見：腫瘍は中分化型腺癌であり，虫垂根部を除いた虫垂粘膜および粘膜下組織はほとんど腫瘍組織に置き換えられていた．また腫瘍組織にはmitosisも散見され，一部には固有筋層を越えて漿膜下組織まで浸潤増殖した部もみられた(**Fig. 7**)．しかし組織学的にはリンパ節は炎症所見のみで，すべてのリンパ節において転移は認められず，ss, n_0でstage I, Dukes分類Aであった．さらにリンパ節郭清の程度はR_3で組織学的に絶対治癒切除であった．一方，虫垂には急性虫垂炎の組織像は認められなかった．

患者は術後経過良好にて27日目に退院し，外来通院中である．

考　察

原発性虫垂癌は1882年Beger[6]により初めて報告され，虫垂切除術や剖検例にみられる本症の発生頻度は0.08～0.2%と報告されている[7)~9)]．本邦における好発年齢は50～70歳で，年齢分布は16～86歳，平均年齢は約60歳であり，性別では男性にやや多い傾向にある[2)3)7)10)11)]．欧米の報告もほぼ同じ傾向である[4)9)]．浜崎ら[10)]は16歳男性の結腸型の原発性虫垂癌を報告しているが，本例は17歳の女性で本邦ではこれに次いで若年

Fig. 7 Histological picture shows moderately differentiated adenocarcinoma with sporadical mitoses. (HE staining, ×100).

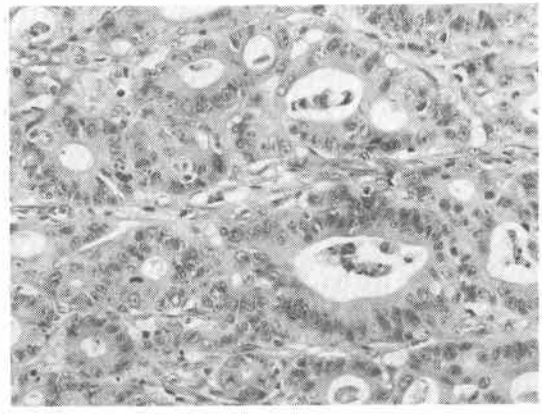

の症例である．さらにわれわれの知る範囲では，欧米の報告でも20歳以下の若年者は17歳と19歳の2例を認めるだけであり[4)16)]，年齢的にも非常にまれな症例である．

UihleinとMcDonald[12)]は1943年に本症をカルチノイド型，嚢腫型，結腸型の3型に分類した．しかし近年カルチノイド型は独立した別個の疾患として取り扱われ，一般には嚢腫型と結腸型の2型に分類されており[3)11)]，さらに両者いずれにも分類されない混合型の報告もみられている[2)13)]．嚢腫型と結腸型は分化度の相違はあるが病理学的には両者とも腺癌であり，混合型はその中間に位置すると考えられている[2)]．本例は中分化型腺癌であり結腸型に属する原発性虫垂癌であった．

主訴として右下腹部痛や右下腹部腫瘤が多いが，嚢腫型には腫瘤触知を，結腸型には右下腹部痛を主訴とする症例が多い[3)]．また嚢腫型と比較し結腸型は，右下腹部痛を含めた急性虫垂炎症状が多くみられ[3)]，病理組織学的にもこれに膿瘍形成を伴うことが多いことも知られている[4)]．Nicerbergら[14)]は本症の臨床症状の発生機序として，1）腫瘍による虫垂内腔の閉塞，2）虫垂壁の穿孔を伴う浸潤，3）リンパ流，血流の閉塞などを上げている．本例は上腹部痛と右下腹部腫瘤および高度貧血がみられ，注腸造影と大腸内視鏡検査により盲腸癌と診断したが，内翻性発育という非常に特異な腫瘍形態であったため術前には虫垂癌の確定診断にまで至らなかった．そして本例は上腹部愁訴を除けば急性虫垂炎の症状に乏しく，病理組織学的にも急性虫垂炎の炎症像は認められなかった．したがって本例の臨床症状の発生機序として，発育形態が内翻性という特異な型であったため，右下腹部に腫瘤を触知した他に虫垂間膜への牽引力による上腹部痛がみられ，さらに虫垂内腔の閉塞機転の欠如により右下腹部痛を欠いたものと思われる．

中垂は筋層が薄く周囲へ浸潤しやすいことや，リンパ流が豊富であることなどから，結腸型はリンパ行性や血行性進展を示すことが多く，一般大腸癌の生物学的特性に類似している．一方，嚢腫型はリンパ行性や血行性転移は少ないが，嚢腫の破裂に伴う腹膜播種の結果pseudomyxoma peritoneiとなる[2)7)]．しかし手術方法としては可能ならば両者ともリンパ節郭清を伴う広範な結腸切除術が望ましい[3)7)11)14)]．また虫垂癌の5年生存率は虫垂切除のみでは約20%であったが，右半結腸切除術を施行したものでは45～63%であり[15)16)]，予後の改善に有用であると報告されている．

本例は若年者で，しかも内翻性という特異な発育形態を示した非常にまれな症例であったが，一般には本症は中，高年者に多くみられ，急性虫垂炎様症状が対症療法で軽快しても，右下腹部の疼痛や腫瘤触知を繰り返す様な症例では，便潜血検査に加えて一度は注腸造影を施行し，本症の可能性も考慮して検査をする必要があると思われる．

文　献

1）金森辰次郎：腹水中における絮状片の検鏡的価値．東京医　14：486—501，1900
2）岩崎　甫，松峰敬夫，横瀬喜彦ほか：原発性虫垂癌．病例報告と病理組織型の再検討．日臨外医会誌　37：66—72，1976
3）村上義昭，友安敏博，津村裕昭ほか：大腸内視鏡検査にて術前に診断しえた早期原発性虫垂癌の1例．最近の本邦報告100例の検討．日臨外医会誌　47：1316—1321，1986
4）Cerame MA：A 25-year review of adenocarcinoma of the appendix. A frequently perforating carcinoma. Dis Colon Rectum 31：145—150，1988
5）大腸癌研究会：臨床・病理大腸癌取扱い規約．第4版，金原出版，東京，1985
6）Beger A：Ein fall von krebs des wurmforsatzes. Berl Klin Wchnschr 19：616—618，1882
7）河野良寛，木村秀幸，片岡和男ほか：原発性虫垂癌の13例．臨外　37：1601—1604，1982
8）Collins DC：A study of 50,000 specimens of the human vermiform appendix. Surg Gynecol Obstet 101：437—445，1955
9）Gilhome RW，Johnston DH，Clark J et al：Primary adenocarcinoma of the vermiform appendix. Report of a series of ten cases, and review of the literature. Br J Surg 71：553—555，1984
10）浜崎美保，沢山　興：原発性虫垂癌の2例．細胞核病理誌　12：99—102，1968
11）甲斐真弘，増田好治，田中貞夫ほか：原発性虫垂癌の1例．日臨外医会誌　49：536—539，1988
12）Uihlein A，McDonald JR：Primary carcinoma of the appendix resembling carcinoma of the colon. Surg Gynecol Obstet 76：711—714，1943
13）Wilson R：Primary carcinoma of the appendix. Am J Surg 104：238—249，1962
14）Niceberg DM，Feldman S，Mandelberg A et al：Adenocarcinoma of the vermiform appendix, a case presentation and review of the literature. Surgery 40：560—570，1956
15）Hopkins GB，Tulis RH，Kristenen KA：Pri-

mary adenocarcinoma of the vermiform appendix. Dis Colon Rectum 16 : 140—144, 1973
16) Hesketh KT : The management of primary adenocarcinoma of the vermiform appendix. Gut 4 : 158—168, 1963

A Case of Juvenile Adenocarcinoma of the Vermiform Appendix with Intraluminal Growth of the Cecum

Kazunari Okada, Masayoshi Iwamatsu, Toyohiko Nishino, Kiyone Chikuba
Chikara Shimizu and Toshikazu Matsuo
Department of Surgery and Medicine, Oita Red Cross Hospital

Primary appendiceal carcinoma is a relatively rare disease, for which it is very difficult to obtain a definite diagnosis pre-operatively because it lacks peculiar clinical symptoms. This report describes one patient with primary appendiceal carcinoma which was found to be very rare in terms of the patient's age and the mode of its development. The patient was a 17-year-old woman with a complaint of epigastralgia. Because severe anemia and a tumor in the right lower abdomen were confirmed, a diagnosis of cecal carcinoma was established on the basis of examinations by barium enema and colonofiberscopy. A right hemicolectomy with lymph node dissection of R_3 was performed. Pathohistological examinations of resected samples revealed moderately differentiated adenocarcinoma of the colonic type arising from the appendix which developed inwardly into the lumen of the cecum, while the lymph nodes showed only inflammation. In juvenile patients as well as patients after middle age, it will be necessary to consider the possibility of this disease and conduct examinations, if they have a tumor and/or recurring pain in the right lower abdomen. Furthermore, it is desirable to conduct right hemicolectomy or ileocecal resection with lymph node dissection in patients with primary appendiceal carcinoma.

Reprint requests: Kazunari Okada First Department of Surgery, Medical College of Oita
1-1506 Idaigaoka, Hazama-machi, Oita-gun, Oita 879-56 JAPAN