日消外会誌　23(12)：2843，1990年

研究速報

Magnetic resonance imaging 矢状断像による直腸癌側方リンパ節転移の術前診断

板橋　道朗　　亀岡　信悟　　中島　清隆
泉　　公成　　浜野　恭一　　河野　　敦*

目的：直腸癌の側方リンパ節は，内腸骨動脈臓器枝周囲にあたるが，多彩な変異が存在するため[1]，これらの同定と側方リンパ節転移の診断はきわめて困難とされてきた．Magnetic resonance imaging（MRI）冠状断像が有効との報告があるが[2]，矢状断像が有効との報告はない．今回われわれは，中直腸動脈根リンパ節（#262），閉鎖リンパ節（#282）を中心にMRI矢状断像を用いて側方リンパ節転移の診断能を検討した．

対象：1988年1月以降に手術された直腸癌症例80例のうちMRIを施行した45例である．

方法：目立製0.5Teslaと0.15Teslaの2機種を使用し，全例に横断像，矢状断像を施行して読影した．Preliminary studyとして，術中に中直腸動脈と閉鎖孔にマーキングを行い，術後のMRIでこの位置を同定した．

結果：横断像で，側方リンパ節は，前方は外腸骨動脈，後方は内腸骨動脈，外側は内閉鎖筋，内側はperirectal fasciaに囲まれた部位にあたり，幅の狭い場所であった．同部位を矢状断にスライスすると，内腸骨動脈臓器枝の分岐形態が明瞭に描出された（**Fig. 1**）．これを利用して腫大リンパ節の存在診断と，部位同定を行った．MRI矢状断像では，内外腸骨動脈の分岐，内腸骨動脈臓器枝の分岐やその末梢枝である上膀胱，中直腸動脈や閉鎖動脈の走行まで明瞭に描出可能であった．リンパ節は血管周囲に卵円形に明瞭に描出され，#262.#282の鑑別が可能な症例もあった．

臨床成績：MRI矢状断像でリンパ節腫大と読んだものは45例中6例であった．6例全例で術中リンパ節腫大を認め，このうち，病理学的に転移陽性例は2例で，他の4例は炎症性腫大であった．なお，偽陰性例は認めなかった．

考察：MRI横断像において中直腸動脈，閉鎖孔は幅の狭い間隙に存在した．同部位の矢状断像を得ることにより側方リンパ節が検索可能であることが解った．矢状断像では内外腸骨動脈，内腸骨動脈臓器枝や閉鎖動脈の走行が明瞭に描出され，この周囲のリンパ節同定が容易であった．直腸壁周囲のリンパ節の転移診断には横断像が適しているが，側方リンパ節の同定，転移診断には矢状断像の方が描出能，同定能ともに優れていた．

Fig. 1　MRI sagittal scan＜A：lymph node（#282），B：external iliac artery，C：internal iliac artery，D：obtrator artery，E：middle rectal artery＞

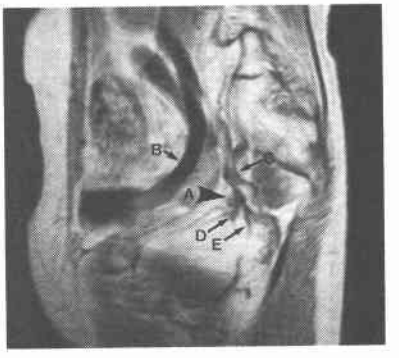

結語：質的診断は今後の課題であるが，骨盤側壁のMRI矢状断像は，リンパ節描出能，その存在部位の同定能に優れ，直腸癌側方リンパ節転移の術前診断に有用であった．

Key word：lymphnode metastasis of rectal cancer

文献：1）平松京一，甲田英一，毛利　誠ほか：腹部血管のX線解剖図譜．医学書院，東京，1982，p207—214
2）吉田雅博，尾崎正彦，山本　宏ほか：Magnetic resonance imagingによる大腸癌リンパ節診断とその治療法への応用．消外 23：997—1000，1990

Preoperative Evaluation of Lateral Lymph Node Spread of Rectal Cancer with Sagittal Scan of Magnetic Resonance Imaging

Michio Itabashi, Shingo Kameoka, Kiyotaka Nakajima, Kousei Izumi, Kyoichi Hamano and Atushi Kouno*
2nd Depertment of Surgery, *Department of Radiology, Tokyo Women's Medical College Hospital

＜1990年10月11日受理＞別刷請求先：板橋道朗　〒162 新宿区河田町8—1　東京女子医科大学第2外科