日消外会誌　24（3）：846～850，1991年

症例報告

腐蝕性食道狭窄の治療
―広背筋皮弁を用いた食道再建術―

久留米大学医学部第1外科
大田　準二　　藤田　博正　　辻　　義明　　山名　秀明
白水　玄山　　南　　泰三　　掛川　暉夫

乾燥剤（生石灰）を誤飲し，食道気管瘻を伴う腐蝕性食道狭窄の女児に対し，広背筋皮弁を胸腔内に誘導する食道形成術および瘻孔閉鎖術が施行された．術後縫合不全が認められたが，筋弁内に限局しており，自然治癒した．

腐蝕性食道狭窄の治療として，有茎腸管によるバイパス術が一般的であるが，われわれは今回，第1に広背筋皮弁の皮弁部で食道を再建し，筋弁部で気管瘻孔閉鎖部を被覆補強する，第2に食道をできるだけ温存するという目的で本術式を行った．一方，本症例の経験から，広背筋皮弁による胸部食道の再建において縫合不全，吻合部狭窄などいくつかの問題点も明らかとなった．

Key words: corrosive stricture of the esophagus, esophagotracheal fistula, latissimus dorsi myocutaneous flap

はじめに

14歳女児で，乾燥剤の誤飲により発症した食道気管瘻を伴う腐蝕性食道狭窄に対し，広背筋皮弁を用いて胸腔内の食道再建術を行ったので，その術式と経過を報告する．

腐蝕性食道狭窄の治療として，非観血的には，ブジーによる拡張法が一般的である．観血的には，バイパス術として皮膚管，有茎腸管および遊離腸管移植を用いた食道再建術が行われているが，中でも有茎腸管による再建が最も一般的である[1)2)]．一方，腐蝕性食道狭窄では癌の発生がかなりみられることから，食道切除も推奨されている[1)3)~5)]．Daly ら[6)]は，腐蝕性食道狭窄に対する食道再建術の適応を述べているが，本症例のように食道気管瘻を合併するものも，食道再建術の適応に含めている．腐蝕性食道狭窄における食道再建術では，若年者が治療の対象となることが多い．そのため，われわれは食物移送，逆流防止など食道機能の温存や美容的な側面も考慮し，部分的な食道の腐蝕性狭窄には部分的な食道再建術を行い，できるだけ食道を温存しようと考えた．また本症例は食道気管瘻を合併しており，瘻孔の閉鎖と狭窄部の解除を目的として，広背筋皮弁で食道を再建すると同時に，筋肉側で気管瘻孔の縫合部を補強するという手術を施行した．

症　例

患者：14歳，女児．

主訴：食物摂取量の低下，胸部を押さえる動作．

既往歴：妊娠，分娩異常なし．生後4か月より2歳まで痙攣の既往あり．3歳女児検診にて発達の遅れを指摘さる．

家族歴：特記すべきことなし．

現病歴：昭和63年11月28日突然の激しい咳込みで苦しんでいるところを家人に発見され，周囲の状況から，乾燥剤を嚥下したことが確認された．一時的に軽快するも，その後食物を受け付けず，胸部を押さえる動作を繰り返し，発熱もみられたので，近医受診し，内服治療を受けた．しかし，次第に症状は憎悪し水分摂取不良となり体重減少も認められたため，12月5日当大学小児科入院となった．諸検査の結果，瘢痕性食道狭窄および食道気管瘻と診断され当科転科となった．

入院時現症：患者に有意語は認められず，重度の精神発達遅滞があったが，運動機能はほぼ正常であった．貧血・黄疸なく，転科時絶食にてIVH（intravenous hyperalimentation）管理がなされていた．

＜1990年11月19日受理＞別刷請求先：大田　準二
〒830　久留米市旭町67　久留米大学医学部第1外科

Fig. 1a (left) A contrast median esophagogram shows a stenosis of 4cm long in the upper esophagus.
Fig. 1b (right) The left bronchial tree is shown, by a contrast median esophagogram.

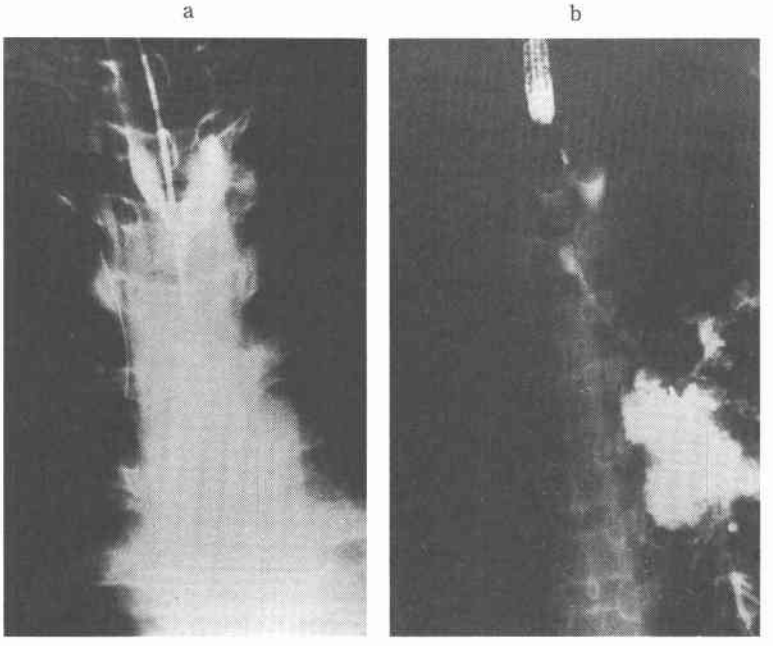

入院時検査所見：赤血球数484万/mm³，Hb 13.2g/dl，Ht 39.9%，白血球数9,100/mm³，血清総蛋白7.2 g/dl その他肝，腎機能検査血清電解質，血液ガスおよび心電図などには異常を認めなかった．

胸部X線像では，左中下肺野に肺炎像を認めた．

食道造影では，第4胸椎の高さから長径4cmの漏斗状の狭窄を認めた（**Fig. 1a**）．また別の造影では，食道とともに左主気管支が描出され，食道気管瘻の合併が確認された（**Fig. 1b**）．

気管支鏡検査で，気管分岐部のやや左側口側の膜様部に，直径0.2cmの瘻孔を認めた（**Fig. 2**）．

手術所見：第1回手術（平成元年3月2日）食道瘻・胃瘻の造設を行い，肺炎と栄養状態の改善を計った．

第2回手術（平成元年4月6日）左側臥位とし，長さ20cm，幅8cmの広背筋弁上に，長さ8cm，幅6cmの紡錘状皮弁を作成した後，第5肋間にて開胸した．胸部上部食道は，長さ5cmにわたって瘢痕化しており，中央部に高度の狭窄を認めた．奇静脈，右気管支動脈を結紮切断後，迷走神経を避けつつ，食道を剝離した．食道気管瘻を切離すると，分岐部直上の膜様部に径0.3cmの欠損孔が認められた．気管の欠損孔は，ナイロン

Fig. 2 A bronchoscopy shows a fistula of 0.2cm in diameter in the tracheal membrane just above the carina.

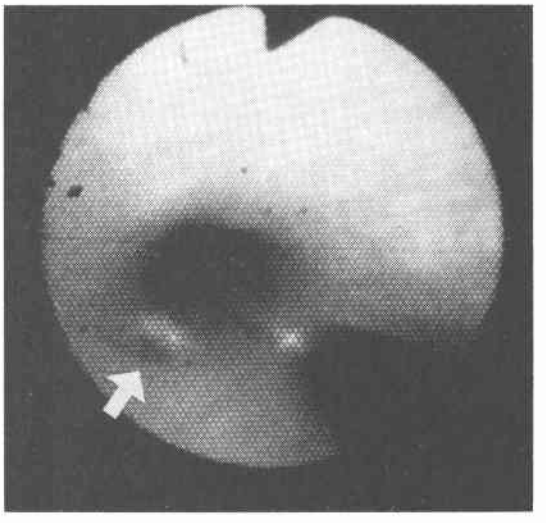

4-0で縫合閉鎖した．次に第2肋骨を3cm切除し，この小孔を通して，広背筋皮弁を胸腔内に誘導した．食

Fig. 3 The defect of an esophageal wall is closed by a latissimus dorsi myocutaneous flap.

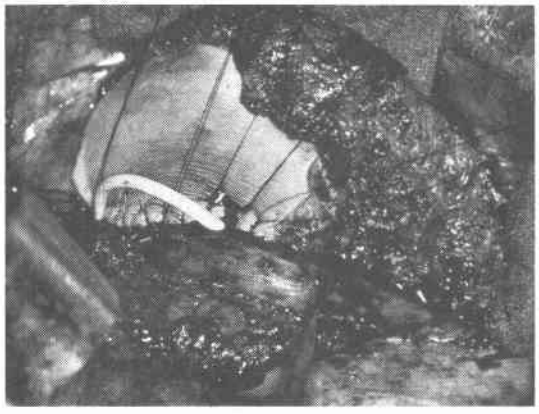

Fig. 4 The esophagus is completely wrapped by a muscular portion of the latissimus dorsi myocutaneous flap.

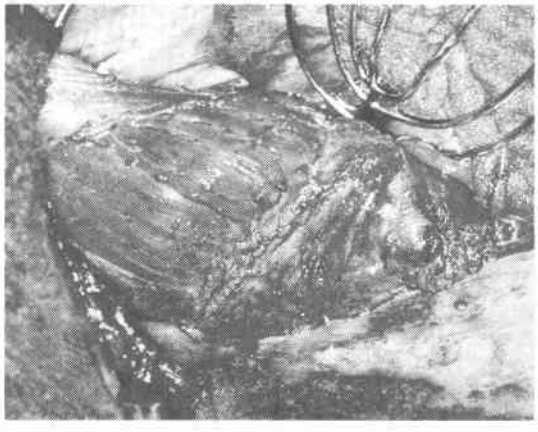

道狭窄部に5cmの縦切開を加え，皮弁を長さ5cm，幅6cmにトリミングした後，食道切開線と皮弁を縫合し（**Fig. 3**），さらに筋弁で食道を取り巻くように縫合固定した（**Fig. 4**）．

術後経過：術後20日目の食道造影で，食道皮弁縫合部に縫合不全を認めたが，筋皮弁に限局していたため，胸腔内へ広がることはなかった（**Fig. 5**）．術後80日目の食道造影では，縫合不全は治癒したが，筋皮弁吻合部口側に狭窄が認められたので，頸部食道瘻からブジーを繰り返し，狭窄を拡張した．

第3回手術（平成元年10月26日）食道瘻を閉鎖した．食道瘻閉鎖後12日目より経口摂取を開始し，3か月後，粥食ではあるが自宅退院となった．第3回手術後11日目の食道X線造影では，筋皮弁部口側に軽度の狭窄を認めるが，通過は良好である（**Fig. 6**）．

Fig. 5 An esophagogram 20 days after the second operation (esophageal reconstruction) shows an anastomotic leakage, which is localized within the myocutaneous flap.

Fig. 6 An esophagogram 11 days after the third operation (closure of the esophagostomy) shows mild stenosis in the oral portion of the flap. The arrows shows the esophagus reconstructed by the myocutaneous flap.

考　察

腐蝕性食道狭窄は腐蝕剤の種類，量，濃度，接触時間，治療開始時期によってその程度が異なるが，重症例では食道や胃の穿孔をきたすこともある[7)8)]．塩酸，硫酸などの酸性物質は食道表面の損傷に限局されるが，苛性ソーダ，アンモニア，生石灰などのアルカリ性物質では組織深層まで障害を及ぼすといわれている[9)]．本例が誤飲した生石灰は，食品の乾燥剤として幅広く用いられており，$Ca(OH)_2$の発生により，組織の融解壊死をおこしやすく，瘻孔を形成したものと考えられる．

筋弁を胸腔内に挿入し，気管支瘻を閉鎖する手術は古くから行われていた[10)]．広背筋有茎筋弁を胸腔内に誘導し食道や大動脈の縫合部を被覆補強するという手術は比較的新しく，1980年 Shesol ら[11)]は，咽頭癌の放射線療法後合併した食道気管瘻に対して，1983年 Pariorelo ら[12)]は噴門部癌の食道胃切除後に発症した食道気管瘻の補強に広背筋弁を用いた．また，広背筋弁による食道形成術は当教室の Fujita ら[13)]が，食道巨大平滑筋腫核出後の食道再建法として報告した．Shesol ら[11)]は広背筋弁の利点について，機能的障害が少ないこと，容易に胸腔内に誘導できること，胸腔内のどの位置へも誘導できること，片側胸郭の5～10%の容量に達するが，肺機能への影響は少ないことなどをあげている．また Fujita ら[13)]は仮に縫合不全が生じても，消化管吻合に比べ筋弁で強固に覆われているため，膿胸や縦隔洞炎を起こすことが少ないと述べている．本症例でも，術後縫合不全を併発したが，筋弁内に限局し自然治癒した．一方，われわれが本症例で経験したように，筋皮弁による食道再建では縫合不全や吻合部狭窄という問題がある．瘢痕化した食道と筋皮弁の縫合は創傷治癒が著しく障害されており，縫合不全をおこしやすい．瘢痕部食道を切除し，管状に形成した筋皮弁で，食道を再建する方法も考える必要がある．次に吻合部あるいはその周辺の食道狭窄の問題がある．本症例のように瘢痕性狭窄が胸部上部食道にある場合，狭窄部口側の縦切開が不十分となりやすく，食道形成部の口側に瘢痕を遺残する可能性があることに注意すべきである．瘢痕部で縫合した場合，本症例のように狭窄を繰り返すこともある．また発生後手術までの期間が短い症例では，術後にさらに瘢痕性狭窄が進行することもある[14)]．このように筋皮弁による胸腔内食道再建では，手術手技上いくつかの注意を必要とするが，再建に際し食道の機能をできるだけ障害させないという目的から，考慮されるべき方法の1つと考える．

本論文の要旨は第36回日本消化器外科学会総会（平成2年7月，東京）にて報告した．

文　献

1) 西村昭男，佐野文男，中西昌美ほか：腐食性食道炎の外科治療．日胸外会誌　24：493—495，1976
2) Postlethwait RW: Chemical burns of the esophagus. Surg Clin North Am 63：915—924，1983
3) 中山隆市，青木明人，岡芹繁夫ほか：腐蝕性食道狭窄と食道癌—自験例2例を含む本邦報告8例の検討を中心に—．日外会誌　84：1094—1100，1983
4) Kiviranta UK: Corrosion carcinoma of the esophagus, 381 cases of corrosion and nine cases of corrosion carcinoma. Acta Oto-Laryngol 42：89—95，1952
5) Joske RA, Benedict EB: The role of benign esophageal obstraction in the development of carcinoma of the esophagus. Gastroenterology 36：749—755，1959
6) Daly JF, Cardona JC: Corrosive esophagitis. Am J Surg 93：242—247，1957
7) 鈴木　高，肥後　孝，丹羽道夫ほか：腐蝕性食道炎によると思われる食道穿孔の1例．日救急医会関東誌　5：812—813，1984
8) 木本誠二：食道腐食および瘢痕性食道狭窄．赤倉一郎，石川浩一，佐野圭司ほか編．現代外科学大系．32巻，第1版，中山書店，東京，1971，p108—115
9) 大井龍司，小松和久，加藤博孝：腐蝕性薬剤による食道狭窄．小児外科　17：839—844，1985
10) Abrashanoff O: Plastische Methode der Schliessung von Fistelangen, welche von inneren Organen kommen. Zentralbl Chir 38：186—187，1911
11) Shesol BF, Clarke JS: Intrathoracic application of the latissimus musclocutaneous flap. Plast Reconstr Surg 66：842—845，1980
12) Pariolero PC, Arnord PC, Piehler JM et al: Intrathoracic transposition of extrathoracic skeletal muscle. J Thorac Cardovasc Surg 86：809—817，1983
13) Fujita H, Yosimura Y, Yamana H et al: A Latissimus Dorsi Muscle Flap Used for Repair of the Esophagus after Enucleation of a Giant Leiomyoma. Jpn J Surg 18：460—464，1988
14) Postewait RW: Surgery of the Esophagus. Appleton-Century-Crofts, New York, 1979, p286—317

Surgical Treatment for Corrosive Stricture of the Esophagus —Esophagoplasty with Latissimus Dorsi Myocutaneous Flap—

Junji Ohta, Hiromasa Fujita, Yoshiaki, Tsuji, Hideaki Yamana, Genzan Shirouzu,
Taizou Minami and Teruo Kakegawa
First Department of Surgery, Kurume University School of Medicine

A fourteen-year-old girl with a corrosive stricture in the esophagus accompanied by an esophagotracheal fistula underwent esophagoplasty by introduction of a latissimus dorsi myocutaneous flap into the thoracic cavity. Leakage on the anastomotic line was evident three weeks after the operation, but was localized in the flap and healed spontaneously within three months. For corrosive stricture of the esophagus, a bypass operation using a gastric or colonic pedicle graft is commonly performed. However, we performed this operation for the perposes; first to undergo esophagoplasty using cutaneous one of myocutaneous flap and reinfoce the closure of the esophagotracheal fistula using muscle flap, and secondly to preserve the esophagus as much as we can. The other side, from our experience, as esophagoplasty using the latissimus dorsi myocutaneous flap, postoperative complications such as leakage or stenosis on the anastomotic line require careful attention.

Reprint requests: Junji Ohta First Department of Surgery, School of Medicine, Kurume University
67 Asahi-machi, Kurume, 830 JAPAN