日消外会誌　24（5）：1257～1261，1991年

直腸・肛門癌に対する側方リンパ節郭清の適応に関する検討

鹿児島大学第1外科
山田　一隆　　鮫島　隆志　　鮫島淳一郎
春山　勝郎　　桂　　禎紀　　長谷　茂也
丹羽　清志　　石沢　　隆　　島津　久明

側方リンパ節郭清を行った直腸癌症例171例を対象に，側方リンパ節の転移状況と郭清の適応について検討した．側方リンパ節転移は26例（15.2%）にみられた．高分化・中分化腺癌の23例において，壁深達度がpmの3例では歯状線（DL）から直腸下縁までの距離は6cmが最長であり，ss（a_1）以上の20例ではDLから9cmが最長であったが，低分化腺癌の3例では12cmが最長であった．以上より，側方リンパ節郭清は低分化腺癌を除き，壁深達度がpm以上の症例で，腫瘍下縁がDLから9cm以下の症例を原則として適応とすべきである．また，腫瘍の局在が左右いずれかで半周以下の症例では，対側の側方リンパ節の転移はみられず，自律神経片側温存手術の適応の可能性が示唆された．一方，側方リンパ節への跳躍転移が5例にみられ，そのうち3群リンパ節への跳躍転移が4例に認められた．

Key words: iliopelvic lymph node metastases of rectal cancer, indication for iliopelvic lymphadenectomy, unilateral autonomic nerve-preserving operation

I. はじめに

直腸・肛門癌の所属リンパ節は下腸管膜血管系リンパ節群（上方リンパ節群）と内腸骨血管系リンパ節群（側方リンパ節群）および鼡径リンパ節（下方リンパ節群）に大別され，これらの郭清が治療成績の向上のうえに重要である[1)~3)]．しかし，とくに側方リンパ節の徹底した郭清操作を伴う手術では，骨盤神経が高度の損傷を受けることにより[4)]，術後に排尿・性機能障害が高率に出現するようになる[5)6)]．これらの機能障害は患者の日常生活や社会復帰を妨げる重大な要因になるので，癌の根治性とともにその機能温存に十分な注意を払うべきことが指摘されている[7)]．すなわち，直腸癌の手術に際しては，根治性と機能保持を考慮した側方リンパ節郭清の適応の2つの観点から手術方針を決定することが重要である．そこで，直腸癌症例の術前診断によって判定可能な臨床病理学的所見と側方リンパ節転移発現との関係について検討し，その結果から側方リンパ節郭清の適応について考察した．

II. 対象および方法

1972年12月より1989年12月まで教室で切除を行った直腸・肛門癌症例241例のうち側方リンパ節郭清を行った171例を対象とした．これらの症例における臨床病理学的所見のうち術前診断によって判定可能な腫瘍占居部位，壁在性，周径，壁深達度および組織学的分化度を「大腸癌取扱い規約」[8)]に準じて分析し，側方リンパ節転移発現との関係について検索した．なお，腫瘍占居部位は腫瘍の中心部位としたが，さらに詳細には歯状線（DL）から腫瘍下縁までの距離を切除標本あるいは直腸鏡より判定し，同じく検討事項に加えた．組織学的に直腸癌はすべて腺癌であった．一方，肛門癌10例では腺癌6例，扁平上皮癌4例であった．摘出したリンパ節は最大径の割面の切片についてHematoxylin-Eosin染色を行い，リンパ節転移状況を病理組織学的に検討した．なお，側方リンパ節は総腸骨リンパ節（No. 273），内腸骨リンパ節（No. 272），中直腸動脈根部リンパ節（No. 262），閉鎖リンパ節（No. 282），大動脈分岐部リンパ節（No. 280），正中仙骨リンパ節（No. 270），外側仙骨リンパ節（No. 260）とし，中直腸リンパ節（No. 261）は除外した．有意差検定にはχ^2検定を用いた．

III. 結　　果

1. 腫瘍の壁深達度および組織学的分化度と側方リンパ節転移率

全検索対象171例のうち26例に側方リンパ節転移が認められ，転移率は15.2%であった．この転移率を腫

＜1991年1月16日受理＞別刷請求先：山田　一隆
〒890　鹿児島市桜ケ丘8－35－1　鹿児島大学医学部第1外科

瘍の壁深達度別にみると，m•sm 0％(0/4)，pm 9.1％(3/33)，ss（a_1）10.7％（6/56），s（a_2）18.3％（11/60），si（ai）33.3％（6/18）で，深達度が深くなるにつれて転移率は高値を示した（**Table 1**）．これら26例の組織学的分化度別内訳は，高分化型17例（65.4％），中分化型6例（23.1％），低分化型3例（11.5％）で，全対象例の72.5％，21.1％，3.5％と比べ，低分化型が比較的多くみられたが有意の差異はなかった．

2．癌占居部位と側方リンパ節転移率

直腸・肛門における癌占居部位別に側方リンパ節転移率をみると，Rs 6.3％（1/16），Ra 15.0％（6/40），Rb 17.1％（18/105），P 10％（1/10）で，Ra と Rb の転移率が高値を示し，P ではこれよりも低値であった．しかし，これらの間の差異は有意のものではなかった（**Table 1**）．**Fig. 1** は，DL から腫瘍下縁までの距離と側方リンパ節転移発現との関係を壁深達度および組織学的分化度別に示したものである．高分化型と中分化型の23例についてみると，壁深達度 pm の3例では

Table 1　Incidences of iliopelvic lymph node metastases according to depth of ano-rectal cancer invasion in patients undergoing iliopelvic lymphadenectomy

	m・sm (4 cases)	pm (33 cases)	ss・a1 (56 cases)	s・a2 (60 cases)	si・ai (18 cases)	Total (171 cases)
Rs (16 cases)	0	0	1	0	0	1 (6.3%) a)
Ra (40 cases)	0	1	1	4	0	6 (15.0%) a)
Rb (105 cases)	0	1	4	7	6	18 (17.1%) a)
P (10 cases)	0	1	0	0	0	1 (10.0%) a)
Total (171 cases)	0 (0%)	3 (9.1%)	6 (10.7%)	11 (18.3%)	6 (33.3%)	26 (15.2%)

[a vs b, c, d ; not significant(N.S.)]

Fig. 1　Depth of invasion, histological type and distance from dentate line to anal edge of tumor in ano-rectal cancer with iliopelvic lymph node metastases.
（○：well，◎；moderately，●；poorly differetiated adenocarcinoma）

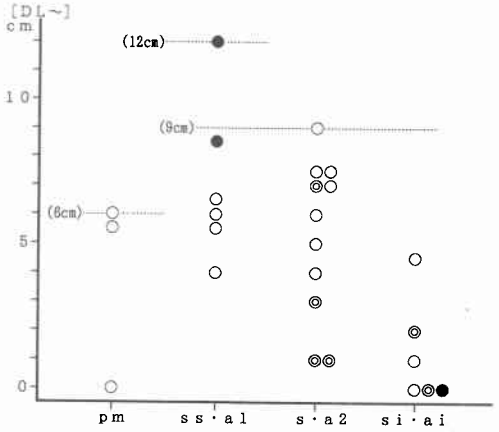

Table 2　Incidences of iliopelvic lymph node metastases in cases with ano-rectal cancer less than half or two thirds of circumference

	L.N. metastases						Iliopelvic L.N. matastases	
	m・sm	pm	ss a1	s a2	si ai	Total	Ipsi-lateral	Contra-lateral
Unilateral	0 / 3 (0%)	4 / 11 (36.4%)	1 / 5 (20.0%)	4 / 5 (80.0%)	/ 0	9 a) / 24 (37.5%)	3 d) / 24 (12.5%)	0 / 24 (0%)
Partially bilateral	/ 0	5 / 14 (35.7%)	4 / 17 (23.5%)	10 / 12 (83.3%)	1 / 1 (100%)	20 b) / 44 (45.5%)	3 e) / 44 (6.8%)	0 g) / 44 (0%)
Bilateral	/ 0	0 / 2 (0%)	5 / 7 (71.4%)	6 / 8 (75.0%)	3 / 4 (75.0%)	14 c) / 21 (66.7%)	6 f) / 21 (28.6%)	3 h) / 21 (14.3%)

[a vs b , c ; N.S.,　d vs e , f ; N.S.,　e vs f ; $p<0.05$,　g vs h ; $p<0.05$]

DLから腫瘍下縁までの距離が6cmのものが最長であった．これに対してss（a_1）以上の20例では，この距離の最長は9cmであった．一方，低分化型の3例中2例は，8.5cmと12cmという長い距離を示した．

3．腫瘍の壁在性および周径と側方リンパ節転移率

全対象例のうち腫瘍の局在が左右いずれかにあって周径が半周以下で対側へ及ぶことのない24例（unilateral），一部が対側に及ぶ44例（partially bilateral）および対側に及んで周径が1/2～2/3を占める21例（bilateral）の3群別に，側方リンパ節転移，とくに対側への転移の発現状況を検討すると，その成績は**Table 2**に示すとおりであった．Unilateral群と，partially bilateral群におけるリンパ節転移率は全体として37.5%，45.5%で，ほぼ同等の頻度であった．側方リンパ節転移に関しては，いずれの群でも対側への転移は認められなかったが，同側転移の陽性率はpartially bilateral群の6.8%に対して，unilateral群では12.5%とやや高率であった．一方，bilateral群では，全体として66.7%の高率にリンパ節転移が認められ，側方転移に関しても，同側の28.6%（6/21）のほか，対側にも14.3%（3/21）と有意に高頻度の転移が認められた（$p<0.05$）．

4．跳躍リンパ節転移

全対象171例のうちいずれかのリンパ節転移を認めた症例は92例（53.8%）であったが，これらのなかには取扱い規約のn-numberの順序を踏まない，いわゆる跳躍転移（jumping metastasis）を示したものが12例（13.0%）に認められた．転移方向別内訳では，上方向リンパ節転移5例，側方向リンパ節転移5例および下方向リンパ節転移2例であった．とくに，側方リンパ節への跳躍転移を示した5例における臨床病理学的所見と跳躍転移形式を**Table 3**に示す．組織型は高分化腺癌3例と中分化腺癌2例であり，壁深達度はpmが1例，sとaiがそれぞれ2例であった．また，全例にリンパ管侵襲が認められた．跳躍転移形式では，n（－）→n_2（＋）が1例，n（－）→n_3（＋）が1例，n_1（＋）→n_3（＋）が3例であり，3群リンパ節への跳躍転移が4例にみられた．

Table 3　Cases with jumping metastases of iliopelvic lymph node in ano-rectal cancer

No	Age/Sex	Location	Histology	Depth of invasion	Vascular invasion	Jumping metastases (LN,No; number of LN meta.)	R
1	63,M	Ra	Mode.	s	ly1, v0	n(−) →n3(+) (282;1)	3
2	58,F	Ra	Well	s	ly1, v0	n1(+)→n3(+) (251;3, 272;1)	3
3	48,F	Rb	Well	pm	ly2, v0	n(−) →n2(+) (282;1)	3
4	60,M	Rb	Well	ai	ly2, v3	n1(+)→n3(+) (261;2, 273;2)	3
5	60,F	Rb	Mode.	ai	ly3, v1	n1(+)→n3(+) (251;14, 273;1)	3

IV．考　察

直腸癌における側方リンパ節転移の頻度については，側方リンパ節郭清を施行した症例を対象とした諸家の報告では8.8～17.9%とされており[3)9)～12)]，自験例でも15.2%とほぼ同様の頻度であった．腫瘍の壁深達度別の側方リンパ節転移については，ほかの報告[3)12)]と同様にm•smの症例では転移例は認められなかったが，pmの症例では3例（9.1%）に転移がみられ，さらに壁深達度が深くなるにつれて転移頻度が高くなっていた．腫瘍の占居部位と側方リンパ節転移の発現に関しては，腹膜反転部がDLから口側へ約7cmの高さに相当するとして[13)]，DLから7cmよりさらに口側に腫瘍の下縁があるものが5症例に認められた．われわれは色素（CH_{44}）を用いた直腸周囲のリンパ流の検討より，側方向へのリンパ流は腹膜反転部以下，すなわち下部直腸以下において重要なリンパ路であるが，腹膜反転部より上方からも側方リンパ節への色素の到達があることを明らかにしている[14)]．また，石賀ら[12)]もBrdU標識リンパ球を用いた直腸周囲リンパ流の検討より同様の結果を報告している．したがって，腹膜反転部より口側に癌がある症例でも側方リンパ節への転移の発現を考慮せざるをえない．さらに本研究では，側方リンパ節転移症例におけるDLから腫瘍下縁までの距離を組織型と壁深達度別に検討した．高分化・中分化腺癌において，壁深達度がpmの症例ではDLから腫瘍下縁までの距離が6cmが最長であり，壁深達度がss（a_1）以上の深さの症例では腫瘍の下縁はDLから9cmが最長であった．また，低分化腺癌の症例ではDLから腫瘍下縁までの距離が12cmが最長であった．以上の結果より，術前の検査結果から決定される側方リンパ節郭清の適応については，壁深達度がm•smの症例は適応外であるが，pm以上の症例で腫瘍下縁がDLから9cm以下のものは適応であることが示唆された．ただし，pm症例では腫瘍下縁がDLから6cm以下のものに限定できる可能性もあるが，今後，症例を重ねた検討が必要である．一方，低分化腺癌の症例では腫瘍下縁がDLから12cmまでのものも適応を考慮すべきである．

本研究では腫瘍の中心が左右いずれかにある症例を，局在および周径からunilateral, partially bilateralおよびbilateralに分類し，側方リンパ節への転移状況について検討した．その結果，unilateralとpartially bilateralでは同側の側方リンパ節への転移はみられたが，対側への転移は認められなかった．それに対し，bilateralでは同側ならびに対側の側方リンパ節への転移が認められた．最近，直腸癌に対する自律神経温存手術の術後機能保持における有用性が報告されており，リンパ節転移のない症例に適応があることが明らかにされた[15]．さらに，片側の自律神経を温存し，かつ通常の両側側方リンパ節郭清を行う自律神経片側温存手術は，完全温存に比べてより根治性を求めた機能温存手術として注目されている[16]．しかし，同手術でも温存した神経周囲のわずかな組織や中直腸動脈根部および直腸膀胱靱帯部の不完全な郭清は免れない．したがって，自律神経温存側の側方リンパ節に転移がない症例を適応とするのが望ましい．そこで，本研究におけるunilateralとpartially bilateralの症例は，自律神経片側温存手術の適応症例である可能性を有するものと思われる．これらの症例は68例(unilateral：24例，partially bilateral：44例）と対象症例171例の40%にあたり，自律神経温存による機能温存手術の適応症例の拡大につながるものと思われる．ただし，partially bilateral症例においては，対側（温存側）自律神経近傍への浸潤が疑わしい症例では適応除外を考慮すべきであると思われる．

直腸癌症例において，取扱い規約によるリンパ節分類の順序とは異なった，いわゆる跳躍転移が存在することが知られているが[17][18]，本研究においても12例(13.0%)に跳躍転移が認められた．そのうち側方リンパ節への跳躍転移は5例であったが，これは側方リンパ節転移症例26例の19%にあたる．さらに5例中4例は3群リンパ節への跳躍形式を示しており，側方リンパ節における取扱い規約上の2群リンパ節と3群リンパ節の境界が不明瞭であることが示唆された．したがって，側方リンパ節の郭清は3群リンパ節までの郭清を原則とすべきと思われる．

文　献

1) Waugh JM, Kirklin JW: The importance of the level of the lesion in the prognosis and treatment of carcinoma of the rectum and low sigmoid colon. Ann Surg 129：22—33, 1949
2) 高橋　孝，梶谷　鐶：直腸癌における側方向リンパ流への転移とその郭清の意義について．日本大腸肛門病会誌　31：207—219, 1978
3) 北條慶一：直腸癌のリンパ節転移と予後．消外 9：199—205, 1986
4) 生駒光博：尿水力学的検査による直腸癌術後排尿障害に関する研究—膀胱・尿道内圧測定および膀胱造影を中心に—．日本大腸肛門病会誌　42：177—189, 1989
5) Hojo K, Sawada T, Moriya Y: An analysis of survival and voiding, sezual function after wide iliopelvic lymphadenectomy in patients with carcinoma of the rectum, compared with conventional lymphadenectomy. Dis Colon Rectum 32：128—133, 1989
6) 山田一隆，丹羽清志，鮫島隆志ほか：直腸癌患者の術後排尿，性機能およびストーマの機能障害に関する検討．日消外会誌　23：2777—2782, 1990
7) 安富正幸，遠藤勝久，松田泰次ほか：直腸癌手術における機能保持と癌根治性．癌と化療　15：2681—2685, 1988
8) 大腸癌研究会編：大腸癌取扱い規約．第4版．金原出版，東京，1985
9) 土屋周二：直腸癌根治手術におけるリンパ節郭清術．日外会誌　80：1520—1523, 1979
10) 土田　勇，福永淳治，小野真一ほか：直腸癌における側方リンパ節転移について．リンパ学　8：165—167, 1985
11) 加藤岳人，高橋　孝，太田博俊ほか：直腸癌側方リンパ節転移の検討—転移部位と転移経路について—．日消外会誌　19：963—968, 1986
12) 石賀信史，山本泰久，岩藤真治ほか：直腸癌のリンパ節転移に関する臨床病理学的検討—BrdU標識リンパ球を用いた直腸周囲リンパ流の結果と対比して—．日本大腸肛門病会誌　42：1058—1066, 1989
13) 広瀬益雄，山田　粛，梶谷　鐶：直腸癌根治手術例におけるリンパ節転移の様態および壁深達度について—Stage分類試案—．癌の臨　17：254—260, 1971
14) 春山勝郎，石沢　隆，山田一隆ほか：直腸リンパ流と下部直腸癌のリンパ節転移に関する検討．リンパ学　10：201—203, 1987
15) 土屋周二：機能保持及び肝転移の予防を指向した直腸がん治療の研究．厚生省がん研究助成金昭和63年度業績集，1989
16) 森　武生，高橋　孝：直腸癌に対する片側自律神経温存根治手術．外科治療　62：306—310, 1990
17) 竹村克二，安藤昌之，岡部　聡ほか：下部直腸リンパ流．日本大腸肛門病会誌　39：113—120, 1986
18) 山田一隆，石沢　隆，春山勝郎ほか：直腸肛門癌におけるリンパ節跳躍転移の検討．日消外会誌 20：2186—2190, 1987

A Study on the Indication of Iliopelvic Lymphadenectomy for Anorectal Cancer

Kazutaka Yamada, Takashi Sameshima, Jun-itiro Sameshima, Katsuro Haruyama, Yoshinori Katsura, Shigeya Hase, Kiyoshi Niwa, Takashi Ishizawa and Hisaaki Shimazu
First Department of Surgery, Kagoshima University School of Medicine

Iliopelvic lymphadenectomy associated with low anterior resection or rectal amputation was performed on 171 patients with rectal cancer. Lymph node metastases were found in 26 of them (15.2%), and the metastatic lymph nodes were histologically well or moderately differentiated adenocarcinoma in 23 of the 26. In these 23 cases, the longest distance from dentate line to anal edge of the tumor was 6 cm in 3 patients with cancer invasion limited to the proper muscle layer, and 9 cm in 20 patients with invasion beyond the layer. The distance was as long as 12 cm in 3 patients with poorly differentiated adenocarcinoma. These results suggest that the indication for iliopelvic lymphadenectomy could be based on the histologic type, depth of cancer invasion and distance from dentate line to anal edge of the tumor. Furthermore, contralateral lymph node metastases were not found when the tumor was unilaterally or partially bilaterally confined to the right or left side of the rectal wall, occupying less than half of the circumference. A unilateral autonomic nerve-preserving operation dissecting only iliopelvic lymph nodes of the tumor side would be justified for these cases. However, metastases jumping to iliopelvic lymph nodes were demonstrated in 5 of the 26 cases, suggesting the necessity of wide lymph node dissection in some cases.

Reprint requests: Kazutaka Yamada First Department of Surgery, Kagoshima University School of Medicine
8-35-1 Sakuragaoko, Kagoshima, 890 JAPAN