日消外会誌　24（5）：1272～1276，1991年

症例報告

所属リンパ節にサルコイド反応を呈した早期胃癌の1例

総合木沢記念病院
田辺　博　今井　直基　渡辺　進　加納　宣康
岐阜大学臨床検査医学
下川　邦泰　池田　庸子

早期胃癌の所属リンパ節にサルコイド反応を認めた1例を経験した．

症例は53歳，男性，検診にて胃透視の異常陰影を指摘され来院した．胃内視鏡で前庭部大弯側に浅い陥凹性病変を認め，生検にて胃癌と診断された．腹部 computed tomography 所見で総肝動脈周囲のリンパ節腫脹があり，リンパ節転移が疑われた．

手術所見では所属リンパ節に腫脹が認められ，R_2郭清を伴う胃亜全摘がなされた．病理学的所見にて胃病変は低分化型腺癌であり深達度 m であった．また郭清されたリンパ節は18個であったが，そのうち10個に多核巨細胞を伴い類上皮細胞からなるサルコイド結節を認めた．

所属リンパ節にサルコイド反応を認める早期胃癌の報告は本症例で8例目と考えられ，その臨床的意義について検討した．

Key words: early gastric cancer, regional lymph node, sarcoid reaction

はじめに

悪性腫瘍の所属リンパ節にサルコイド結節を認めることがありサルコイド反応と呼ばれている．こうした反応は一般的に進行癌において認められることが多く，早期癌に合併することはまれである．今回われわれは早期胃癌の所属リンパ節に限局してサルコイド反応のみられた症例を経験し，本邦での早期胃癌における合併例7例[1)~6)]をふくめ検討したので若干の文献的考察を加えて報告する．

症　例

症例：53歳，男性．

主訴：検診による胃透視の異常陰影．

家族歴：特記すべき事なし．

既往歴：28歳，肺結核．

現病歴：昭和63年1月，検診にて胃透視の異常陰影を指摘された．当院にて胃内視鏡を施行したところ，胃前庭部大弯側に下正形の陥凹性病変を認め同部よりの生検にて胃癌の診断をうけ手術目的にて入院となる．

入院時現症：血圧126/70mmHg，脈拍数64整，体格中等，栄養良，眼球結膜に黄染はなく，眼瞼結膜に貧血を認めず，胸部聴打診上異常を認めず，腹部は平坦軟で肝，脾は触知せず全身のリンパ節に腫大を認めなかった．

入院時検査所見：RBC　$493\times10^4/mm^3$，WBC $5,900/mm^3$（St 2％，Seg 45.2％，Ly 40％，Eos 4％，Bas 1％，Mon 4％），Hb 14.2g/dl，Ht 44.5％，Plt $23.9\times10^4/mm^3$，Tp 7.9g/dl，Alb 4.4g/dl，GOT 20 IU/l，GPT 23IU/l，ALP 158IU/l，LDH 298IU/l，BUN 16.8mg/dl，Creatinine 0.9mg/dl，carcinoembrionic antigen（CEA）1.8ng/ml，carbohydrate antigen 19-9（CA19-9）10以下 U/ml，angiotensin-convertingenzyme（ACE）20.5IU/l/37℃，IgG 2,150 mg/dl，IgA 260mg/dl，IgM 220mg/dl，PPD 19×14 mm．

胸部単純X線所見：左下肺に肺結核によると思われる石灰化陰影を認めるが，両側肺門リンパ節腫脹（bilateral hilar lymphadenopathy：BHL）は認められなかった（**Fig. 1**）．

胸部 magnetic resonance imaging（MRI）所見：両側肺門部にリンパ節腫脹を認めなかった（**Fig. 2**）．

胃内視鏡所見：胃前庭部大弯側に不正形の浅い陥凹性の病変を認め，生検にて腺癌と診断された．

＜1991年1月16日受理＞別刷請求先：田辺　博
〒505　美濃加茂市古井町下古井590　総合木沢記念病院外科

Fig. 1 X-ray film of the chest : Calcification was obserbed at the left lower lung field, but bilateral hilar lymphadenopathy was not observed.

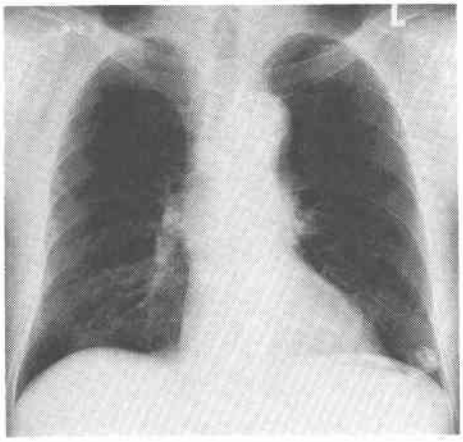

Fig. 2 Magnetic resonance imaging (Sagital section) : Bilateral hilar lymphadenopathy was not observed.

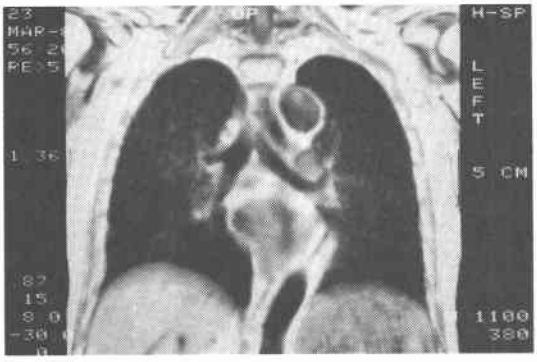

Fig. 3 Abdominal computed tomography : Swelling of the common hepatic arterial lymph nodes were observed.

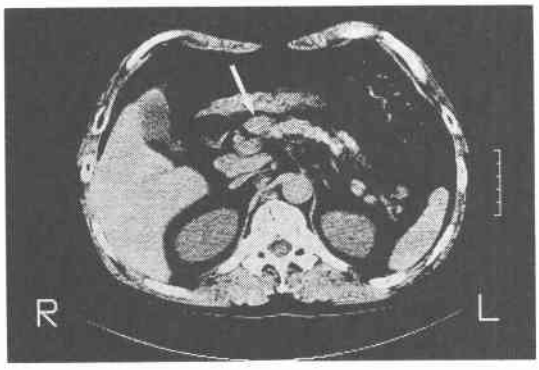

腹部 computed tomography (CT) 所見：膵の辺縁に総肝動脈幹リンパ節の腫脹と思われる所見を認める (**Fig. 3**).

手術所見：昭和62年2月22日 GOE 全身麻酔下に開腹した.

肝，胆，膵，脾には異常を認めず，胃漿膜に癌の浸潤を認めなかったが所属リンパ節の腫脹を多数認めた. 転移陽性と判断し，胃癌取扱い規約[7]に準じて R_2 リンパ節郭清を伴う胃亜全摘術を施行し，再建は Billroth I 法にて行った.

摘出標本：切除胃の前庭部大弯側に22×20mm の不正形の浅い陥凹生病変を認める (**Fig. 4**).

病理組織学的所見：① 胃病変：陥凹部に一致して低分化型腺癌を認め，深達度 m, INFα, aw(−), ow(−), lyo, vo であった. 非癌部では固有腺が減少しリ

Fig. 4 Gross appearance of the resected stomach : IIc type cartinoma measuring 22mm in the maximum size was observed.



Fig. 5 Histological findins of the resected stomach. (H.E. ×40) : Poorly differentiated adenocarcinoma was observed in the mucosal layer.

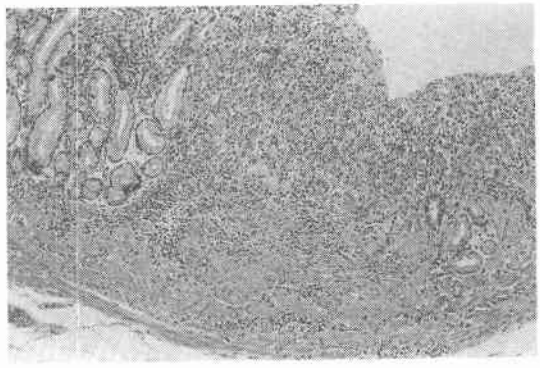

Fig. 6 Histological findings of the resional lymph node. (H.E. ×100) : Sarcoid nodules consisting of epitheloid cells and multinuclear giant cells were observed.

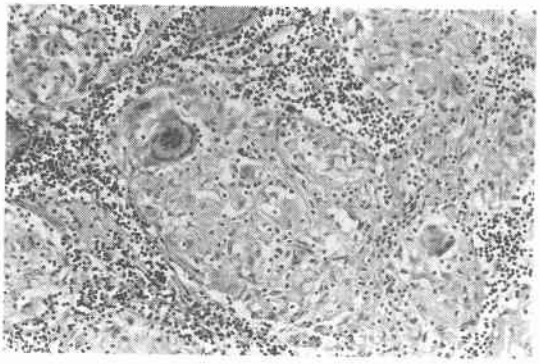

ンパ過形成を認めたが肉芽腫様病変は認めなかった(**Fig. 5**).

② リンパ節：郭清されたリンパ節は18個であったが，転移はみられなかった．そのうち小弯リンパ節に3個（3/3），幽門上リンパ節に1個（1/1），左胃動脈幹リンパ節に3個（3/4），総肝動脈幹リンパ節に2個（2/2），腹腔動脈周囲リンパ節に1個（1/1）と合計10個のリンパ節に多核巨細胞を伴い類上皮細胞からなる乾酪性壊死を伴ない肉芽腫様の病変を認めた（**Fig. 6**）．さらに抗酸菌染色がなされたが，結核菌は陰性であったためサルコイド結節と診断された．

術後経過：手術後の経過は良好で第34病日に退院した．術後2年6か月の現在，癌再発の徴候は認めていない．また術後の検索で皮膚科，眼科領域においてサルコイドーシスを疑う所見は得られなかった．

考　察

サルコイド結節は全身性サルコイドーシスのほかに感染症，異物，悪性腫瘍などの疾患の際にも認められることがあり，サルコイド反応と呼ばれている．悪性腫瘍に伴ったサルコイド反応についての記載は1950年Nadelら[8]の報告が最初といわれ，その後Gorton[9]，Gregorieら[10]報告がみられる．そのうち，Gregorieは悪性腫瘍におけるサルコイド反応例81例を集計し子宮癌，乳癌に多く認められたとしている．本邦においてはまとまった報告例は少ないが，村田ら[11]は46症例を集計し胃癌，肺癌による場合が多いと指摘しており，欧米の報告例に比較して胃癌に多い傾向にあるが，これは本邦における罹患頻度の差によるものと思われた．

Table 1 Reported cases of early gastric cancer with sarcoid reaction in regional lymphnodes in Japan.

No.	Author	Age	Sex	Gross appearance	Size (mm)	Histology	Depth	Sarcoid nodules in regional lymphnodes	Sarcoid nodules in stomach	PPD (mm)
1	1969 Mai[1]	60	M	IIc+III	15×16	sig	sm	5/18	(−)	
2	1971 Sato[2]	32	M	IIc	13×6	sig	sm	4/?	(+)	13×16
3	1975 Mizoguchi[3]	60	M	IIc+III	10×14	por	m	27/27	(+)	10×14
4	1979 Yamamoto[4]	74	M	IIa+IIc		tub_1	m		(−)	
5	1979 Yamamoto[4]	22	F	IIc	20×15	por	m		(−)	20×15
6	1982 Kozakai[5]	43	M	IIc	20×16	tub_1	m	4/?	(+)	20×16
7	1990 Kusama[6]	54	M	IIa	22×15	tub_1	m	10/22	(−)	22×15
8	1990 Tanabe	53	M	IIc	22×20	por	m	10/18	(−)	19×14

しかし，いずれにしてもこれらの多くは進行癌によるものが多く早期癌に認められるものはきわめてまれである．本邦における早期胃癌に基づくサルコイド反応については，磨伊[1]の報告が第1例とされ現在までに本症例を含め8例が報告されている[1)~6)]（**Table 1**）．

これら8例の症例について検討すると，年齢は22歳～74歳とかなりのばらつきが認められることから，いずれの年齢層にもおこりうるものかと思われた．男女比では7：1と圧倒的に男性に多く認められた．病変の形態ではIIcまたはIIc+IIIの陥凹型が6例と多く，IIa+IIcが1例，IIaが1例であった．組織型ではporが3例と最も多く，以下sig 2例，tub_1 3例と未分化型に多い傾向にあった．

また，サルコイド反応をしめしたリンパ節については術中の所見で腫脹したリンパ節として判断されることが多く，それらのリンパ節は硬結でないため肉眼的に転移とされておらず，郭清されたリンパ節として術後の組織学的検査にて診断される場合がほとんどである．したがって今回の症例のように術前からCT-scanにてリンパ節腫脹を診断しえたのは少なく，日馬ら[6]の報告をあわせて2例のみであった．またサルコイド結節の存在した部位については8例中3例に切除胃とリンパ節に認められており，所属リンパ節のみに限局するものは本症を含め5例であった．このようなサルコイド反応を臨床的に診断するためには全身性サルコイドーシスのみならず結核性肉芽腫，ベリリウム症など既知の原因を否定する必要がある．特に本症例の場合，既往歴に肺結核を有していたことから結核性肉芽腫との鑑別が重要である．組織学的に結核性肉芽腫の場合，中心に乾酪性壊死を伴うのが特徴であり類上皮細胞は密に集合し配列も規則正しいとされる．これに対しサルコイド結節の場合，中心に壊死がなく類上皮

細胞の配列は不規則であり細胞間の鍍銀線維も粗であるとされている．こうした組織学的相違点に加え好酸菌染色が陰性であることを確認すれば組織学的に結核は否定しうるとされている．本症例の場合も以上の特徴をそなえておりサルコイド結節と判断した．

一方サルコイド反応と全身性サルコイドーシスを組織学的に鑑別することは困難と考えられ，この場合，BHL，Kveim反応，ツ反，ACE，眼症状などを考慮する必要がある．本症例の場合，Kveim反応はなされなかったもののサルコイドーシスを示唆する所見はいずれも認められず，サルコイド結節のみられたリンパ節がいずれも胃の所属リンパ節に限局していたことから早期胃癌に合併したサルコイド反応と診断した．

悪性腫瘍にサルコイド反応をきたす原因については諸説があり，一定の見解は得られていない．Nadelら[8]は，免疫機構の変調に基づく非特異的な組織表現で局所的な反応形式であるとしている．Gherardi[12]は癌に対する生体反応としての組織表現型であるとし，Gortonら[9]は腫瘍からの代謝産物あるいは分解産物に対する非特異的な組織反応としている．

いずれにしてもサルコイド反応は癌に特異的な反応とはいえず，腫瘍からの代謝産物や分解産物による生体の組織反応であるとするのが一般的である．しかしここで問題となるのは，進行癌に比べて小さな早期癌では産生される起因物質は少ないはずであり，サルコイド反応は進行癌の方が量的にも組織学的にもより優位に出現するはずである．しかし必ずしもこうした一定の傾向が認められないことから[4]，サルコイド反応は宿主側の反応態度により強く関連しているように思われる．

以上のことからサルコイド反応を認めた症例では何らかの意味で宿主が反応していることに違いはなく，この反応が腫瘍患者の予後と関係するか興味深いところである．Syrianenら[13]はサルコイド結節が癌に対する免疫療法が反応する時に出現する肉芽と類似していることから良好な予後が期待されているとしており，山本ら[4]の報告でもリンパ節転移の著しい進行胃癌で10年以上生存している症例をはじめ，漿膜因子の進んだ症例においても癌死症例を認めず良好な予後との関係を示している．

こうしたことから悪性腫瘍の所属リンパ節にみられるサルコイド反応は担癌生体における免疫学的反応の解明に意義深く，癌の予後との関連を追求するうえにも興味ある症例であると考えられた．

文　献

1) 磨伊正義，門馬良吉，大和一夫ほか：胃域リンパ節にsarcoid様病変を伴った早期胃癌の1例．癌の臨　15：1007—1009，1969
2) 佐藤薫隆，松林富士男：胃癌に併存した胃の限局性サルコイドの1例．胃と腸　6：917—925，1971
3) 溝口修心，赤坂国義，小島心一ほか：早期合併した広範な胃サルコイドの1例．胃と腸　10：1325—1330，1975
4) 山本富一，Reinaldo Takajima，立石博之ほか：所属リンパ節にサルコイド反応を呈した早期胃癌の2例—悪性腫瘍とサルコイド反応．日消病会誌　76：2442—2446，1979
5) 小坂井守，樋田寿々子，西　研ほか：早期胃癌（IIc）に合併した胃限局サルコイド症の1手術例．帝京医誌　5：161—167，1982
6) 日馬幹弘，木村幸三郎，小柳泰弘ほか：所属リンパ節にサルコイド反応を認めた早期胃癌の1例—その病理学的解析と文献的考察—．臨外　45：363—366，1990
7) 胃癌研究会編：胃癌取扱い規約．改訂第11版．金原出版，東京，1985
8) Nadel EM, Ackerman LV: Lesions resembling Boeck's sarcoid. Am J Clin Pathol 20：952—957，1950
9) Gorton G, Linell F: Malignant tumors and sarcoid reactions in regional lymphnodes. Acta Radiol 47：381—392，1590
10) Gregorie HB, Othersen HB, Moore MP: The dignificance of sarcoidlike lesions in association with malignant neoplasma. Am J Surg 104：577—596，1962
11) 村田吉郎，立花暉夫：悪性腫瘍におけるサルコイド様反応．結核　54：510—511，1979
12) Gherardi GJ: Localized lymphnode sarcoidosis associated with carcinoma of the bile dicts. Arch Pathol 49：163—166，1950
13) Syrianen KR: Epitheroid cell granulomas in the lymph nodes draining human cancer. Diagn Histopathol 4：291—294，1981

A Case of Early Gastric Cancer with Sarcoid Reaction in the Regional Lymph Nodes

Hiroshi Tanabe, Naoki Imai, Susumu Watanabe and Nobuyasu Kano
Department of Surgery, Kizawa General Hospital
Kuniyasu Simokawa and Tuneko Ikeda
Department of Pathology, Gifu University School of Medicine

A case of eary gastric cancer with sarcoid reaction observed in the regional lymph nodes is reported. A 53-year-old man was admitted to our hospital because of on abnormality in the upper gastrointenstinal tract. Endscopy revealed an irregular-shaped depression at the antrum endoscopic biopsy revealed an adenocartinoma. Abdominal CT examination revealed marked swelling of the common hepatic arterial lymph nodes. Laparotomy revealed swelling of the regional lymph nodes and subtotal gastrectomy with R_2 lymphadenectomy was carried out. Histological examination showed that the gastric cancer was a pooly differentiated adenocartinoma and that the cancer invaded the mucosal layer. Eighteen regional lymph nodes were resected and sarcoid nodules consisting of epitheloid cells and multinuclear giant cells were observed in 10 of them.

Reprint requests: Hiroshi Tanabe　Department of Surgery, Kizawa General Hospital
590 Shimokobi, Kobi-cho, Minokamo, 505 JAPAN