日消外会誌　24（7）：1927～1931，1991年

残胃癌の臨床病理学的特徴
―初発胃上部原発癌と比較して―

秋田大学第1外科
小玉　雅志　　小山　裕文　　曽根　純之
千田禎佐緒　　成沢　富雄　　小山　研二

幽門側胃切除後の残胃癌22例の臨床病理学的特徴を初発胃上部（C領域）原発癌268例のそれと比較検討し，また，残胃癌近傍の胃底腺組織所見を観察した．

残胃癌は初発胃上部原発癌と比較し進行例が多く（Stage IV；63%vs 42%），治癒切除率が低く（53%vs 70%），予後不良（5生率；22%vs 41%）であった．その主たる原因は，N3以上のリンパ節転移と多臓器浸潤例の頻度が高いことであった．組織型は，残胃癌で分化型が95%と大多数を占めた．これには，胃切除による残胃粘膜の環境変化が関与していると考えられた．したがって，幽門側胃切除後の残胃癌治療成績向上を図るためには積極的な多臓器合併切除，拡大リンパ節郭清が必須であり，残胃癌発生を減少させるためには，長期生存が期待されるような初発胃癌症例に対し，十二指腸液の逆流を防止するような術式を工夫することが必要と考えられた．

Key words：remnant gastric cancer，cancer located in upper third of the stomach，clinicopathology of remnant gastric cancer，stage of remnant gastric cancer

はじめに

胃癌に対する幽門側胃切除後の残胃に癌が発生する頻度は，一般人の胃上部に癌が発生する頻度の3.5倍の高率であると報告[1]されている．この原因として，癌が発生するような胃には，たとえ切除しても再び残胃に癌が発生しやすいという内的因子の他に，長期にわたる残胃への十二指腸液逆流という外的因子が深く関与していることが明らかにされている[2)~6)]．ところで，最近の胃癌に占める早期癌の相対的増加により，胃切除後の長期生存例が多く認められるようになった．したがって，今後，残胃癌の頻度も増加し，胃癌治療上，残胃癌と対峙する機会がますます多くなると予想される．そこで，教室の残胃癌症例の臨床病理学的特徴を，初発胃上部原発癌症例のそれと比較検討することにより明かにし，治療上の問題点や予防策について考察を加えた．

対象と方法

1971年から1989年の期間に，教室で手術した幽門側切除後の残胃癌22例を対象とし，初回病変と術式，初回手術から残胃癌手術までの期間，残胃癌の手術所見および組織学的所見，予後を検索した．同時に，対照として同期間の初発胃上部（C領域）原発癌268例における手術所見および組織学的所見，予後を検索し，これらを残胃癌症例と比較検討することにより残胃癌の臨床病理学的特徴を明らかにした．また，残胃癌の背景粘膜を知る目的で，残胃癌近傍の胃底腺組織所見を観察しえた12例における，萎縮，細胞浸潤，腸上皮化生の程度を検討した．なお，残胃癌の定義は城所の分類[7]に従った（**Table 1**）．22例中，胃切除後10年以上経過したものが14例，10年以下でも初回病変と無関係に発生したものが8例であった．手術所見，組織学的所見は胃癌取扱い規約[8]に従った．

Table 1　Definition of cancer in gastric remnant (Kidokoro's classification[7])

	No. of cases
Cancer found more than 10 years after the first gastrectomy	14
Cancer found within 10 years after the operation if it is nothing to do with the first lesion	8
Total	22

＜1991年2月13日受理＞別刷請求先：小玉　雅志
〒010　秋田市本道1－1－1　秋田大学医学部第1外科

成　績

1. 初回病変，術式と残胃癌手術までの期間

初回病変は，胃癌13例，胃潰瘍3例，十二指腸潰瘍3例，胃ポリープ2例，萎縮性胃炎1例であった．残胃癌手術までの期間は，6年6か月から30年にわたり，10年以内が8例，10年以降が14例であった．初回病変が胃癌であった13例中約半数の7例が10年以内症例であるのに対し，良性疾患9例中10年以内症例は1例のみであった．平均期間は胃癌10年8月，良性疾患20年で，初回病変が胃癌であった症例では残胃癌手術までの期間が短かった．初回手術術式はBillroth I法6例，Billroth II法16例であったが，それぞれの背景症例数が不明なため，術式別残胃癌発生率や残胃癌手術までの期間に差があるかどうか明かではない（**Fig. 1**）．

2. 残胃癌に対する術式と手術所見

1）手術術式

残胃癌22例中17例（77%）が切除され，このうち残胃全摘が15例，残胃部分切除（胃空腸合部を含む残胃肛門側切除）が2例であった．絶対的治癒切除5例，相対的治癒切除4例で，治癒切除率は17例中9例53%であった．一方，初発胃上部原発癌268例中切除されたものは229例(85%)で，治癒切除率は229例中160例70%であった．すなわち，残胃癌は初発胃上部原発癌に比較し切除率および治癒切除率が低かった（**Table 2**）．

2）手術所見

肉眼的進行程度（Stage）は残胃癌ではI 23%，II 9%，III 5%，IV63%であり，初発胃上部原発癌のI 21%，II 12%，III25%，IV42%と比較し，Stage IVの占める割合が高かった．Stage IVを決定する因子をみると，P_{1-3}では残胃癌19%，初発胃上部原発癌21%，H_{1-3}ではそれぞれ14%，8%とその頻度も低く，また両者に大きな差はないが，S_3では残胃癌41%に対し初発胃上部原発癌25%であり，N_3以上では41%に対し17%と残胃癌で2倍以上の高値を示した（**Fig. 2**）．

Fig. 1　Lesion at the first operation and interval betweenn the first operation and operation for remnant gastric cancer

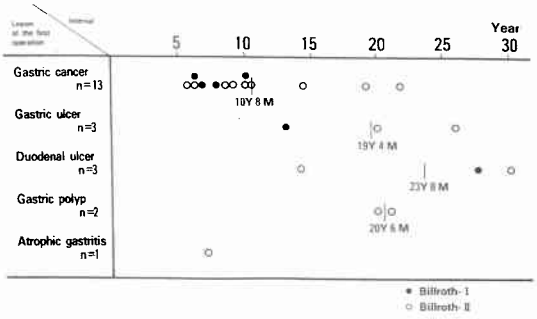

Fig. 2　Stage and operative findings

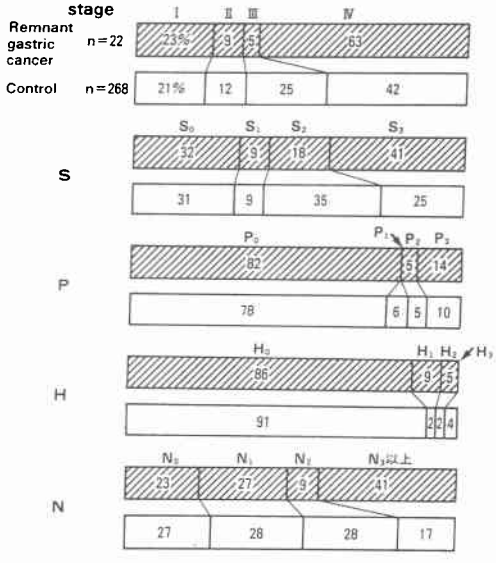

3. 残胃癌の病理組織学的所見

1）組織型

残胃癌22例における各組織型の占める割合を%で表

Table 2　Operation

	Resection	absolute curative	relative curative	relative non-curative	absolute non-curative	non-resection
Remnant gastric cancer n= 22	17*(77%)	5	4	3	5	5
		9 (53%)				
Control n=268	229 (85%)	105	55	7	59	39
		160 (70%)				

*Total resection : 15 cases
partial resection : 2 cases

Fig. 3 Histological classification

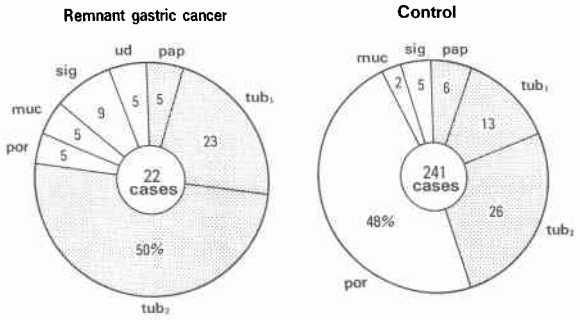

Fig. 4 Depth of invasion in resected cases

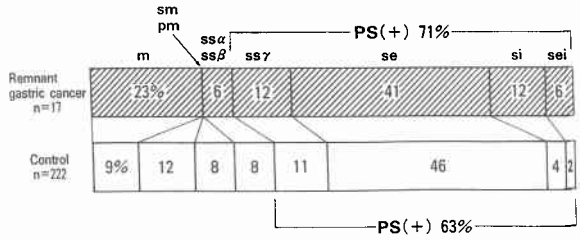

し，初発胃上部原発癌241例のそれと比較（**Fig. 3**）した．初発胃上部原発癌では por の頻度が最も高く48%を占め，tub_2 26%，tub_1 13%であった．これに対し，残胃癌では por はわずか4.5%（22例中1例）と少なく，tub_2 50%，tub_1 13%であった．すなわち，残胃癌では低分化腺癌が少なく高，中分化腺癌が多いという結果であった．

2）深達度

残胃癌切除例17例における各深達度の占める割合を%で表し，初発胃上部原発癌切除222例のそれと比較（**Fig. 4**）した．残胃癌では m が23%（17例中4例）と初発胃上部原発癌に比較し多かったが，sm，pm はなく ssα が6%（1例）のみであった．ssγ 以上の ps(+) は初発胃上部原発癌の63%に対し71%であり，とくに si，sei すなわち他臓器浸潤癌がそれぞれ12%，6%と多く認められた．なお，m 癌4例の肉眼型はいずれも隆起型で，IIa 3例，I 1例であった．

3）リンパ節転移

残胃癌切除例の組織学的リンパ節転移陽性例は76%で，初発胃上部原発癌切除例の64%より高頻度であった．とくに，n_3，n_4 がそれぞれ18%，12%と初発胃上部原発癌に比較し多かった．B-II 症例における腸間膜リンパ節転移が2例あり，n_3 に含めた．1例は吻合部に発生した残胃癌で，リンパ節転移は吻合部近傍の腸間膜のみにみられた．他の1例は残胃全体癌で，大動脈周囲リンパ節など高度リンパ節転移陽性であった（**Fig. 5**）．

Fig. 5 Lymph node involvement in resected cases

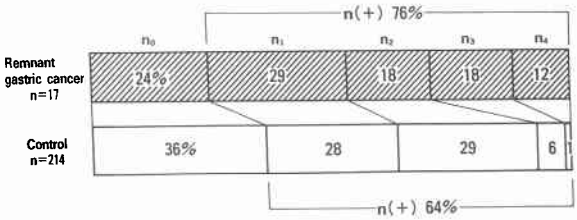

Fig. 6 Prognosis

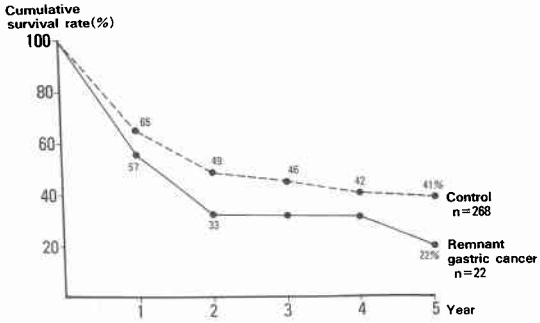

Table 3 Histopathological findings of fundic gland near cancer of gastric remnant

	none	slight	moderate～severe
Atrophy	2	2	8
Inflammatory cell infiltration	0	6	6
Intestinal metaplasia	3	4	5

4．残胃癌の予後

残胃癌の遠隔成績は，1年生存率57%，3年生存率33%，5年生存率22%で，初発胃上部原発癌の65%，46%，41%に比較しいずれも不良であった（**Fig. 6**）．

5．残胃癌の背景粘膜

残胃癌近傍の胃底腺組織所見を観察しえた12例の，萎縮，細胞浸潤，腸上皮化生の程度を **Table 3** に示した．これらの所見はほとんどの症例にみられ，しかも，その程度が中ないし高度なものが萎縮8例，細胞浸潤6例，腸上皮化生5例に認められた．残胃癌近傍の胃底腺は慢性萎縮性胃炎の像を呈しているといえる．

考　察

残胃癌が初発胃上部原発癌と比較し異なる臨床病理学的事項は，進行程度の高度な症例が多いため切除率が低く，予後不良であること，組織型で分化型が多いこと，の2点であった．

残胃癌の進行程度がより高度であった原因のひとつは，他臓器への直接浸潤が多かったことである．これは，初回手術による周囲臓器の漿膜の欠除，および残胃と周囲臓器との癒着に起因している．もうひとつの原因として，N_3以上のリンパ節転移が高頻度であったことがあげられる．これは，初回手術で小弯および大弯のリンパ管が切離され，あるいは，さらにリンパ節郭清によりリンパ流が変化を受けることによるものと考えられる．すなわち，転移が1群リンパ節から2群リンパ節へ，2群リンパ節から3群リンパ節へというような本来の経路をとらず，1群から3群，4群へあるいは癌腫から直接3群，4群へ転移するからであろう．また，Billroth-II法後の残胃癌では胃空腸吻合部の空腸間膜リンパ節転移を2例に認めたが，このうちの1例は吻合部進行癌で空腸間膜リンパ節以外には転移がなかった．これは，Billroth-II法後の吻合部癌では空腸間膜リンパ節へ転移しやすいことを示すものであり，5Fu-emulsion[9]，RI-リンフォグラフィー[10]，^{111}In-labelled lymphocyte[11]を用いた残胃のリンパ流の検討でも同リンパ節への移行率が高いことが確認されている．したがって，リンパ節郭清においては，3群あるいは4群のリンパ節郭清をしなければ，初発胃癌における2群あるいは3群のリンパ節郭清をした場合と同等の根治性が得られないと考えられる．また，Billroth II法で再建されている残胃癌では，吻合部を支配する空腸間膜動脈を上腸間膜動脈分岐部で結紮すべきである．

今回の検討結果で，残胃癌の組織像が分化型を示すものが多かったことは，残胃癌症例の背景粘膜が高度な慢性萎縮性胃炎の像を呈したことと密接な関連がある．幽門側胃切除後の残胃癌発生には十二指腸液の逆流が深く関与していることが実験的に明らかにされており[2)~6)]，臨床的にも，Billroth II法で再建され，長期経過した残胃粘膜には萎縮性胃炎が高頻度に出現することが報告[12]されている．また，胃癌の発生母地に関しては，分化型癌は腸上皮化生から，未分化型癌は胃固有粘膜から発生する，という概念[13]が広く受け入れられている．したがって，分化型残胃癌発生には，残胃への十二指腸液逆流—慢性胃炎—腸上皮化生—分化型癌発生という図式が成立する．しかし，最近では分化型癌は腸上皮化生粘膜そのものから発生するのではなく，これを生ずるような胃底腺粘膜から発生するという報告[14]，腸上皮化生粘膜ではなく萎縮過程にある粘膜こそ癌発生母地であるという報告[15]がなされ，これまでの概念は再検討されつつあることも事実である．今回の検討では，中ないし高度な慢性萎縮性胃炎は12例中8例(67%)，腸上皮化生は12例中5例(41%)で，軽度なものも併せるとほとんどの症例が慢性萎縮性胃炎，腸上皮化生を呈していた．分化型癌の発生母地が腸上皮化生であれ，萎縮過程にある粘膜であれ，今回の検討症例には両者が強く関与しているため，その大部分が分化型癌になったものと考えられる．山田ら[16]もC領域原発癌に比較し残胃癌では分化型が多いと述べているが，両者の頻度に差がないとの報告[6]もある．山中ら[17]は残胃早期癌の上皮型と発生母地の関係を粘液染色を用いて検討し，残胃癌の95%は胃型と腸型の性質をもつ混合型であるが，腸上皮化生のある粘膜に発生する腸型あるいは腸型優位型が3/4を占めると述べている．従って，一般的には，今回の検討結果のごとく，残胃癌では分化型が多いとしてよいと思われる．

先に述べたように，十二指腸液逆流が残胃発癌における重要な促進因子であることはすでに明らかである．したがって，残胃癌発生を減少させるためには，長期生存が期待されるような初発胃癌症例に対し，十二指腸液の逆流を防止するような術式を工夫することが必要である．幽門側胃切除後の再建術式としてBillroth II法にBraun吻合を付加したり，Roux-Y吻合を行えば逆流を防止できるが，十二指腸を食物が通過せず非生理的であるうえ，手術操作も煩雑である．Billroth I法はBillroth II法に比較すれば逆流は少ないとはいえ，Billroth I法後の残胃への十二指腸液の逆流，吻合部近傍の残胃粘膜の発赤などは日常診療上，胃内視鏡的に頻繁に認められることである．このような観点から，著者らは初発早期胃癌の中でもM領域の長径2cm以下の隆起型m癌に対しては，幽門保存胃切除術を適応している．この術式は，本来，胃潰瘍など良性疾患に対し行われている術式であるが，リンパ節転移の極めて少ない前述早期胃癌では根治性を損なわずに幽門機能を温存できる．従って，十二指腸液の逆流が防止でき，残胃癌発生を減少させうる術式として期待される．

文　献

1) 大東弘明, 古川　洋, 石川　治ほか：胃癌に対する胃幽門側部分切除後の残胃新生癌発生頻度—人年法を用いて—. 日消病会誌　81：1155—1156, 1984
2) Langhans P, Hegar RA, Hohenstein J et al: Operation-sequel carcinoma of the stomach. World J Surg 5：595—605, 1981
3) 近藤　建, 鈴木春美, 長与健夫ほか：残胃癌の病理. 癌の臨　28：1615—1623, 1982
4) 小島　宏, 近藤　建, 高木　弘：残胃癌発生に関する実験的研究. 日外会誌　91：818—826, 1990
5) Nishidoi H, Koga S, Kaibara N: Possible role of duodenogastric reflux on the development of remnant gastric carcinoma induced by N-methyl-N'-nitro-N-nitrosoguanidine in rats. J Natl Cancer Inst 72：1431—1435, 1984
6) 小坂健夫, 鎌田　徹, 藤村　隆ほか：残胃癌29例の検討—癌占居部位からみた残胃癌の発生増殖促進因子の推察—. 日外会誌　91：340—347, 1990
7) 城所　仂：残胃の癌切除例の遠隔成績—胃癌研究会98施設613例の検討—. 日癌治療会誌　17：2029—2034, 1982
8) 胃癌研究会編：胃癌取扱い規約. 第11版. 金原出版, 東京, 1985
9) 野口芳一, 今田敏夫, 安部雅夫ほか：残胃リンパ流の臨床的, 実験的研究. 日外会誌　89：852—862, 1988
10) 米村　豊, 沢　敏治, 片山寛文ほか：残胃のリンパ流ならびに残胃の癌リンパ節転移の検討. 日消外会誌　17：1814—1819. 1984
11) 山田真一, 岡島邦雄：「残胃の癌」の臨床病理学的検討. 消外　13：1481—1485, 1990
12) 小沢正則, 三上泰徳, 杉山　譲ほか：胃良性疾患に対する胃部分切除後長期経過例における残胃粘膜の変化—残胃癌発生の risk に関する検討—. 日消外会誌　19：881—886, 1986
13) 中村恭一, 菅野晴夫, 高木國夫ほか：胃癌組織発生の概念. 胃と腸　6：849—861, 1971
14) 喜納　勇, 高梨利一郎, 広瀬俊樹ほか：小さい早期胃癌の病理組織学的研究. 胃癌の組織発生の解明のために. 胃と腸　23：801—809, 1988
15) 滝沢登一郎, 小池盛雄：病理形態学的おける微小胃癌. 胃癌の組織発生再考. 胃と腸　23：791—799, 1988
16) 山田真一, 岡島邦雄：「残胃の癌」の臨床病理学的検討. 消外　13：1481—1485, 1990
17) 山中秀夫, 岩淵三哉, 渡辺英伸, 衛藤　薫, 多田哲也：残胃癌の特徴. 上皮型と発生母地. 消外　13：1487—1495, 1990

Clinicopathology of Cancer in Gastric Remnant —Comparing with that of Primary Cancer Located in Upper Third of Stomach—

Masashi Kodama, Hirofumi Koyama, Sumiyuki Sone, Teisao Chida,
Tomio Narisawa and Kenji Koyama
The First Department of Surgery, Akita University School of Medicine

To clarify the characteristics of a cancer of the gastric remnant, clinicopathological findings were compared with those of a primary cancer located in the upper third of the stomach. Twenty-two patients had a laparotomy under a diagnosis of a newly appearing cancer of the gastric remnant 6 years and 6 months to 27 years after distal gastrectomy. The distal gastrectomies had been performed for cancer in 13 cases, for a peptic ulcer in 6 cases and for an other benign disease in 3 cases. A newly appearing cancer of the gastric remnant is defined as one in a patient who has survived for more than 10 years after the first distal gastrectomy or when the cancer is considered to have nothing to do with the first gastric lesion even if the second operation is performed within 10 years after the first operation. A lower resectability rate, a more advanced stage due to deeper serosal invasion and more frequent lymph node involvement especially in n3-4 and a poorer prognosis were indicated in patients with a newly appearing cancer of the gastric remnant than in 268 patients with a primary cancer located in the upper third of the stomach. In the histological classification, the differentiated type was more frequent in a newly appearing cancer of the gastric remnant than in the patients with primary cancer.

Reprint requests: Masashi Kodama First Department of Surgery, Akita University School of Medicine
1-1 Hondo, Akita, 010 JAPAN