日消外会誌　24（7）：2080～2084，1991年

孤立性直腸潰瘍症候群の1例

東京医科大学霞ヶ浦病院外科，川崎胃腸科外科病院*

生方　英幸　　鮫島　博之　　植竹　正彦　　伊藤　浩
小松崎　薫　　薗田　善之　　後藤　悦久　　渡辺　善徳
松本　文和　　平良　朝秀　　舟山　仁行　　湯本　二郎
佐藤　茂範　　中田　一郎　　西田　清一　　湯本　克彦
田渕　崇文　　相馬　哲夫　　川崎　一男*

本邦では比較的まれとされている孤立性直腸潰瘍症候群の全周性隆起を呈した1例を報告する．症例は48歳男性で，粘液便を主訴に来院した．直腸指診にて肛門直上に全周性の弾性硬の腫瘤を触知し，注腸検査では一見2′型（限局潰瘍型）直腸癌をおもわせる所見であった．大腸内視鏡検査では肛門縁より約4cmの部位にほぼ全周を占める隆起性病変を認めた．隆起部分は白色調で白苔を伴い，顆粒状変化と散在性の発赤斑を呈していた．隆起性病変の基部は強い発赤調であり，粘膜がだぶついている所見であった．生検時の感触は直腸癌の場合よりもやわらかく，可動性もよかった．組織では特徴的なfibromuscular obliterationの所見が認められたため本症と診断し，患者に局所切除をすすめたが希望せず保存的に加療した．本症は疾患の認識がなされていれば診断は比較的容易である．本態は良性疾患であることを考慮し，過大な手術侵襲を加えることのないように留意すべきである．

Key words：solitary ulcer syndrome of the rectum, fibromuscular obliteration, mucosal prolapse

1．はじめに

いわゆる孤立性直腸潰瘍症候群は，本邦では報告例が少なく比較的まれな疾患とされているが，その病変の多彩さから疾患概念および疾患名に混乱が生じており，そのため本症として認識されず様々な病名で報告されている可能性がある．孤立性直腸潰瘍症候群として報告された症例はわれわれの検索できた限りでは本邦では110例にすぎない．本疾患には潰瘍型，隆起型，潰瘍隆起混合型がみられる[1]が，そのなかでも最もまれなのが隆起型であり，本症例はさらに報告例の少ない全周性の隆起型孤立性直腸潰瘍症候群の1例であり興味ある症例を経験したので文献的考察を加え報告する．

2．症　例

患者：48歳，男性．

主訴：粘液便．

既往歴：特記すべきことなし．

家族歴：特記すべきことなし．

＜1991年2月13日受理＞別刷請求先：生方　英幸
〒300-03　茨城県稲敷郡阿見町中央3－20－1　東京医科大学霞ヶ浦病院外科

飲酒歴：30年来毎日，日本酒3～5合．

現病歴：従来より排便後の残便感あり，トイレがながく排便時“いきむ”習慣があった．平成2年1月頃より肛門より粘液の排出をみるようになったが，そのまま放置していた．次第に肛門部不快感増強，下着のよごれがめだつようになったため，平成2年5月7日当院初診となった．

入院時現症：体格中等度，栄養良好，眼瞼結膜に貧血なく，眼球結膜に黄染なし．腹部は平坦で圧痛なし，肝を1横指触知した．直腸指診にて肛門縁より約4cmの部位に輪状に連なる弾性硬の腫瘤を触知した．

入院時検査成績：貧血はないが，白血球数が若干増加していた．尿所見は正常で便潜血も陰性であったが中等度の肝機能障害がみられ，血沈も亢進していた（**Table 1**）．

腹部超音波検査および腹部computed tomography（以下CT）検査：軽度の肝肥大および膵尾部に約5cm大の嚢胞を認めた．

注腸X線検査：肛門縁直上に立ち上がりのはっきりした全周囲の隆起性病変とその中央部に造影剤の貯留がみられ，一見2′型（限局潰瘍型）直腸癌をおもわ

Table 1 Laboratory findings on admissiton.

RBC	436 × 10⁴/mm³	GOT	298 U
Hb	10.2 g/dl	GPT	105 U
WBC	10000 /mm³	T-Bill	1.4 mg/dl
		Alp	16.4 U
ESR	40(1h), 60(2h)mm	TTT	12.7 U
HBsAg	(−)	ZTT	22.1 U
CEA	4.3 ng/ml	TP	8.3 g/dl
		LDH	352 IU/l
Urine		LAP	752 U
Glucose	(−)	CHOL	194 mg/dl
Protein	(−)	A/G	0.7
Occult blood	(−)	BS	117 mg/dl
Urobilinogen	(−)	Creat	0.9 mg/dl
		UA	6.1 mg/dl
Stool		BUN	11.1 mg/dl
Occult blood	(−)	Na	131 mEq/l
		K	4.5 mEq/l

せる所見であった（**Fig. 1**）.

大腸内視鏡検査：肛門縁より約4cmの部位にほぼ全周に隆起性病変を認めた．隆起部分は白色調で白苔を伴う部分もみられ，軽度の顆粒状変化と散在性の発赤斑を呈していた．隆起性病変の基部は強い発赤調であり粘膜がだぶついている所見であった．生検時の感触は直腸癌の場合よりもやわらかく，可動性もよかった（**Fig. 2**）.

臨床経過：1回めの生検では炎症性ポリープ，2回めは過形成ポリープと報告された．いずれも悪性所見は見られなかったが肉眼的所見から癌あるいは肉腫の疑いを否定できず，再度詳細に鏡検を施行した．

病理組織所見：軽度の円形細胞浸潤と腺管の過形成および絨毛様所見，粘膜固有層における平滑筋および線維組織の増生（fibromuscular obliteration）がみられ，また一部に腺腫状の増殖をしめしている部分が観察された（**Fig. 3**，**4**）.

Fig. 1 A barium enema examination demonstrates a filling defect of the rectum. (arrowed)

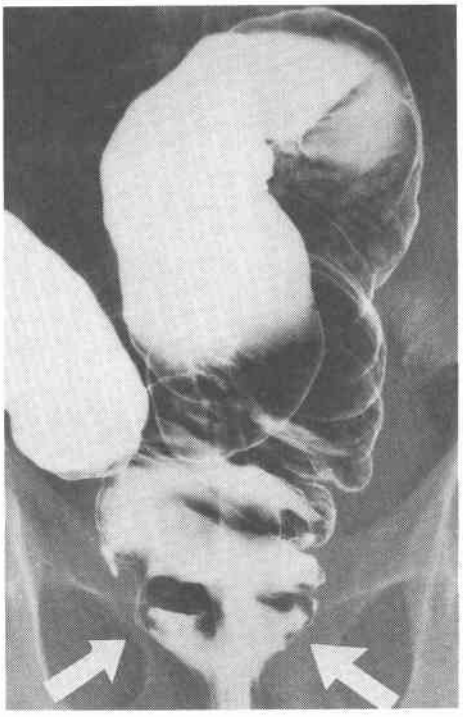

以上の所見から，孤立性直腸潰瘍症候群と診断された．

患者には経肛門的局所切除をすすめたが希望せず，保存的に加療することとした．整腸剤の投与および排便習慣の改善により，肛門部不快感および粘液便は軽快し，随伴する肝機能障害も改善されたため退院となった．現在外来にて膵嚢胞とともに経過観察中であ

Fig. 2 Colonoscopic appearance of the elevated lesion.

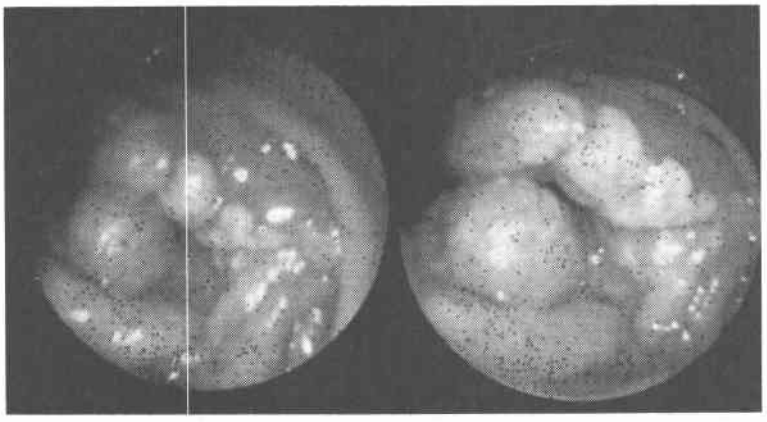

Fig. 3 Proctoscopic biopsy, showing hyperplastic glandular epithelium with atypical cells. (H.E stain, ×40)

Fig. 4 Proctoscopic biopsy, showing fibromuscular obliteration with a slight inflammation. (H. E stain, ×200)

る．

3. 考　察

孤立性直腸潰瘍症候群は非特異的潰瘍病変であり，直腸の良性疾患のなかでは比較的まれな疾患とされている．Cruveihier により初めて“孤立性直腸潰瘍”として記載され[2]，Lloyd-Davies が一疾患単位として認識し[3]，さらに Madigan & Morson の報告[4]により“solitary ulcer of the rectum”として広く認められるようになった．しかしその後，症例が集積されるにつれ次第にその疾患名に合致しない例，すなわち潰瘍性病変に隆起性病変が合併している例，さらに潰瘍性病変のみられない隆起性病変のみの例，孤立性ではなく多数の病変が存在する例などが報告されるに至り，Rutter[5]が“solitary ulcer syndrome of the rectum”という新しい名称を提唱した．現在最もこの名称が広く使われているが，従来より transitional mucosa, hamartomatous inverted polyp, colitis cystica profunda, inflammatory cloacogenic polyp などとよばれていた疾患も本質的に本疾患の範疇にはいり，du Boulay[6]は成因論から mucosal prolapse syndrome と呼ぶことを提唱し，近年これを支持するものが増えてきている．

以下，自験例をもとに文献的考察を加える．

1）性，年齢，症状

男女比については報告者によりさまざまであるが，欧米では性差なし，本邦では男性が多いとする報告が多くみられる．年齢層では若年層から高齢層までまんべんなく報告例がみられるが欧米では20歳代を中心とする若年者に多いのに対し，本邦では平均40歳から50歳と欧米よりも高い年齢層に多い傾向がある[1)7)]．症状では血性粘液便の排泄が最も多く，排便習慣の異常特に過剰な“いきみ”，残便感，肛門痛などがみられる．排便時間の長いいわゆる“strainer”が多いのも特徴である[1]．自験例では明らかな出血は認められなかったが，著明な粘液便の排出がみられた．中田ら[8]は，著しい粘液便を呈し低蛋白血症となった例を報告し，蛋白漏出性腸症が粘液便の本態であるとしている．また直腸脱を高頻度に合併する（約90%）[9]が日常生活時には自験例にはみられなかった．

2）他覚的所見

病変は肛門縁より3cm から20cm までの前壁および前側壁に多く，単発例約70%，複数例約30%である．潰瘍性病変，隆起性病変，両者の混在する型と3つの型がみられ，初期の報告例には潰瘍性病変が多くみら

れるが最近では隆起性病変も多くみられるようになってきた．これは初期には隆起性病変は本疾患であるとの認識がなされず，みのがされていたためと考えられる．自験例は全周例の隆起型病変であるが，隆起型病変は全体の約30%，全周性に病変を有する例は約10%とする報告[10]をみるに比較的まれな症例であると考えられた．隆起性病変には nodular あるいは polypoid type があり，腺腫と鑑別困難な大きいものもあるが，自験例では2′型（限局潰瘍型）直腸癌類似の nodular type であった．一方潰瘍性病変の特徴は潰瘍が2cm 前後の小さいものがほとんどであるということがあげられる．また隆起型，潰瘍型どちらの病変も表面に薄い白苔を有していることが特記すべき所見である[11]．生検の感触では非常に硬いとする報告[1]もあるが，自験例では比較的やわらかく直腸癌との鑑別の一助となった．生検部位は癌との鑑別のため潰瘍の辺縁，潰瘍底，隆起の中心から採取する必要がある．

3）組織学的診断

諸家の報告をまとめると，1）潰瘍周辺の粘膜固有層が線維芽細胞および粘膜筋板由来の筋線維によって占拠される所見（fibromuscular obliteration），2）過形成性腺管，3）腺管の絨毛様所見，4）表層のびらん，5）粘膜下の上皮性嚢胞（localized colitis cystica profunda），6）軽度の円形細胞浸潤などがあげられるが，最も特徴的な所見は1)の fibromuscular obliteration であり確定診断の根拠となる．また，自験例のように一見腺腫状病変部位のみられる場合もあるが，これは再生性腺管の再生性異型[12]であり腫瘍性病変と見誤らないように注意すべきである．

4）成因

病因に関しては諸説がありいまだ確定的なものはないが，排便時の“いきみ”による直腸前壁側の prolapse により潰瘍および隆起が形成されると考えられる Rutter の説が最も有力である[5)6)]．

5）治療

本疾患は確立した治療法はいまだなく難治性，再発性でありステロイドやサラゾピリン，抗潰瘍剤なども試みられているが必ずしも有効ではない．排便習慣の指導改善，特にいきみの禁止，排便時間の短縮などで効果のあった報告例もみられるが無効例も数多い[9]．重症出血例や直腸脱症例で手術が有効であった例が報告されており[11]，また武藤ら[13]は隆起型および保存的療法が無効であった潰瘍型に手術適応があるとしているが，病変部位切除後再発をみた症例[8]もあり，とくに本疾患が良性病変であることを考えると手術適応は慎重であるべきであろう．また手術適応とした場合でも可及的に局所切除にとどめるべきであり，過剰な手術は厳に慎まねばならないと考えられた．

本疾患は本邦では報告例が少なく疾患概念がいまだ十分に浸透していない可能性があり，自験例でも著者および生検診断を担当した病理医の疾患に対する認識がなく，診断に苦慮したことを反省している．しかし，疾患の認識がなされてさえいれば診断は比較的容易であり癌と誤診することも避けられると考えられた．

文　献

1）大川清孝，北野厚生，小畠昭重ほか：孤立性直腸症候群（solitary ulcer syndrome of the rectum）の3例―特にその内視鏡像を中心として―．Gastroenterol Endosc 29：1515―1521，1987

2）Cruveihier J：Ulcer chronique du rectum. In Anatomie Pathologique du Corps Humain. vol 2. Liver. 25. Maladies du Rectum. Bailliere, Paris, 1830, p4

3）Lloyd-Davies：Solitary rectal ulcer syndrome. Proc R Soc Med 68：22―26，1975

4）Madigan MR, Morson BC：Solitary ulcer of the rectum. Gut 10：871―881，1969

5）Rutter KRP, Riddell RH：The solitry ulcer syndrome of the rectum. Clin Gastroenterol 4：505―530，1975

6）Boudlay CEH, Fairbroother J, Isaacson PG：Mucosal prolapse syndrome―A unifying conceptl for solitry ulcer syndrome and related disorders. J Clin Pathol 35：1264―1168，1983

7）辻本　豪，森　　裕，南八多美ほか：孤立性直腸潰瘍の2例―特にその発生機序に対する文献的考察を中心にして―．Gastroenterol Endosc 24：1598―1604，1982

8）中田一郎，栗田武彰，町田純一郎ほか：蛋白漏出症を伴った直腸腺腫の1例．胃と腸　17：447―451，1982

9）田中松平，川浦幸光，大村健二ほか：孤立性直腸潰瘍症候群の2例．消外　12：509―513，1989

10）佐藤貴一，田中昌宏，松橋信行ほか：全周にわたり隆起を呈した孤立性直腸潰瘍症候群の1例．Gastroenterol Endosc 29：2292―2296，1987

11）渋谷　均，古賀隆司，西田隆夫ほか：直腸の孤立性潰瘍症候群7例の検討．日臨外医会誌　49：337―343，1988

12）和田英利，広田久桂，高橋　彰ほか：直腸の孤立性潰瘍症候群（solitary ulcer syndrome of the rectum）の1例．治療　68：2007―2010，1986

13）武藤徹一郎，鈴木公孝，州之内広紀ほか：直腸孤立性潰瘍症候群の病態と治療．日本大腸肛門病会誌 42：994―999，1989

A Case Report of Solitary Ulcer Syndrome of the Rectum

Hideyuki Ubukata, Hiroyuki Samejima, Masahiko Uetake, Hiroshi Ito, Kaoru Komatsuzaki,
Yoshiyuki Sonoda, Yoshihisa Goto, Yoshinori Watanabe, Fumikazu Matsumoto,
Tomohide Taira, Hitoyuki Funayama, Jiro Yumoto, Shigenori Sato,
Ichiro Nakada, Takafumi Tabuchi, Seiichi Nishida,
Katsuhiko Yumoto and Tetsuo Soma
Department of Surgery, Tokyo Medical College, Kasumigaura Hospital
Kazuo Kawasaki
Kawasaki Hospital of Gastrointestinal Surgery

Solitary ulcer syndrome of the rectum presenting with full-circumferential elevation is relatively rare in Japan. We recently encountered one such case. The patient was a 48-year-old male who visited our clinic with the chief complaint of mucous stool. Because a full-circumferential elastic-firm mass was palpable just above the anus, barium study and rectal endoscopy were performed and revealed a lesion, resembling a rectal carcinoma type 2′ lesion, about 4 cm proximal from the anal verge. The affected area was poorly demarcated, and a white coat was observed on the mass surface. Based on characteristic histological findings of fibromuscular obliteration, the condition was diagnosed as solitary ulcer syndrome of the rectum and the patient was conservatively treated because he refused an operation because of diverse features, there has been confusion as to the concept and the information about this disease entity. For physicians with sufficient knowledge of this condition, its diagnosis is easy. It is a benign disease, so not to perform over surgery should kept in mind.

Reprint requests: Hideyuki Ubukata Department of Surgery, Tokyo Medical College Kasumigaura Hospital
1-20-3 Amimachi, Inashikigun, Ibarakiken, 300-03 JAPAN