日消外会誌　24（8）：2196～2200，1991年

症例報告

出血性ショックにて緊急手術を施行した食道潰瘍の1例

千葉大学第2外科
牧野　治文　　添田　耕司　　奥山　和明
神津　照雄　　小野田昌一　　磯野　可一

大量吐血にてショックとなり緊急手術を施行した食道潰瘍の1例を本邦報告391例の食道潰瘍の考察とともに報告する．症例は，41歳男性で家庭薬販売業であり服薬の習癖があった．初回吐血では近医にて胃切開したが出血点が不明で，2回目の吐血では内視鏡検査で中部食道と下部食道に各1この潰瘍を認め，出血性下部食道潰瘍にはエタノールを注入し止血した．3回目の吐血で当科に紹介され，内視鏡検査で中部食道潰瘍に露出血管を認めたが出血はなく，下部食道潰瘍は治癒傾向を示していた．2日後4回目の吐血にてショックとなり，内視鏡検査にて中部食道潰瘍から動脈性の出血を認めたが止血できず，緊急手術にて右開胸し中部食道潰瘍の上下を結紮後，血圧が上昇しショックを離脱し，食道切除術を施行した．術後64病日に合併症もなく退院した．出血性ショックを伴う食道潰瘍では，緊急開胸し潰瘍上下での食道結紮が，安全に手術を施行する上での1つの手段と思われた．

Key words：esophageal ulcer，hemorrhagic shock，esophagectomy

I．はじめに

食道疾患のなかでも食道潰瘍は比較的まれなものとされてきたが[1]，最近増加傾向が認められており，その診断，治療，病態の面で注目されている．今回われわれは，薬剤性食道潰瘍と思われる症例で，大量出血に対し緊急手術を施行し救命した1例を経験し，食道潰瘍の本邦報告例391例を文献的に考察したので報告する．

II．症　例

患者：41歳，男性．家庭薬訪問販売業．

主訴：吐血．

既往歴：1984年より糖尿病にて治療中．

現病歴：1988年7月16日早朝吐血，近医に緊急入院となる．吐血が持続するため，7月18日開腹手術施行し，胃切開するも出血部位不明のため胃壁縫合し閉腹した．7月22日再吐血し緊急内視鏡検査施行したところ，中部食道潰瘍と，噴門直上に出血性潰瘍を認め，エタノール局注にて止血した．8月3日に3度目の吐血をし，止血困難を判断され，8月4日当科に転院した．

入院時現症：体格中等度，栄養良好，意識清明．眼瞼結膜蒼白，黄疸なし．肝を2横指触知するも脾は触れなかった．

血液化学検査：末梢血液検査では，白血球数4,700/mm³，赤血球数246×10⁴/mm³，ヘマトクリット22.9%，血小板数23.6×10⁴/mm³であった．生化学的検査では，血清Na 138mEq/l，血清K 3.4mEq/l，BUN 24mg/dl，血清クレアチニン0.6mg/dl，血清総蛋白5.7g/dl，血清アルブミン3.5g/dl，GOT49IU/l，GPT 35IU/l，LDH 100IU/l，γ-GTP 98IU/l，血清総ビリルビン0.7mg/dl，血糖460mg/dl であった．

食道内視鏡所見：7月28日の転院の前の内視鏡写真では，上段Aは中部食道に浅い不整形の潰瘍を示し，下段Bは下部食道に深い陥凹を有し白苔を有する不整形の潰瘍を認めた．下部食道には7月22日にエタノール局注を施行していた（**Fig. 1A，B**）．入院時の内視鏡写真では，中部食道潰瘍を示し，前回より潰瘍底は深く露出血管を認めたが出血は認められなかった（**Fig. 1a**）．下部食道潰瘍は，治癒傾向を示していた（**Fig. 1b**）．

術直前の緊急内視鏡所見：8月6日21時40分に約900ml吐血しショック状態となったが，輸血により昇圧をはかり緊急内視鏡を施行した．中部食道潰瘍より動脈性出血を認め（**Fig. 2left**），エタノール局注を試みるも止血できず緊急手術に踏み切った（**Fig.**

＜1991年4月17日受理＞別刷請求先：牧野　治文
〒280　千葉市亥鼻1－8－1　千葉大学医学部第2外科

2right).

緊急手術所見：8月7日早朝，右開胸後中部食道潰瘍の部位の口側と肛門側の食道を結紮したところ，血圧が上昇し手術続行可能となった．中部食道潰瘍は左気管支と大動脈に炎症性に癒着しており潰瘍底の一部を同部に残し食道を遊離した．下部食道潰瘍も潰瘍底が残存していたが操作中に潰瘍の穿孔を認めた．右開胸開腹胸部食道亜全摘，胸壁前頸部食道胃吻合術を施行した．切除標本では，32×15mmで不整形の穿孔した形態となった中部食道潰瘍を認め，さらに30×12mmで不整形の穿孔した形となった下部食道潰瘍を認めた．中・下部食道潰瘍の周囲に，食道炎およびBarrett上皮は認めなかった．噴門に狭窄も認めなかった(**Fig. 3**).

病理組織標本：中部食道潰瘍のhematoxylin and eosin(HE)染色で，筋層までおよぶ粘膜の欠損を認め，粘膜下層から一部筋層にかけて出血，血管の増生を認めたが，特異的炎症反応は認められず糖尿病によると思われる動脈硬化性変化は認められなかった(**Fig. 4**)．下部食道潰瘍についても同様であった．

術後経過：術後合併症もなく第64病日に退院し，1990年10月現在健在である．患者は，家庭薬販売業であり，症状があると就寝前に水をのまず服薬することが多かった．薬剤は同定できなかったが，drug induced の食道潰瘍と推測された．また，糖尿病については，術後のインスリンや経口糖尿薬の投与を必要としなかった．

III. 本邦報告例の検討

1988年2月までに本邦報告された食道潰瘍のうち，医療的原因による食道静脈瘤硬化療法後の食道潰瘍例を除外した[3]391例について文献的考察を行った．食道潰瘍の年齢・性別分布は，平均年齢は男性45.4歳，女性43.6歳であり男女比1：0.7であった(**Fig. 5**).

食道潰瘍の症状の出現頻度は薬剤性116例では，嚥下痛40%，胸骨後部痛が31%と多く，逆流性31例では呕吐が45%と多かった(**Table 1**).

出血性食道潰瘍報告48例のなかで，原因別では薬剤11例(23%)，Barrett上皮7例(15%)，異物6例(13%)などが多く，症状として吐血が21例(41%)，胸骨後部痛11例(23%)，が多かった(**Table 2**)．食道潰瘍手術例は，42例報告されているがその原因は，食道狭窄が20例(48%)，食道癌疑診が19例(45%)と多く，食道潰瘍出血が3例(7%)であった．部位では，下部が26例，中部が7例であり，下部食道潰瘍出血による1例で緊急手術後死亡していた(**Table 3**).

最後に薬剤性食道潰瘍116例の原因薬剤はテトラサイクリン系が最も多くカプセルと合わせると45例(39%)であり，消炎鎮痛剤11例(9%)，クリンダマイシン9例(8%)，KCl剤7例(6%)などであった

Table 1 Symptoms due to cases of esophageal ulcer and its causes that were more than 15 reported cases

causes \ symptoms	swallowing pain	retrosternal pain	dysphagia	epigastralgia	hematemesis	vomitting	others
drugs (116)	40%	31%	8%	5%	5%	0%	11%
reflux (31)	12	3	10	10	6	45	14
Barrett epithelium (24)	0	0	46	0	21	20	13
foreign body (19)	36	26	11	0	16	5	6
collagen disease (17)	18	29	12	24	0	12	5
infection (17)	0	0	24	18	12	12	34

Table 2 Symptoms and causes of esophageal ulcer with massive bleeding.

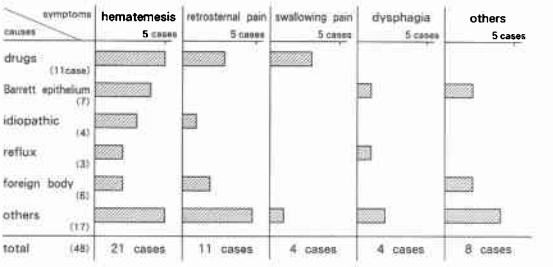

Table 3 Indication and method of operation in 42 reported cases.

operative indication	thoracotomy	location (number of cases) middle part (7 cases)	lower part (26 cases)	unknown (9 cases)
stenosis of esophagus (20 cases)	right	1 case	3 cases	1 case
	left	1	1	0
	none	0	2	0
	unknown	2	7	2
esophageal cancer suspected (19 cases)	right	1	2	1
	left	0	2	1
	none	0	0	0
	unknown	1	7	4
massive bleeding from esophageal ulcer (3 cases)	right	1	*1	0
	left	0	0	0
	none	0	0	0
	unknown	0	1	0

*a case of emergency operation (died)

Fig. 1 Endoscopic pictures of the esophagus showed irregular esophageal ulcers in middle part and inferior part of esophagus.
(A) Esophageal ulcer in middle part of esophagus (1988. 7. 28), (B) Esophageal ulcer in inferior part of esophagus (1988. 7. 28), (a) Esophageal ulcer with exposed vessels in middle part of esophagus (1988. 8. 4), (b) Esophageal ulcer in inferior part of esophagus (1988. 8. 4)

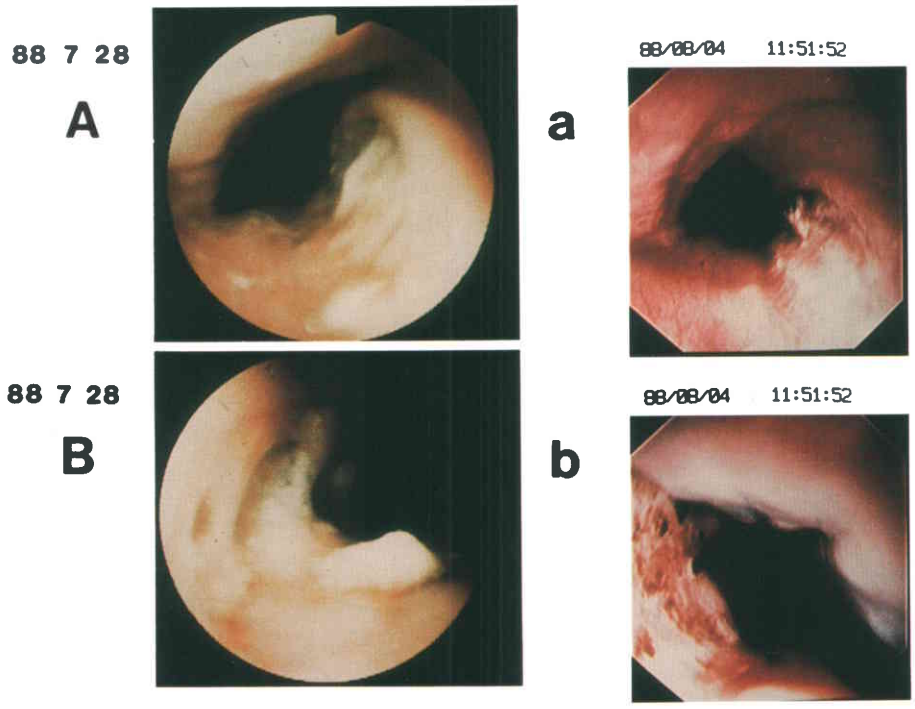

Fig. 2 (left) Emergent endoscopic pictures of the esophagus showed arterial bleeding from esophageal ulcer in middle part of esophagus. (right) Trial of ethanol injection was performed unsuccessfully.

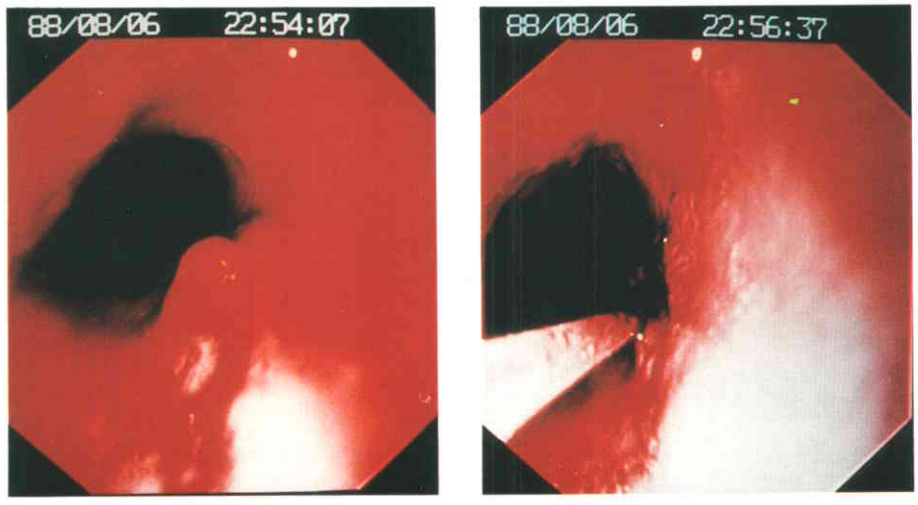

Fig. 3 The resected specimen of the esophagus showed two irregular ulcers which had their lost bottoms.

Fig. 4 Histological finding of the ulcer in the middle part of esophagus. (HE staining ×40). This showed defected layers from mucosa to muscle and the bleeding from submucosal to muscular layer.

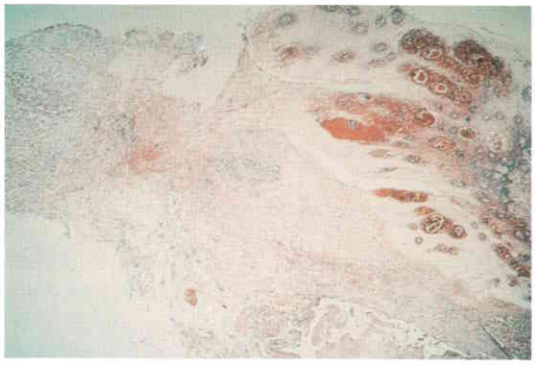

Fig. 5 Distribution of age and sex in esophageal ulcer patients.

Fig. 6 Drugs of drug induced esophageal ulcer.

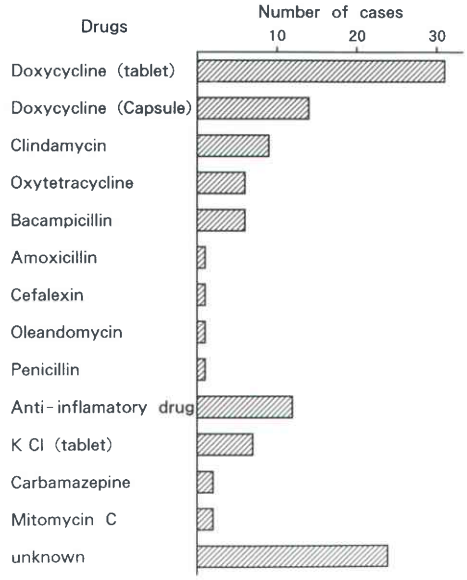

(**Fig. 6**).

IV. 考　　察

中山ら[1]は，食道潰瘍の食道鏡施行例に認められた頻度は，4,594例中38例0.8%，遠藤ら[2]は，9,847例中2.3%であったと報告している．

遠藤ら[2]は，男性に多く40～50歳代に多いとしているが，われわれの検討では，青壮年層の増加が認められており，これは薬剤性食道潰瘍報告例が増加し，原因の37%を占めていることと関連があるものと思われた．

薬剤性食道潰瘍は，スローK(KCl剤)や塩酸バカシル，テトラサイクリンなどの薬剤を就寝前に水なしで飲むと，薬剤が食道壁に付着し，これが潰瘍形成の誘因となって出現すると考えられている[3]．その症状は，明け方に心窩部痛や胸痛を激しく訴え来院するが，4～5日で愁訴が消え，3～4週間で再生上皮に覆われる．起因薬剤を中止し，制酸剤や粘膜庇護剤の投与で治癒が促進される．薬剤服用時には，許せる限りの水分摂取と，体を起こした姿勢での薬剤服用を勧める必要がある[4]．また注意しなければならないことは，狭心症などの重篤な循環器疾患と間違われることがあることと，食道潰瘍が第2狭窄部位付近に認められることが多いことである[5]．さらに，現在多くの薬剤に用いられているpress through pac (PTP) をそのまま服用したために起こす食道潰瘍も考えておく必要があ

り[5]，高齢者，視力低下者については考慮にいれておく必要がある．

遠藤ら[2]は，食道潰瘍に対し外科的治療を要した理由と症例数について，狭窄が3例，出血および症状の高度なものが2例，生検にて癌を疑ったものが1例と報告している．黒田ら[6]も，消化性食道潰瘍の本邦報告例14例を検討し，外科的治療をうけたものは，狭窄が9例，癌の疑い5例と報告している．われわれの検討でも，外科的治療の理由は，食道狭窄20例，癌疑診19例と多く，食道潰瘍出血は3例にすぎなかった．術式をみると，狭窄に対しては下部食道噴門部切除が最も多く，食道胃吻合による再建が多い．癌疑診やBarrett潰瘍では，胸部食道全摘あるいは，食道亜全摘が行われていた[6]．われわれの症例では出血性ショックを改善するために，食道潰瘍の口側・肛門側の食道を結紮することにより血圧の上昇が得られ，胸部食道亜全摘し胸壁前で頚部食道胃吻合術を施行した．この再建術式を用いたのは，教室の標準術式であることとショック後の合併症の予防に最も安全で適していると考えたからである．本症例のように出血性食道潰瘍では，出血性ショックとなりやむなく緊急手術にせまられることがあるが，このとき食道潰瘍の口側・肛門側の食道結紮がショックの改善に有効であると考えている．

最近，全身性疾患の進行性全身性硬化症，ベーチェット病などの食道潰瘍も認められており[7]，これらの症例で，胸骨後部痛，嚥下困難や呕吐が認められたときは，一応食道潰瘍を疑う必要があると考えている．．

文　献

1) 中山恒明，泉　宏重，遠藤光夫ほか：消化性食道潰瘍．消病の臨　6：1400—1409，1965
2) 遠藤光夫，羽生富士夫，木下祐宏ほか：食道潰瘍の臨床的検討．日消外会誌　9：280—285，1976
3) 熊谷義也：食道炎および食道潰瘍．消化器科　3：174—182，1985
4) 田中精一，山田明義，吉田　操ほか：薬剤性食道潰瘍—Slow K®による食道潰瘍を中心に—．胃と腸　15：225—260，1980
5) 遠藤光夫：薬剤性食道潰瘍．ファルマシア　19：805—808，1983
6) 黒田大介，浜辺　豊，生田　肇ほか：消化性食道潰瘍の外科的治療．日臨外医会誌　50：107—113，1989
7) 三宅　周，岩野瑛二，佐々木俊輔ほか：食道潰瘍を合併したベーチェット病の1例．Gastroenterol Endosc 28：2045—2051，1986

A Case of Esophageal Ulcers with Hemorrhagic Shock Undergoing Emergent Esophagectomy

Haruhumi Makino, Koji Soeda, Kazuaki Okuyama, Teruo Kouzu,
Shouichi Onoda and Kaichi Isono
Second Department of Surgery, Chiba University School of Medicine

We report a case of hemorrhagic esophageal ulcers. The patient, a 41-year-old man who had been salesman of household drugs, had four sequential episodes of hematemesis. An incision was made in the stomach at the first, but the location of the bleeding could not be detected. At the second episode, emergency endoscopy showed esophageal ulcers in the middle part of the esophagus (Lm), and in the inferior part of the esophagus (Li) with bleeding. Ethanol was injected into the ulcer in Li. At the third episode, he was admitted to our clinic. Endoscopy on admission revealed exposed vessels in the ulcer in Lm and a healing tendency in the ulcer in Li. He had hematemesis a fourth time with hemorrhagic shock, and arterial bleeding in the ulcer in Lm was noted, but hemostasis by endoscopy could not be performed. An emergency operation was started soon after a blood trnasfusion. After the esophagus ligated at the both side of the ulcer in Lm through a right thoracotomy, his shock improved dramatically and an esophagectomy was performed successfully. The resected specimen contained two irregular and deep ulcers. He was discharged with no complications on the 64th postoperative day. We assume that these ulcers were drug-induced considering his occupation and habits. We recommend operative ligations of the esophagus at the upper and lower sides of the ulcer, if massive and uncontrolled bleeding with shock develops.

Reprint requests: Haruhumi Makino　Second Department of Surgery, Chiba University School of Medicine
1-8-1 Inohana, Chiba, 280 JAPAN