日消外会誌　24（8）：2284～2287，1991年

水分電解質異常と著明な低蛋白血症を主症状としたS状結腸癌による腸重積の1例

市立芦屋病院外科
赤松　大樹　　亀頭　正樹　　藤田　宗行
大川　　淳　　吉龍　資雄

成人の腸重積症は全体の約5％を占めまれである．臨床症状としては腹痛，腹部膨満，下血などが多い．今回われわれは多量の粘液下痢のために水分電解質異常および著明な低蛋白血症を呈したS状結腸癌による腸重積の1例を報告した．症例は64歳の男性．入院時多量の粘液下痢による脱水のために全身状態は不良であった．下痢が消失した後に施行したS状結腸内視鏡では明らかな病変を認めず，外来で経過観察していた．3か月後に同様の症状にて再入院．大腸内視鏡検査にてS状結腸癌による腸重積と診断しS状結腸切除術を施行した．

腸重積で粘血便が主訴となることは多いが，自験例では重積部位が肛門に近く多量の粘液が結腸による再吸収を受けずに体外に排出され，大腸絨毛性腫瘍におけるdepletion syndromeに似た病態を呈したものと考えられる．重積時には内視鏡検査により容易に診断されるが，本症例のように自然解除した場合には注意が必要である．

Key words：intussusception，carcinoma of colon，depletion syndrome

I．緒　　言

全大腸癌症例の3～4％に腸重積が合併する．それらの症例の臨床症状としては腹痛，腹部膨満感，下血などが多く報告されている．今回われわれは多量の粘液下痢のために水分電解質異常および著明な低蛋白血症を呈するという特異な臨床経過をたどったS状結腸癌による腸重積の1例を経験したので若干の文献的考察を加えて報告する．

II．症　　例

患者：64歳，男性．

主訴：粘液下痢，粘血便．

既往歴：昭和47年，胃癌にて幽門側胃切除術．昭和61年，癒着性イレウスにて入院し保存的に治療．

現病歴：平成2年2月下旬より粘液下痢が出現．3月10日頃より下痢は増悪し10分毎に血液を混じた多量の粘液を排出するようになり近医を受診．直腸腫瘍の疑いにて当科に紹介され3月12日に入院した．入院時には脱水による衰弱のため歩行不能の状態であった．

入院時現症：身長168cm，体重49.5kg．血圧100/70 mmHg，脈拍60回/分不整．全身衰弱著明．全身皮膚および口腔粘膜は乾燥．眼球強膜黄染なし，眼瞼結膜貧血様．胸部に異常所見を認めず．腹部は平坦で軟，下腹部は膨満し軽度の圧痛を認めた．直腸指診にて直腸内に血液を混じた多量の粘液を認めたが腫瘤は触知しなかった．

入院時検査成績：検血では赤血球数303万/mm³，Hb 7.8g/dl，Hct 27.7％と著明な貧血を認めた．また生化学検査ではNa 130mEq/l，K 3.0mEq/l，Cl 100 mEq/lと低下し，血中総タンパクは5.1g/dl（アルブミン2.1g/dl）と著明な低蛋白血症を呈していた（**Table 1**）．

入院後にも1日1,000gをこえる粘液便の排出を認めたが，絶食と輸液により入院後3日目には下痢は軽快し全身状態も改善した（**Fig. 1**）．直腸腫瘍を疑い3月15日に注腸造影，3月22日にS状結腸内視鏡を施行したが明らかな腫瘤は認めなかった．その後下痢の再発も認めなかったため，大腸炎による粘液排出と診断し外来にて経過観察することにした．3か月間は特に症状もなく経過していたが，6月25日粘血便が出現し再入院となった．直腸指診にて直腸内に硬いポリープ様の腫瘤を触知した．

＜1991年3月13日受理＞別刷請求先：赤松　大樹
〒659　芦屋市朝日ヶ丘町39－1　市立芦屋病院外科

Table 1 Initial laboratory findings

CBC :			
WBC	4300/mm³	Na	130 mEq/l
RBC	303×104/mm³	K	3.0 mEq/l
Hb	7.8 g/dl	Cl	100 mEq/l
Hct	27.7 %	BUN	20.9 mg/dl
Plt	9.4×104/mm³	Creatinine	1.2 mg/dl
Blood chemistry :		Tumor markers :	
TP	5.1 g/dl	CEA	2.7 ng/ml
Alb	2.1 g/dl	CA19-9	21 U/ml
Glucose	114 mg/dl	AFP	7.4 ng/ml
T. Bil	0.5 mg/dl		
GOT	38 U/l		
GPT	25 U/l		

Fig. 1 Clinical course after the first admission

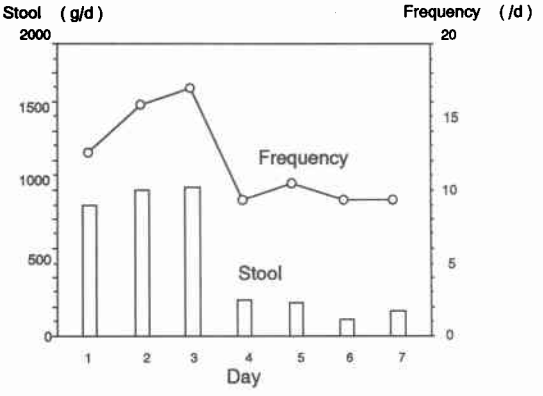

大腸内視鏡検査：再入院当日に施行．直径約3cmの山田3型ポリープを先進部とし正常腸管が直腸膨大部に脱出していた．生検にて管状腺癌と診断された(**Fig. 2**)．10日後に粘血便が消失，直腸指診にて腫瘤を触知しない状態で施行した検査では，肛門縁より70cmのS状結腸に腫瘍を認め，この腫瘍が先進部となって腸重積が起こり直腸膨大部内に脱出したものと考えられた(**Fig. 3**)．

注腸造影検査：S状結腸に典型的な「蟹の爪」様の像を認め，それより口側には造影剤は流入しなかった(**Fig. 4**)．

以上より腸重積と自然解除を繰り返すS状結腸癌と診断し，7月7日手術を施行した．

手術所見：中下腹部正中切開にて開腹．腹水，腹膜播種を認めず．腹腔内に前回の手術によると思われる軽度の癒着を認めた．腹膜翻転部より40cmのS状結

Fig. 2 Sigmoidoscopy : A polypoid tumor (about 3cm in diameter) as a lead point of the intussusception in the ampulla of the rectum

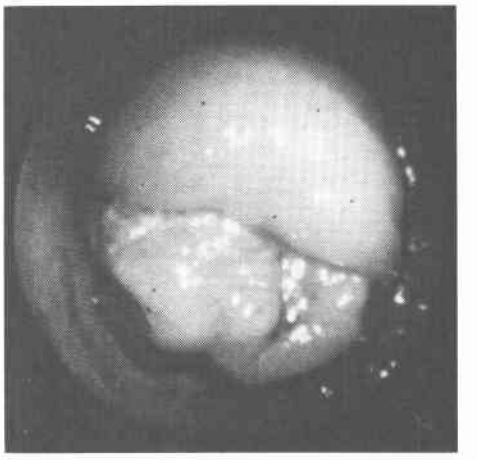

Fig. 3 Fiberoptic colonoscopy : A tumor of the sigmoid colon was observed 70cm oral from the anal verge. (when an intussusception was reduced)

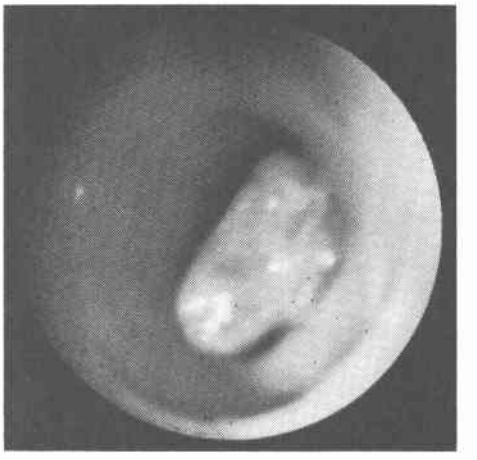

腸内に腫瘤を触知した．腫瘤より口側の腸管は拡張し著明な浮腫を認めた．S状結腸および腸間膜は非常に長かった．R_2郭清をともなうS状結腸切除術を施行した．

切除標本：S状結腸に4×3×1.5cmの1型腫瘍を認めた(**Fig. 5**)．病理組織検査で深達度はpmで，リンパ節転移はなかった．

術後経過：術後経過は良好で平成2年8月10日退院した．退院時の生化学検査ではNa 140mEq/l，K 3.7 mEq/l，Cl 104mEq/lと血清電解質も正常化し，血中

Fig. 4 Barium enema roentgenogram: Typical "crab's claw" sign. Contrast medium didn't flow into the oral bowel.

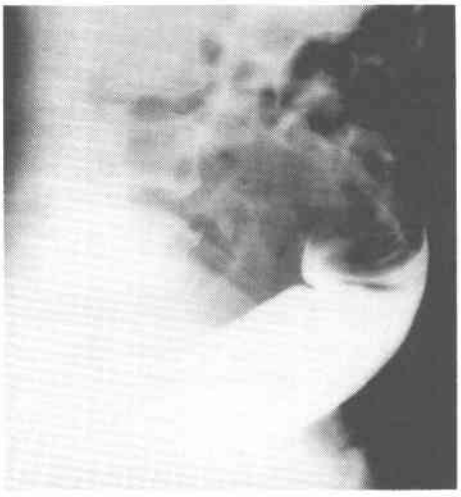

Fig. 5 Resected specimen: A polypoid tumor of the sigmoid colon (4×3×1.5cm)

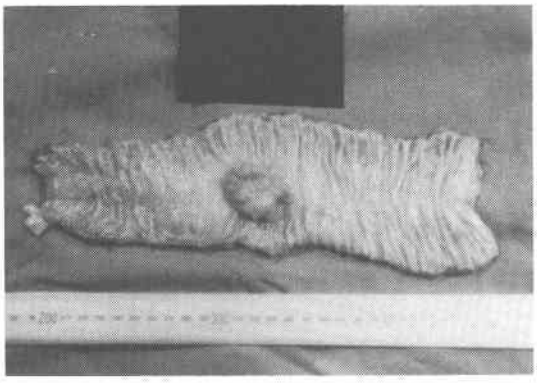

総蛋白6.2g/dl(アルブミン3.2g/dl)と低蛋白血症も改善していた．術後6か月の現在再発の徴候もなく外来通院を続けている．

III. 考　察

成人の腸重積は比較的まれな疾患であり，成人入院患者の0.1%，全腸重積症例の約5%を占めるのみである．またその特徴として小児の腸重積の90%が特発性であるのとは対照的に，成人の場合はその70～90%に器質的な原因が存在するといわれている[1)~4)]．今回われわれはS状結腸癌による腸重積症を経験したが，過去の集計では成人腸重積症例において大腸癌を原因とするものは2～30%であるとされている[4)~7)]．また大腸癌の中での腸重積の発生頻度に関しては多数例での報告はないが3～4%と考えられる[8)]．

一般に腸重積の臨床症状は成人例においても小児例と同様に腹痛，下血，腹部腫瘤などが多いとされている[1)2)]．ところが自験例では腸重積と自然解除を繰り返し，重積時には1日1,000gをこえる大量の粘液下痢を主症状としていた．そのために患者は初回入院時には重症の脱水のために歩行不能の状態までに衰弱するという特異な臨床経過を示した．また入院時検査成績ではNa 130mEq/l，K 3.0mEq/l，Cl 100mEq/lと低下し，総蛋白5.1g/dl(アルブミン2.1g/dl)と著明な低蛋白血症を呈していた．1954年McKittrickとWheelockが直腸絨毛腫瘍に著明な水分電解質異常を合併した82歳の女性例を報告して以来，直腸のvillous adenomaに多量の粘液の排出による低カリウム血症と脱水が合併するいわゆるdepletion syndromeが知られている[9)~11)]．自験例では腸重積の先進部が肛門の近くにまで達したために重積により腸管から分泌された多量の粘液が結腸による再吸収を受けずに体外に排出され，これによく似た病態を呈したものと考えられる．

本症例の経過において特徴的な点の2つめに腸重積と自然解除を繰り返したことがある．Depletion syndromeとは異なり本症例では腫瘍自身からの粘液分泌はそれほど多くなかったと考えられ，重積の解除した状態ではほとんど無症状であった．再入院時には重積状態であったため内視鏡検査により容易に診断されたが，初回入院時には入院直後に自然解除したと考えられ60cmの短いファイバーでは腫瘍まで到達できず，また注腸造影では多量の粘液のために明瞭な造影が得られずに診断することができなかった．腸重積を起こした状態では想像以上に腫瘍は移動しており，初回から長いファイバーを使用していればより早い診断が可能であったと考えられる．この点から自験例のように比較的腫瘍が小さく重積時の通過障害症状が軽い症例においては，自然解除している時点での診断に注意が必要であると思われた．

文　献

1) 毛受松寿，樫村　明：腸重積症―その年齢的特長について―．外科治療　23：491―497，1970
2) 継　行男，河上　洋，竜札之助ほか：成人腸重積症．外科　34：498―504，1972
3) Felix EL, Cohen MH, Bernstein AD et al: Adult intussusception. Case report of recurrent intussusception and review of the literature.

Am J Surg 131 : 758—761, 1976
4) Agha FP : Intussusception in adults. AJR 146 : 527—531, 1986
5) Karakousis C, Hlyoke ED, Douglas HO : Intussusception as a complication of malignant neoplasm. Arch Surg 109 : 515—518, 1974
6) Strake L : Intussusception in adults. Diagn Imag 49 : 15—22, 1980
7) Coran AG : Intussusception in adults. Am J Surg 177 : 735—738, 1969
8) 飯田辰美, 渡辺　敬, 大貫義則ほか : 大腸癌と腸重積症. 日臨外医会誌　49 : 547—554, 1988
9) McKittrick L, Wheelock F : Carcinoma of the colon. Springfield III : Charles C Thomas, 1954, p61—63
10) Shapiro S : Villous papilloma of the rectum and colon. Arch Surg 91 : 362—370, 1965
11) Jahadi MR, Bailey W : Papillary adenomas of the colon and rectum. A twelve-year review. Dis Colon Rectum 18 : 249—253, 1975

A Case of Intussusception due to Carcinoma of the Sigmoid Colon in Association with Water-electrolyte Imbalance and Severe Hypoproteinemia

Hiroki Akamatsu, Masaki Kamegashira, Muneyuki Fujita, Atsushi Okawa and Motoo Yoshitatsu
Department of Surgery, Ashiya City Hospital

Intussusception in adults is rare, accounting for about 5% of all intussusceptions. Its most common clinical symptoms are abdominal pain, abdominal distension and hematochezia according to the literature. An adult case of intussusception due to sigmoid colon carcinoma, which caused water-electrolyte imbalance and severe hypoproteinemia, is reported. The patient was a 64-year-old man, who was admitted suffering from massive mucus diarrhea. His general condition was poor owing to dehydration, at the time of admission. Sigmoidoscopy was performed after the diarrhea stopped but revealed no apparent lesion. The patient was then discharged and followed up on an outpatient basis. Three months later he was readmitted because of recurrence of diarrhea. Intussusception due to sigmoid colon carcinoma was diagnosed by fiberoptic colonoscopy and a sigmoidectomy was performed. This patient developed clinical symptoms like so-called depletion syndrome associated with a villous tumor of the colon and the rectum since a large amount of mucoid material excreted secondary to intussusception was lost without reabsorption by the colon because of the closeness of the intussusception to the anus. The diagnosis of intussusception is relatively easy by endoscopy, but care must be taken when an intussusception is spontaneously reduced.

Reprint requests: Hiroki Akamatsu　Department of Surgery, Ashiya City Hospital
39-1 Asahigaoka-cho, Ashiya, 659 JAPAN