日消外会誌　24（9）：2405～2408，1991年

十二指腸球部に脱出した胃体上部腺腫の1例

宮崎医科大学第2外科
市成　秀樹　井上　正邦　関屋　亮　崎浜　正人
松崎　泰憲　谷川　誠　柴田紘一郎　古賀　保範
百瀬病院
百　瀬　寿　之

症例は71歳，男性．脳梗塞にて入院中に上腹部不快感を訴え，検査にて貧血，低蛋白血症および便潜血を認めた．上部消化管X線検査にて胃体上部大彎側から前庭部を結ぶ線状陰影と，十二指腸球部のカリフラワー状腫瘤を認めた，十二指腸腫瘍の診断であった．内視鏡検査では胃体上部に存在する山田IV型ポリープの十二指腸球部への脱出が観察され，生検の結果はGroup IIIであった．悪性も否定できず，またポリペクトミーは困難と判断されたので胃亜全摘術を施行した．切除標本では，ポリープは胃体上部大彎側に存在し，径7cmで2個の頭を有し，茎はほとんど認められなかった．病理組織診断は腺管腺腫であった．

胃隆起性病変の十二指腸脱出の報告は比較的少なく，特に胃体上部以上の腫瘍脱出の報告はまれである．本邦報告例をみると，われわれの検索した範囲では本症例も含め10例のみであり，うち上皮性腫瘍の脱出は本症例のみであった．文献的考察を加え報告した．

Key words: prolapsed tumor of the stomach, tubular adenoma of the stomach

I. 緒　言

胃内視鏡の進歩により胃隆起性病変の十二指腸への脱出は比較的多く報告されるようになってきた．都留ら[1]が1952年に報告して以来99例の報告が見られるが，そのほとんどは幽門前底部の病変であり胃上部の隆起性病変の脱出はまれで9例のみで，しかも全例が粘膜下腫瘍であった．

今回われわれは，胃体上部後壁の腺腫が十二指腸に脱出し，あたかも十二指腸球部腫瘍を思わせた1症例を経験したので，若干の文献的考察を加えて報告する．

II. 症　例

患者：71歳，男性．

主訴：上腹部不快感，貧血，低蛋白血症．

既往歴・家族歴：特記事項なし．

現病歴：昭和63年10月頃より右上下肢の脱力感が出現し，脳梗塞の診断にて入院となった．入院中に時折上腹部不快感を訴えていた．

入院時現症：体格，栄養不良，眼瞼結膜に貧血を認めたが，表在リンパ節の腫脹は認めなかった．胸部は異常所見無く，腹部は平坦で圧痛無く，肝・脾・腫瘤は触知しなかった．神経学的には右不全麻痺，右上下肢の腱反射亢進および病的反射を認めた．

入院時一般検査：RBC 315×10^4/mm^3，Hb 8.0g/dl，Ht 27.8%と貧血を認め，TP 5.0g/dl，Alb 3.1g/dlと低蛋白血症を認めた．電解質，肝・腎・膵機能およびalpha-fetoprotein（AFP），carcinoembryonic antigen（CEA），carbohydrate antigen 19-9（CA19-9）は正常範囲であった．便潜血反応は強陽性，尿検査では異常所見を認めなかった．

上部消化管X線検査：十二指腸球部に表面粗大顆粒状の腫瘤陰影および胃体上部大彎側より幽門部を結ぶ線状陰影を認め，十二指腸球部腫瘍が疑われた（**Fig. 1a, b**）．

上部消化管内視鏡検査：胃体上部大彎側より発生し，長い茎を持った，直径約7cmの表面粗大顆粒状のポリープを認めた．このポリープは2つの腫瘤より成り，容易に十二指腸球部に脱出した．生検にてGroup III tubular adenomaと診断された（**Fig. 2a, b**）．

腹部超音波検査・腹部computed tomography（CT）：胃内に隆起性病変を認めるものの，肝転移を含め悪性腫瘍を示唆する所見は認めなかった．

＜1991年4月17日受理＞別刷請求先：市成　秀樹
〒889-16　宮崎県宮崎郡清武町大字木原5200　宮崎医科大学第2外科

Fig. 1 (1-a) Double contrast of the stomach. Arrows shows two linear shadows between antrum and greater curvature of the upper gastric part. (1-b) Double contrast of the duodenum. Arrows show polypoid lesion of the duodenal bulb.

a

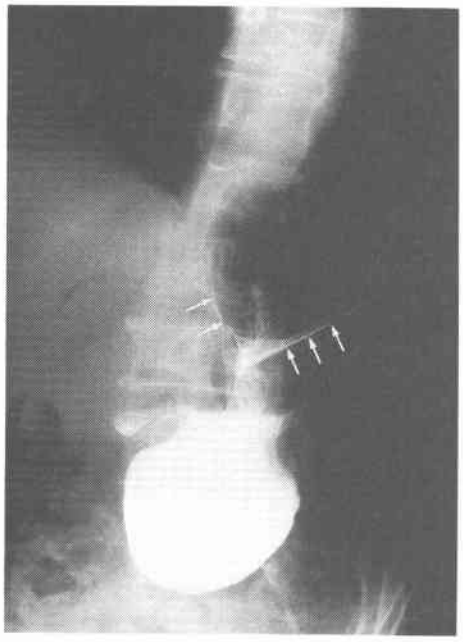

b

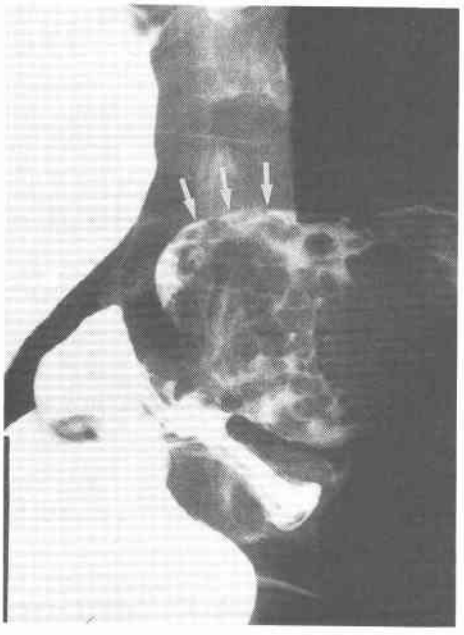

Fig. 2 Endoscopic pictures of the stomach. (2-a) There is a huge polyp at the antrum. It has two cauliflower-like head and prolapses into the duodenum easily. (2-b) It has a long stalk.

a

b

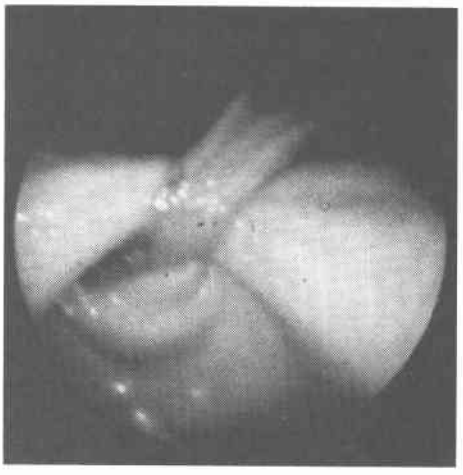

手術：進行する貧血，低蛋白血症を認め，大きさから悪性腫瘍の可能性もあり，内視鏡的ポリペクトミーは困難と判断されたので平成元年1月20日手術を行った．外観上胃は正常で内部に7cm大のポリープを触知，弾性軟で可動性良好，容易に十二指腸球部に脱出した．胃亜全摘術およびリンパ節郭清 R_2 を施行した．

摘出標本：ポリープは胃体上部大彎側より発生し，径約3.5×2.5×2cmのカリフラワー様腫瘤2個より成っていた(**Fig. 3**)．茎自体はほとんど認めないものの，周囲粘膜の可動性が強く，そのため十二指腸まで

Fig. 3 Macroscopic view of the resected stomach after fixation. The polyp has two huge cauliflower like head and a short stalk.

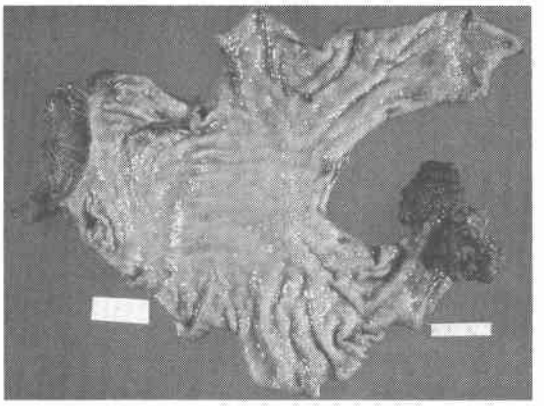

Fig. 4 Microscopic view of the resected stomach. It shows gastric foveolar type tubular adenoma with mild to moderate atypia. (HE stain ×100)

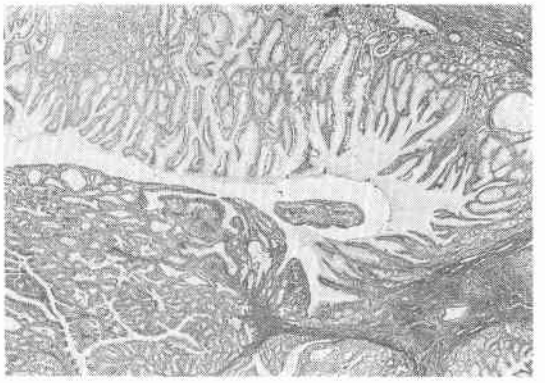

脱出したものと考えられた.

病理組織所見：組織学的には tubular adenoma であり，軽度から中等度の異型性を認めるものの，明らかな悪性所見は認めなかった．リンパ節も悪性所見を認めなかった（**Fig. 4**).

術後経過：術後経過は良好で貧血および低蛋白血症も改善し退院となった．その後，外来でも貧血，低蛋白血症は認めていない.

III. 考　察

胃隆起性病変の十二指腸への脱出の報告は本邦では都留らが1952年に報告[1]して以来数多くみられる．文献1)～11)に基づいて検討したところ本症例も含め100例の報告がみられた（**Table 1**)．そのうち胃体上部以上の腫瘍の脱出は10例にすぎず，しかも上皮性腫瘍の報告は本症例のみで残り9例は非上皮性腫瘍であった[7]．年齢的にみると，18歳から88歳（平均64歳）で，50～70歳台が多く，約87%を占めていた．男女比は1：1.4であった．部位的には胃下部(A)75%，胃中部(M) 4%，胃上部（C）10%と胃下部に多い傾向にあった．大きさでは2cm 以下が32%，2～5cm のものが45%，5 cm 以上が23%で5cm 以下の病変が大半を占めていた．病理学的には上皮性腫瘍が約75%で，上皮性腫瘍の約70%が悪性腫瘍であった．腫瘍径と悪性度との関連では2cm を越えると悪性腫瘍の頻度が著しく増加する傾向を示すとの報告[6]もあるが，われわれの調べた範囲では，悪性腫瘍の占める割合は2cm 以下で50%，2～5cm で63%，5cm 以上で56%という結果であった．しかし，悪性腫瘍の脱出のみが報告される傾向にあり，そのため前記の結果になったものと考えられた．陥入機序に関しては，黒川ら[12]が報告しているように，胃の蠕動運動により隆起性病変が異物の役割を果たし，有茎性のものでは茎が長くなって脱出し，無茎性の場合でも周囲粘膜の可動性が増大して脱出すると考えられた．本症例も茎自体はほとんど認めないものの，周囲粘膜が伸展し十二指腸まで脱出したものと考えられた．症状としては胃隆起性病変に特有な症状は無いものの，それが幽門閉塞，十二指腸内陥入を起こすと激烈な疼痛，嘔吐などいわゆる ball value syndrome を呈するが，これは10～15%に発生するにすぎないとされている[13]．本症例においても時折，上腹部不快感は訴えたものの，前述のような激しい症状は認めなかった．治療に関しては，積極的に内視鏡的ポリペ

Table 1 Summary of reported 100 cases of gastric tumor prolapsed into the duodenum in Japan.

Age (y.o.)	18～88 (mean 64)
Sex (M : F)	1 : 1.4
Location	C : 10 % (1) M : 4 % (3) A : 75 % (59) Unknown : 11 % ( )＝The number of epithelial tumors
Size (diameter)	～2 cm : 32 % (50 %) 2.1～5 cm : 45 % (63 %) 5.1 cm～ : 23 % (56 %) ( )＝The percentage of malignant tumors
Histology	Epithelial tumors : 75 % (70 %) Non-epithelial tumors : 25 % (17 %) ( )＝The percentage of malignant tumors

クトミーを施行して病理学的検索を行い，病理学的検索にて悪性所見を認めポリペクトミーにて根治性が不十分と考えられる症例，ポリペクトミーが不可能な症例に対しては根治的胃切除を行うべきであると考えられた．

文　献

1) 都留昌人：胃ポリープの1例．医療　6：61—63，1952
2) 北　陸平，市岡五道：十二指腸内に逸脱した巨大な胃ポリープの2例．外科治療　24：598—603，1971
3) 野口真利，宮崎竜之輔，古川義之ほか：十二指腸球部に脱出したI型早期胃癌の1例．胃と腸　6：1563—1566，1971．
4) 飯田洋三，中村克衛，河村　奨ほか：球部に嵌頓した隆起型胃癌の3症例．Gastroenterol Endosc 19：350—355，1977．
5) 関沢英一，鈴木文彦，岡部和彦ほか：十二指腸球部に脱出した胃隆起性病変の3例．消内視鏡の進歩 10：199—202，1977
6) 星　和夫，竹下公矢，羽生　丕ほか：十二指腸球部に嵌入した胃隆起性病変（polypoid lesion）の4例．胃と腸　15：1089—1096，1980
7) 布施好信，福田新一郎，内藤英二ほか：十二指腸に脱出した胃体上部平滑筋腫の1例．Gastroenterol Endosc 8：1254—1258，1983
8) 的場直行，慶田祐一，売豆紀雄昭ほか：十二指腸球部に脱出・嵌頓したBorrmann 1型胃癌の1例．臨外　39：1467—1470，1984
9) 深堀知宏，鬼塚伸也，下釜秀章ほか：十二指腸へ脱出をきたした胃幽門部平滑筋芽細胞腫の1例．Ruykyu Med J 9：37—46，1986
10) 池田義雄，小尾芳郎，増沢成幸ほか：内視鏡的に整復摘出できた十二指腸球部に嵌頓したprepyloric polypの1例．共済医報　36：65—69，1987
11) 吉井克巳，戸田一寿，内田泰彦：十二指腸に脱出した胃体部平滑筋腫の1例．消内視鏡の進歩　33：219—222，1988
12) 黒川利雄：X線像による消化管診断学．中山書店，東京，1975，p. 954
13) Hallap G, Hakkal O, Cigtay S: Duodenal pseudotumor with ball-valve syndrome. South Med J 71：1569—1570，1978
14) Henry BL: Prolapse of gastricmucosa through the pylorus. Gastroenterology, WB Saunders, Philadelphia, 1985, p1359—1365
15) Marschall SF, Meissner WA: Sarcoma of the stomach. Ann Surg 131：837—842，1950

A Case Report of Adenoma in the Upper Part of the Stomach Prolapsed into the Duodenum

Hideki Ichinari, Masakuni Inoue, Ryou Sekiya, Masato Sakihama, Yasunori Matsuzaki, Makoto Tanigawa, Kouichirou Shibata and Yasunori Koga
Second Department of Surgery, Miyazaki Medical College
Hisayuki Momose
Momose Hospital

A 71-year-old man was admitted to our hospital because of cerebral infarction. After admission, occult blood in the stool, anemia, and hypoproteinemia were found. X-ray examination revealed a duodenal tumor. However endoscopic examination revealed a cauliflower-like tumor in the upper part of the stomach prolapsing into the duodenum. A cauliflower-like tumor was seen in the resected stomach. It has two heads, one of which was 3.5×2.5×2 cm in diameter. Histologically, the tumor was diagnosed as a tubular adenoma. Ten cases of gastric tumor, including this one, which developed in the upper part of the stomach and prolapsed into the duodenum have been reported in Japan. Clinical aspects of these cases are discussed in this paper.

Reprint requests: Hideki Ichinari　Second Department of Surgery, Miyazaki Medical College
5200 Kihara, Kiyotakecho, Miyazakigun, Miyazaki, 889-16 JAPAN