日消外会誌　24（9）：2419～2423，1991年

原発性十二指腸球部膠様腺癌の1例

平戸市国民健康保険紐差病院外科，長崎大学第2外科*

佐々木　誠　　押淵　徹　　浜崎　宏明　　藤本　正博

梶原　義史*　　松尾　繁年*　　角田　司*

原発性十二指腸球部膠様腺癌を経験した．症例は66歳女性，嘔気，嘔吐を訴えたため，上部消化管X線検査，内視鏡検査を施行したところ，十二指腸球部に潰瘍を伴うBorrmann 2型様の腫瘤を認め，生検の結果はGroup Vであった．原発性十二指腸球部進行癌の診断のもとに，Childの変法による膵頭十二指腸切除術を行い，治癒切除した．切除標本では腫瘍は，十二指腸球部大弯側を中心に広がり，4.0×0.5×1.0cmの大きさで不整形の潰瘍を伴うBorrmann 2型様の外観を示した．腫瘍の主体は十二指腸粘膜下にあり，腫瘍細胞は，PAS染色陽性で，ムチン産生性の膠様腺癌と診断され，組織学的には，Brunner腺から発生したものと考えられた．十二指腸球部の膠様腺癌は，本邦では自験例が初めてと思われるので，若干の文献的考察を加えて報告する．

Key words：carcinoma of the duodenal bulb, mucinous adenocarcinoma

はじめに

原発性十二指腸癌は，従来より比較的まれな疾患とされてきたが，近年の上部消化管X線検査，十二指腸内視鏡検査の進歩により，徐々に症例が増加しつつある．十二指腸球部癌も例外ではなく，進行癌のみならず，かなり早期の癌も報告[1)2)]されるまでになって来た．

最近われわれは，Brunner腺由来の膠様腺癌と思われる球部進行癌症例を経験した．膵頭十二指腸切除術により切除しえたので報告するとともに，十二指腸球部進行癌について検索しえた25例の集計を中心に，若干の文献的考察を加えた．

症　例

患者：66歳，女性．

主訴：嘔気，嘔吐．

家族歴：特記すべき事はない．

既往歴：1985年7月1日（61歳），肝内結石症に対して，肝外側区域切除術を受けた．

現病歴：1985年以降，肝内結石症術後の定期的経過観察を当科外来にて行っていた．1990年2月初旬，軽度の嘔気を訴えたため，GIFを施行したが，胃，十二指腸球部には著変を認めなかった．対症的に加療していたが，3月下旬，食後の嘔気が強くなり，嘔吐を来すようになったため，3月27日精査目的入院となった．

入院時現症：身長146cm，体重37kg，痩せ．血圧100/80mmHg，脈拍76/分，整．結膜に貧血，黄疸を認めず，体表リンパ節は触知しなかった．胸部理学所見には異常なく，腹部では，肝，脾は触知せず，心窩部に4cm大の腫瘤を触れ，圧痛を認めた．

入院時検査成績：軽度の白血球増多，血沈の亢進，CRP陽性のほかは，肝機能，血糖，アミラーゼ値，腎機能などに異常所見はなく，腫瘍マーカーのcarcinoembryonic antigen，carbohydrate antigen 19-9，SPan-1，elastase-1は正常値内の値を示した（**Table 1**）．

上部消化管X線検査：食道，胃に異常所見はなかっ

Table 1　Laboratory findings on admission.

Hematological data			Cl	102	mEq/l
RBC	421×10^4	/mm^3	BUN	15	mg/dl
Hb	12.9	g/dl	Creat.	0.73	mg/dl
Ht	39.6	%	S-Amyl.	74	mu/ml
WBC	10100	/mm^3	CRP	3.58	mg/dl
Plat.	26.6×10^4	/mm^3	FBS	82	mg/dl
Blood chemistry			ESR	100	mm/hr
TP	6.6	g/dl	Stool Hematest (+)		
GOT	23	mu/ml	Tumor Marker		
GPT	23	mu/ml	CEA	2.1	ng/ml
LDH	301	mu/ml	CA19-9	12	u/ml
ALP	180	mu/ml	SPAN-1	11.9	u/ml
T-Bil	0.36	mg/dl	Elastase-1	121	ng/dl
Na	136	mEq/l			
K	4.5	mEq/l			

＜1991年4月17日受理＞別刷請求先：佐々木　誠
〒859-53　長崎県平戸市紐差町494　平戸市国民健康保険紐差病院外科

Fig. 1 Upper GI series showed large tumorous lesion on lst portion of the duodenum with pooling of Barium.

Fig. 2 Endoscopy revealed tumorous lesion with large ulcer on the duodenal bulb.

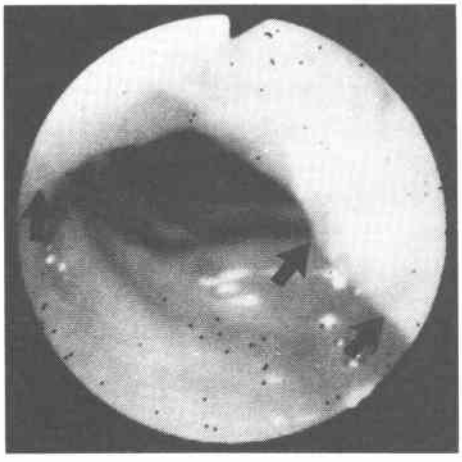

たが，十二指腸に腫瘤影が認められた．Borrmann 2型を思わせる腫瘤の周堤部は，上十二指腸角まで広がり，中心部の潰瘍底は十二指腸球部全体を占めてバリウムの溜りとして見える（**Fig. 1**）．

内視鏡所見：幽門輪の広がりが悪く，内視鏡は細径（Olympus P-10）を使用せざるをえなかった．十二指腸球部は，約3/4周を潰瘍面が占め，潰瘍形成型腫瘍と判断した．潰瘍面，周堤からの生検標本は，いずれもGroup Vと診断された（**Fig. 2**）．

Fig. 3 Abdominal plain CT and US showed the mass of the duodenum.

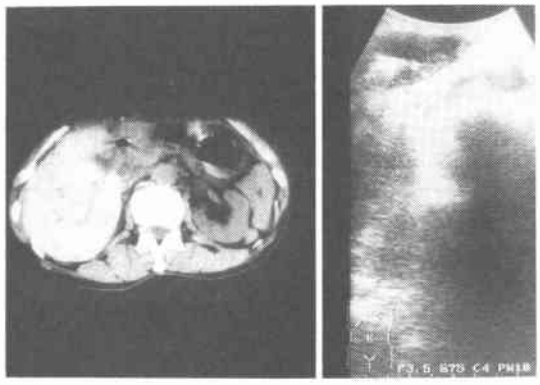

Fig. 4 Macroscopic findings of the tumor levealed Borrmann 2-like appearance, 4.0×5.0×1.0cm in size, with ulcer about 3.5cm in diameter.

腹部computed tomography（CT），ultrasonography（US）所見：腫瘤像は膵頭部腹側にあり，中央にガス像が有することから十二指腸由来の腫瘍が疑われたが，膵臓への浸潤の有無については判定できなかった．肝転移，大動脈周囲リンパ節の転移所見は認めなかった（**Fig. 3**）．

手術所見：1990年4月16日，膵頭十二指腸切除術を施行した．腫瘍は，十二指腸球部に4cm大に触れ，触診および術中超音波検査で，一部膵臓に直接浸潤しているように思われたが，腹水，肝転移，腹膜播種，主要血管への浸潤等の所見はなく，切除可能と判断した．リンパ節郭清，再建はChildの変法で行った．

切除標本肉眼所見：腫瘍は，幽門輪直下から十二指腸球部大弯側を中心に位置し，中央部に3.5cm大の不整形の潰瘍を伴うBorrmann 2型様の外観であった．

Fig. 5 Histological findings showed the tumor cells with large-clear cytoplasm in submucosal layer invading to the duodenal mucosa. (HE, ×40)

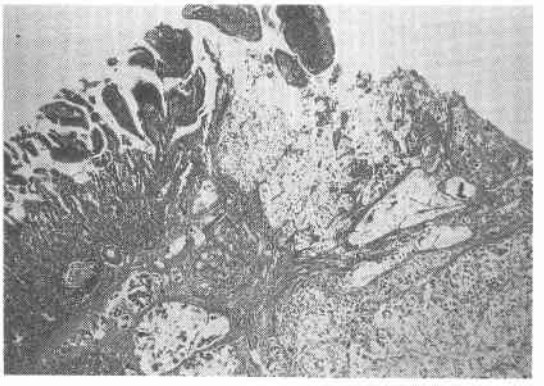

Fig. 6 The tumor cells were well stained by periodic acid Schiff. (PAS, ×40)

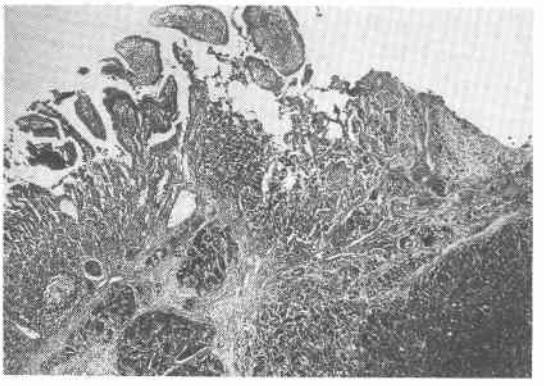

大きさは4.0×5.0×1.0cm (**Fig. 4**).

病理組織学的所見：腫瘍の主体は十二指腸粘膜下にあり，その一部が潰瘍面に露出していた．腫瘍細胞の胞体は大型で明るく，PAS染色に陽性に染まることから，ムチン産生性の膠様腺癌と診断され，十二指腸の固有腺であるBrunner腺から発生したものと考えられた(**Fig. 5, 6**)．漿膜面浸潤については，膵臓への直接浸潤を示す所見が認められた(**Fig. 7**)．No. 6, 8a, 9のリンパ節に転移が見られたが，癌腫はすべて郭清可能で治癒手術ができた．病理組織学的所見は，mucinous adenocarcinoma, intermediate, INFβ, sei, ly_2, v_1.

術後経過：術後約9か月経過した現在，再発の兆候はなく健在で，Tegaful uracil 400mg/dayの投与を続けている．

Fig. 7 The tumor cells were directly invaded to the head of the pancreas. (PAS, ×100)

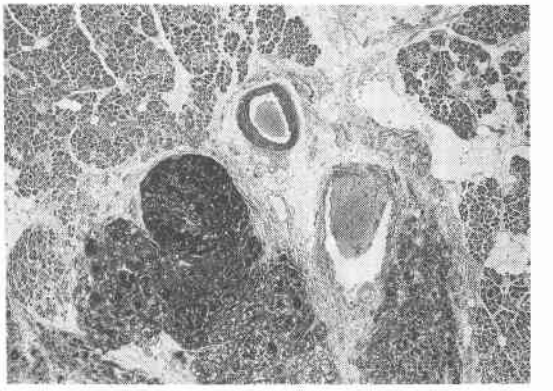

考　察

本邦での原発性十二指腸球部癌の報告例は，今回われわれが検索しえた，自験例を含む進行癌26例と，進達度がmまたはsmに限局するいわゆる早期癌について，竹吉ら[1]が集計した30例にとどまる．原発性十二指腸癌全体の発生頻度を見ても，Kleinermanら[3]の483,695例の剖検中167例(0.035%)をはじめ，最大でも0.25%[4]と低率である事から，原発性十二指腸球部癌は比較的まれな疾患であると考えられる．このため，本疾患の全体像は十分捉えられているとはいえず，早期癌の定義，治療法と予後の評価などの基本的な問題についても，一定の見解を得るためには，さらに症例を集積することが必要である．

原発性十二指腸球部進行癌26例の内訳は表に示した(**Table 2**)．年齢は，30歳から78歳まで分布し，平均年齢64.6歳，性別は，男性8例，女性18例で女性に多い傾向を示した．臨床症状は，有症状率92%，上腹部痛，腹部不快感などの潰瘍症状が11例(42%)，消化管閉塞症状が6例(23%)で過半数を占めたが，無症状例も2例経験されている．平田ら[2]は，進行癌，早期癌に拘わらず，消化器症状を欠く例が少なからずあることを指摘し，上部消化管の精査における球部の観察の重要性を強調している．自験例では，初回の内視鏡検査を，球部潰瘍面からの生検診断を得る約1か月前に施行していたが，その際は明らかな球部粘膜の変化を認めなかった．腫瘍の主体が粘膜下にあったことが理由として考えられるが，上部消化管X線検査を併用すれば，より早期に発見が可能であったと思われ，内視鏡検査とX線検査の併用の必要性を痛感させられた．

癌種の肉眼形態は，胃癌取扱い規約の[5]Borrmann

Table 2 Reported cases of advanced carcinoma of the duodenal bulb.

	Auther	Year	Age	Sex	Symptoms	Gross appearance	Size (mm)	Histological type	Operative method	Outcome
1	Ibayashi	'65	42	F	epigastralgia	Borr 2	30×20×20	pap-tub	GD	?
2	Sakai	'70	73	M	jaundice	Borr 2	35×35	tub	-	died
3	Mukoubara	'76	30	F	epigastralgia	Borr 2	40×35	tub	GD	alive (6m)
4	Nakatani	'76	67	F	vomiting	Borr 1	35×45	pap	PD	alive (3m)
5	Tajiri	'77	73	M	tarry stool	Borr 2	15×10	ad	GD	alive (2m)
6	Sasaki	'78	45	M	epigastralgia	Borr 2	?	ad	GD	?
7	Yamasaki	'78	63	F	epigastralgia	Borr 1	?	pap-tub	PR	?
8	Imai	'79	64	F	epigastralgia	Borr 2	?	pap	?	?
9	Nakagawa	'80	73	F	easy fatigability	Borr 2	45×65×35	ad	-	died
10	Okazaki	'81	52	F	epigastralgia	Borr 3	?	por	?	?
11	Hiratani	'81	66	F	vomiting	Borr 1	?	tub	PD	alive (4m)
12	Ono	'82	72	F	abdominal discomfort	Borr 2	37×50×15	tub	GD	alive (13m)
13	Ozawa	'83	70	M	vomiting	Borr 2	?	tub	PD	died (8m)
14	Sekoguchi	'83	72	F	abdominal discomfort	Borr 1	30×27	pap-tub	GD	alive (9m)
15	Kawamura	'84	63	F	epigastralgia	Borr 2	20×15	pap	PD	alive (5m)
16	Nishida	'85	68	M	abdominal discomfort	Borr 2	50×45	pap	PD	died (3m)
17	Kimura	'85	61	F	vomiting	?	?	?	GD	died (9m)
18	Tanaka	'85	71	F	no complaint	Borr 2	12×22	ad-sq	GD	alive (6m)
19	Ikemura	'86	65	F	swollen lymph nodes	Borr 3	40×40	tub	GD	alive (4m)
20	Fukuuchi	'86	69	M	?	Borr 2	?	pap	PD	alive (2m)
21	Kawaguchi	'86	63	F	swollen lymph nodes	Borr 2	30×24	tub	GD	alive (8m)
22	Hirata	'87	75	M	no complaint	Borr 1	46×40×27	pap	GD	alive (15m)
23	Abe	'87	78	F	easy fatigability	Borr 2	78×55	pap	GD	alive (18m)
24	Suzuki	'88	73	F	nausea	Borr 1	50×25×20	pap	GD	died (2m)
25	Ookusa	'89	65	M	epigastralgia	?	?	pap	-	died
26	Our case	'90	66	F	vomiting	Borr 2	40×50×10	muc	PD	alive (9m)

GD : gastrectomy and partial duodenectomy, PD : pancreatoduodenectomy
PR : palliative resection

分類に準じて表したが，2型16例，1型6例，3型2例で潰瘍形成型が18例（69%）を占め，隆起型に対して優勢であった．一方，竹吉ら[1]は進達度がm，smに限局した十二指腸球部早期癌30例について，隆起型が29例で，陥凹型は1例のみであったことを報告した．佐竹ら[6]は，全十二指腸早期癌32例の内，I，IIa，IIa＋IIcの隆起型が30例（93.8%）であったとして，早期癌では隆起型が主体であると推定した．この様な，進行癌といわゆる早期癌の肉眼形態上の差異については，大腸癌との類似性が指摘されており[6]，癌腫の発生母地に関しても，腺腫の癌化，粘膜からのde nove発生の両方の可能性がいわれている[6)7)]が，実態は明らかではない．

自験例は，十二指腸の固有腺であるBrunner腺由来の膠様腺癌が，粘膜下を主体に発育してBorrmann 2型様の外観をとったものと考えられる．渉猟しえた範囲では，十二指腸球部の膠様腺癌の報告例はなかった．集計した他の25例の組織型は，記載の明らかな21例の内19例（90%）が乳頭状あるいは管状の分化型腺癌であった．阿部ら[8]は，原発性十二指腸球部癌50例の内，腺癌46例，腺扁平上皮癌2例で，ほとんどが高分化型腺癌であったとして，われわれと同様の傾向を報告した．綿引ら[9]は，全原発性十二指腸癌79例中，腺癌は71例，膠様腺癌2例であったとしている．

治療方法は，球部進行癌に対しては，胃球部切除術，もしくは膵頭十二指腸切除術が施行されている．しかし，その適応については基準があるわけではなく，個々の症例についてそれぞれ判断をしているのが実状である．進行癌では，自験例のように膵臓への直接浸潤を来すこともある．進行癌に限れば，十分なリンパ節郭

清を行うためにも，膵頭十二指腸切除術が標準術式となるべきだと考える．外科治療後の転帰について長期観察例の集積がないため，予後については言及できないが，Nakase ら[10]は，膵頭十二指腸切除術を施行した全原発性十二指腸癌症例，28例の平均生存期間は19か月，1年生存率11%，5年生存率7%の成績で，乳頭部癌より悪いが膵頭部癌より良好であったと報告している．

文　献

1) 竹吉　泉，井上智博，大和田進ほか：原発性早期十二指腸球部癌の3例．日消外会誌　23：894—898，1990
2) 平田公一，白松幸爾，相沢　誠ほか：十二指腸球部進行癌の1例．日消外会誌　21：1099—1102，1988
3) Kleinerman J, Yardumian K, Tamaki HT: Primary carcinoma of duodenum. Ann Intern Med 32：451—465，1950
4) Mateer JG, Hartman FW: Primary carcinoma of the duodenum. JAMA 99：1853—1859，1932
5) 胃癌研究会編：胃癌取扱い規約．第11版，金原出版，東京，1985
6) 佐竹　弘，直木正雄，雨森正祥ほか：早期十二指腸癌の1例．Gastroenterol Endosc 28：1610—1618，1986
7) 中村泰行，古暮恒夫，吉田　新ほか：原発性早期十二指腸球部癌の1例．Gastroenterol Endosc 28：1024—1028，1986
8) 阿部　元，来見良誠，上原鳴夫ほか：原発性十二指腸球部癌の1例．日臨外医会誌　48：839—843，1987
9) 綿引　元，中野　哲，武田　功ほか：原発性十二指腸癌の1例．胃と腸　14：827—832，1979
10) Nakase A, Matsumoto Y, Honjo I et al: Surgical treatment of cancer of the pancreas and the periampullary region. Ann Surg 185：52—57，1977

A Case of Mucinous Adenocarcinoma of the Duodenal Bulb

Makoto Sasaki, Tohru Oshibuchi, Hiroaki Hamasaki and Masahiro Fujimoto
Department of Surgery, Hirado Municipal Hospital
Yoshinori Kajiwara, Shigetoshi Matsuo and Tsukasa Tsunoda
Second Department of Surgery, Nagasaki University School of Medicine

A rare case of mucinous adenocarcinoma of the duodenal bulb is reported. A 66-year-old woman was admitted to our hospital because of nausea and vomiting. Upper GI series and endoscopic examination revealed a Borrmann 2-like tumor in the duodenal bulb. Histological diagnosis of biopsy specimens was group V. A curative pancreatoduodenectomy was done under the diagnosis of a primary advanced adenocarcinoma of the duodenal bulb. Macroscopically, the tumor was seen on the side of the greater curvature of the duodenal bulb, with a Borrmann 2-like appearance, 4.0×5.0×1.0 cm in size. Histologically, tumor cells, which were well stained by the periodic acid Schiff, occupied most of the submucosal layer. Therefore, we concluded the tumor was a mucinous adenocarcinoma originating in Brunner's glands.

Reprint requests: Makoto Sasaki　Department of Surgery, Hirado Municipal Hospital
494 Himosashi-cho, Hirado, 859-53 JAPAN