日消外会誌　24（9）：2424～2428，1991年

同一家系内に多発発生を認めた多発性肝嚢胞症の1例

信州大学第1外科学教室（指導：幕内雅敏教授）
原田　晴久　　野口　　徹　　浦山　弘明
杉山　　敦　　志賀　知之　　沼田　　稔

心窩部膨満感および上腹部腫瘤を主訴とする48歳の女性の多発性肝嚢胞症に対して，1985年に嚢胞壁前壁切除術と開窓術を施行した．ひき続き本症例の姉も多発性肝嚢胞で当科にて同様の手術を行った．家族歴を詳細に調べたところ家系内に疑診者1名を含め計7名の多発性肝嚢胞症の集積を認めた．本家系のように濃厚な本症集積例の報告はまれである．遺伝様式の追究も含め嚢胞性疾患の家系内調査は必ず行うべきと考える．

さらに本症例は初回手術3年後に，症状が再燃し画像診断上も遺残嚢胞の増大と嚢胞壁前壁切除部の腹壁との癒合を認めたため，超音波誘導下嚢胞内純エタノール注入療法が行われた．約10個の嚢胞に対しておのおの1～4mlのエタノールを注入し再排液しない方法で行ったが，今日まで嚢胞は縮小したままである．類似症例に対して本法を積極的に行うつもりである．

Key words：polycystic liver disease, ethanol injection therapy, familial aggregation

はじめに

多発性肝嚢胞は比較的まれな疾患とされていたが，近年の種々の画像診断の進歩に伴って報告例は増加してきている[1]．しかし，同一家系内での多数の症例発生の報告はまれである[1]．今回著者らは，家系内に6例の多発性肝嚢胞症例を確認したので報告するとともに，多発性肝嚢胞の術後再発例に対しての超音波誘導下経皮的純エタノール注入療法にも言及する．

症　例

患者：48歳，主婦．

主訴：心窩部膨満感，上腹部腫瘤．

家族歴：1965年に母親が当科で肝嚢胞の手術．

既往歴：特記すべきことなし．

現病歴：1982年，食後に心窩部膨満感が出現近医を受診，腹部超音波検査（ultrasonography：US）などにより肝嚢胞と診断されたが放置．1985年になり膨満感が増悪，嚢胞の増大も認めたため手術目的で当科入院．

入院時現症：身長145cm，体重48kg，貧血，黄疸なし．上腹部に波動を伴った弾性軟，多数の結節状の腫瘤を触知．両側腎にも腫瘤触知．

一般検査所見：異常値なし．

画像診断：Computed tomography（CT）；Water densityの輪郭明瞭で内部構造均一な無数の嚢胞を肝両葉にわたって認める．最大の嚢胞は肝左葉に存在し，径20cm大におよび，胃小弯側を高度に圧排している．両側腎にも嚢胞が存在する（**Fig. 1**）．

US所見：CT同様典型的なcystic echoを示す壁平滑な無数の嚢胞を認める．後方エコーは増強している（**Fig. 2**）．

腹部血管造影：肝動脈は弧状に圧排伸展され嚢胞に一致して無血管野が存在する．新生血管やencasement，断裂像等の悪性所見は認められない（**Fig. 3**）．

以上の所見より多発性肝嚢胞と診断し，1985年10月に手術を施行した．

手術所見：肝両葉には赤色調の正常肝実質の間に多数の嚢胞をみとめる．肥厚した嚢胞の被膜が白色調を呈している（**Fig. 4**）．

種々の大きさの嚢胞のうち胃を圧排している巨大な嚢胞からは穿刺により1,300mlの内容液が吸引され，その性状は，液性で，胆汁の混入はなく，術中細胞診で悪性細胞は認められなかった．手術はこれら大小さまざまの嚢胞に対して嚢胞壁前壁切除術および開窓術が施行された．切除嚢胞壁は平滑で隆起性病変などの悪性所見は認められなかった．

術後経過：術後は自覚症状，腹部の局所所見ともに軽快した．術後10日目のCTでは術前の巨大な嚢胞は

＜1991年4月17日受理＞別刷請求先：原田　晴久
〒390　松本市旭3－1－1　信州大学医学部第1外科

Fig. 1 CT reveals multiple cysts in both lobes of the liver. The largest one in the left lobe measured 20cm in diameter. Both kidney have cystic lesions.

Fig. 2 US shows typical cystic lesions with posterior echo enhancement.

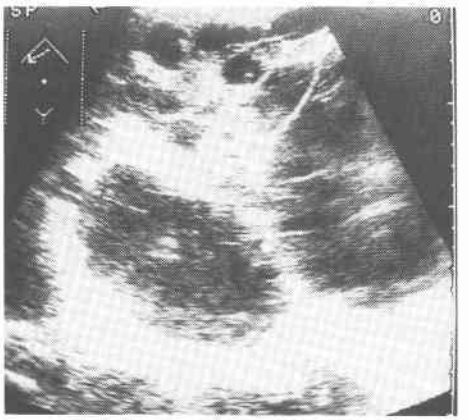

消失しているが，肝内にはまだ多数の嚢胞が遺残している（**Fig. 5**）.

初回手術後3年経過した1988年10月，再び腹部膨満感が出現したため再入院した.

再入院時CT所見：初回術後のCTと比較すると，

Fig. 3 Hepatic arteriography reveals compression and streching of the brances of the hepatic artery due to avascurar masses without any tumor vessel.

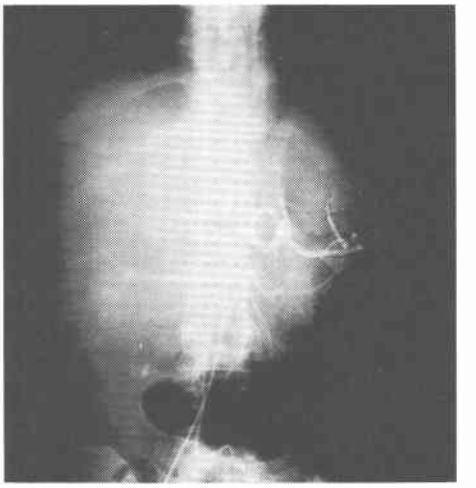

Fig. 4 On laparolotomy, the both lobes of the liver are almost replaced by multiple cysts. Deroofing and fenestration procedure of the cysts, are performed.

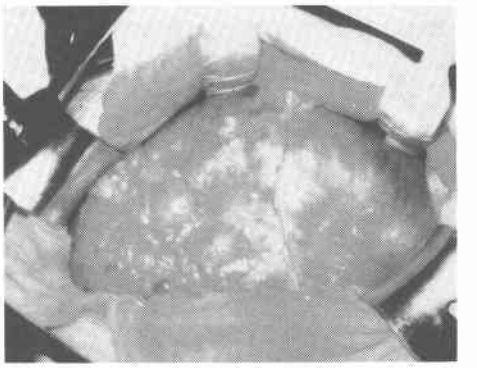

遺残嚢胞の増大が確認された（**Fig. 6**）．症状の再燃と検査所見より要治療と判断し，超音波誘導下の経皮的な嚢胞穿刺による純エタノール注入療法を行うこととした.

超音波誘導下嚢胞穿刺造影像：造影により胆管と交通のある嚢胞はエタノール注入の対象から除外した（**Fig. 7**）. 内容液をできるだけ穿刺吸引した後，内容液の約1/10量の純エタノールを注入し，左右への体位変換を加えた．4日の間隔で2回施行し，合計約10個の嚢胞にエタノールを注入した．副作用の出現はなく入

Fig. 5 Ten days after surgery, CT shows remnant cysts in both lobes of the liver, but major cysts are disappered.

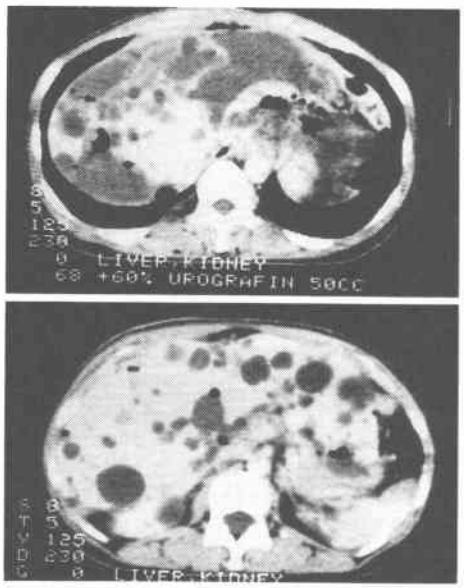

Fig. 6 CT, taken on second admission, demonstrates enlargement of the remnant cysts.

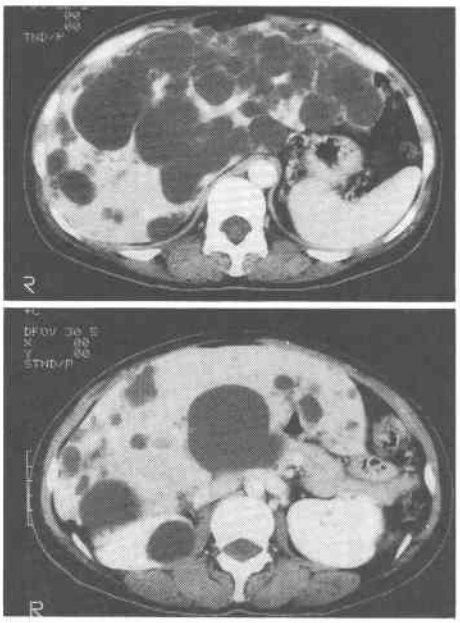

院後10日目に退院しており，8か月後の今日まで嚢胞は縮小したままである．

家系内発生：本症例の姉も1985年に多発性肝嚢胞の

Fig. 7 Cystogram taken before injection of absolute alcohol.

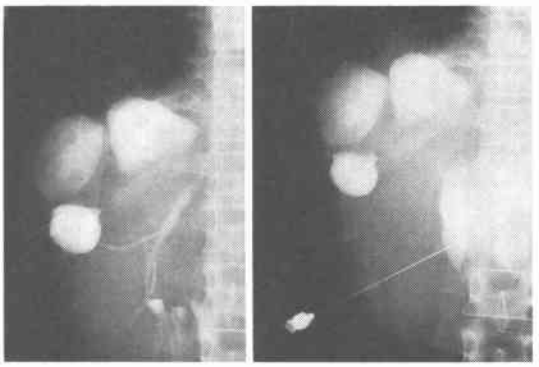

Fig. 8 CT reveals multiple liver cysts in a 56-year-old sister.

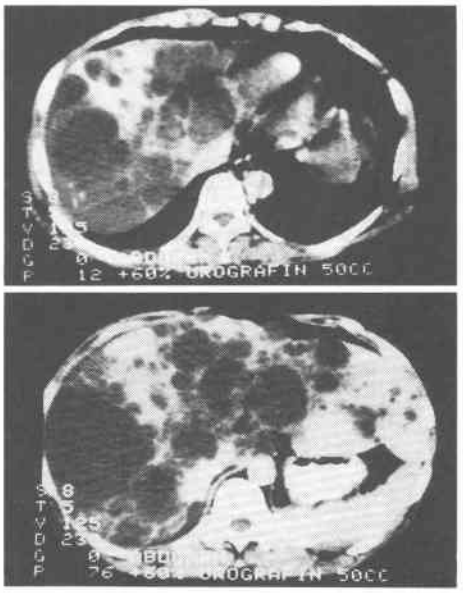

診断で(**Fig. 8**)，当科で嚢胞壁前壁切除術と開窓術が施行されている．母親は20数年前に当科での肝嚢胞の手術歴があり，その妹も他院で巨大肝嚢胞に対して超音波誘導下の穿刺療法を受けている．本症例の52歳の姉と46歳の弟はUS検査で多発性肝嚢胞が発見された．50歳の兄は右季肋部の腫瘤を自覚しており本症が疑われるが精査は拒んでいる．38歳の弟と3人の子にはUS検査上現在のところ肝嚢胞は存在しない(**Fig. 9**)．なお父方の血縁者には，嚢胞性疾患は存在しない．

考　察

近年のUS, CTなどの画像診断の進歩により肝嚢胞

Fig. 9 Familial pedigree of the patient.

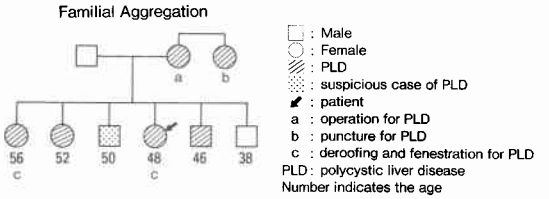

の存在診断は容易となり，大きさ，数，局在，嚢胞壁の性状についてより精細な情報を得ることが出来るようになった．このこうな画像診断と手技の進歩により，従来肝嚢胞の治療として，肝切除，内外瘻術，嚢胞壁前壁切除術および開窓術などが行われてきたが，これに加えてUS，またはCTガイド下嚢胞穿刺による嚢胞の硬化療法の有用性が報告されてきている．Anderssonら[2]は，9例の肝嚢胞症例の初回治療として，CTガイド下に嚢胞の穿刺排液の後，20～100mlの純エタノールを注入し10～20分後に可能な限り再排液するという方法で重篤な副作用の発現もなく，非常に満足な結果が得られたと報告している．彼らは悪性病変が除外された肝嚢胞症例に対しては合併症もなく，入院期間も短縮でき，さらに繰り返し施行できるという観点から本法を初回治療から積極的に用いるべきであると結論している．本邦では，肝嚢胞に対しては経皮経肝的胆道ドレナージ術の手技を応用したドレナージ術が前田ら[3]により報告されているが，治療手段として肝嚢胞内にUSガイドおよびX線透視下にエタノール注入療法を本邦で最初に報告したのは，1983年の内山ら[4]が最初と思われる．嚢胞内エタノール注入法に関しては100ml前後の多量のエタノールを注入し一定時間後に再吸引排液する方法[2)4)]と，数ml前後の少量のエタノールを注入し排液せずに行う方法[5]に大別される．前者，後者のいずれでも重篤な副作用はなく有効と報告されているが，肝嚢胞に対する至適注入量はいまだ明かではない．著者らはアルコール飲酒歴のない肝細胞癌症例に経皮経肝的純エタノール注入療法を施行した際，約5mlのエタノール注入術後に約1週間にわたり頭痛，食欲不振，悪心などの副作用出現を経験しており，基本的には肝嚢胞に対しても穿刺排液後の縮小した嚢胞に対してはエタノールの1回注入量は少量とし，必要に応じて繰り返し施行する方法が安全かつ有効であると考えている．今回経験した再発肝嚢胞症例では，約10個の嚢胞に対して1～4mlのエタノールが注入されたが，今日まで嚢胞は縮小したままであり，良好な結果を得ている．蓮見ら[6]は，肝嚢胞に対する手術適応として，1）嚢胞が巨大に発育し，周囲への圧迫症状のあるもの，2）嚢胞の合併症(破裂，出血，捻転，2次感染など)を惹ろき起こしたもの，3）悪性腫瘍との鑑別困難ないし悪性腫瘍合併の疑いのあるもの，4）いずれの場合にも合併する腎嚢胞による腎障害が軽度でriskの少ないもの，としている．

一方，二村ら[7]は，USガイド下に経皮経肝的胆道ドレナージ術の手技を応用して嚢胞ドレナージを行い，加えて経皮経肝嚢胞内視鏡を実施することにより嚢胞壁の病理診断，胆管との交通性の有無を正確に診断し治療法を決定するべきであると報告している．著者らは，蓮見の適応に従い，観血的治療を第1選択とし，主として嚢胞壁前壁切除術[8]，開窓術[9]をおこなっている．一方，本症例のような再発有症状例に対しても，原則的には観血的治療を第1選択としているが，非常な多発例や，高齢者，さらには腎嚢胞合併例で腎機能障害が高度であるものを含めたpoor risk例で有症状のものに対しては，あえて観血的治療という危険をおかすことなく，超音波誘導下経皮的嚢胞内純エタノール注入療法が，合併症も少なく，繰り返し施行でき，非常に有用であると考えられるので本法を積極的に施行していく方針にしている．また最近本法の注入剤として塩酸ミノサイクリンを使用した著効例の報告[10]もあり，今後はさらに注入剤の選択ならびに嚢胞内至適注入量の検討と，注入療法後の長期経過観察とその成績の把握が重要であると考える．

多発性肝嚢胞の家系内発生は本症例の家系を含めて本邦での報告例は16家系あると思われる[1)11)]．本症例では同一家系内に6名の集積が確診され，さらに1名の疑診者も含めると7例となり，常染色体優性遺伝が強く疑われる．このような同一家系内の濃厚な発生は，ほかに村上ら[12]の6例の報告に見られるのみである．本症の遺伝様式は確立していないが，従来腎嚢胞では濃厚な遺伝関係が報告されており，他の嚢胞性疾患の合併率も高く[13]，未報告例を推定すると実際には多発性肝嚢胞の家系内発生はさらに多いものと思われる．遺伝様式の追究も含め嚢胞性疾患の家系内調査は必ず行うべきであると考える．本症例の家系についても未発症者も含めて今後追跡する予定である．

なお本論文の要旨は平成2年2月第35回日本消化器外科学会総会で報告した．

文　献

1）大岡照二：先天性肝嚢胞―診断と治療指針―．

肝・胆・膵　4：841—850，1982
2) Andersson R, Jeppsson B, Lunderquist A et al: Alcohol sclerotherapy of non-parasitic cyst of the liver. Br J Surg 76：254—255，1989
3) 前田正司，中神一人，早川直和ほか：非寄生虫性肝嚢胞の2例．日臨外医会誌　42：421—426，1980
4) 内山典明，園田俊秀，小山隆夫ほか：Absolute ethanol 経皮的注入による巨大肝嚢胞の1治験例．日医放線会誌　44：479—482，1983
5) 小林　進，大西盛光，関　幸雄ほか：経皮的ドレナージ後純エタノール注入法による肝嚢胞の1治験例．日消外会誌　20：90—93，1987
6) 蓮見昭武，植田正昭，青木克憲：多発性肝腎嚢胞症の1例と本邦報告187例の文献的考察．肝臓　16：796—809，1975
7) 二村雄次，早川直和，神谷順一ほか：非寄生虫性肝嚢胞の診断と治療．外科　49：348—355，1987
8) Belcher HV, Hull HC: Nonparasitic cysts of the liver. Surgery 65：427—431，1968
9) Lin TY, Chen CC, Wang SM: Treatment of non-parasitic cystic disease of the liver. Ann Surg 168：921—927，1968
10) 大元謙治，山本晋一郎，井手口清治：塩酸ミノサイクリン注入療法が著効を示した肝嚢胞の1例．日消病会誌　87：273—277，1990
11) 明石和彦，徳安敏行，浜崎　恵ほか：多発性肝腎嚢胞症の1切除例．日消外会誌　20：1101—1104，1987
12) 村上精次，小林陽太郎，宮崎忠博ほか：嚢胞肝．嚢胞腎の1家系．日内会誌　56：284，1967
13) 石井祐正，斉藤晴比古，重田洋介ほか：腎嚢胞を伴う多発性肝腎嚢胞症の2例とその統計的考察．綜合臨　25：1559—1567，1976

A Case Report of Frequent Familial Aggregation of Polycystic Liver Disease

Haruhisa Harada, Tooru Noguchi, Hiroaki Urayama, Atsushi Sugiyama, Tomoyuki Siga, Minoru Numata and Masatoshi Makuuchi
Department of Surgery, Shinsyu University, School of Medicine

A 48-year-old woman with complaints of epigastric fullness and upper abdominal tumor was admitted because of policystic liver disease (PLD). Deroofing and fenestration procedures were performed. Later, her 56-year-old sister had the same disease, and the same operation was carried out. We examined three generations of their family and seven including one suspicious case were found to have PLD. Reports of PLD with familial aggregation are rare. Three years after the first woman's operation, she was re-admitted and underwent radiological investigations because of recurrence of abdominal symptoms. The remnant cysts were found to be enlarged. She was treated by injection of absolute ethanol under ultrasound guidance. One to four ml of absolute ethanol was injected into 10 cysts without later aspiration of the cysts' content. No recurrence was observed 8 months after the ethanol injection therapy. Family members of a patient with PLD should be investigated to study familial aggregation of PLD and the pattern of genetic transmission. Absolute ethanol injection therapy will be the treatment of choice for similar cases of PLD.

Reprint requests: Haruhisa Harada　Department of Surgery, Shinshu University School of Medicine
3-1-1, Matsumoto, 390 JAPAN