日消外会誌　24（9）：2429～2432，1991年

組織型の異なる多発性胆嚢癌の1治験例

福島県立医科大学第2外科
中山　浩一　　星野　正美　　小野　俊之　　小山　善久
井上　典夫　　土屋　敦雄　　阿部　力哉

組織型を異とする多発性胆嚢癌の，1切除例を報告する．症例は78歳の女性で右上腹部痛を主訴とし，腹部超音波検査にて肝左葉内の腫瘤と音響陰影を伴う胆嚢結石像が描出された．内視鏡的逆行性膵・胆管造影では，胆嚢および総胆管内の多数の透亮像があり，総胆管の拡張と圧排像が認められた．血管造影では，胆嚢底部，体部，肝外側区域及び肝十二指腸間膜内に血管増生像がえられた．肝床切除，リンパ節郭清を伴う拡大胆嚢摘出術，肝左葉外側亜区域（S3）切除術を施行した．切除標本にて，胆嚢内には2.0×2.0×1.0cmの腺扁平上皮癌と0.6×0.6×0.5cmの高分化型腺癌の病巣が独立して存在した．肝十二指腸間膜内腫瘤は扁平上皮癌から成るリンパ節転移で，肝腫瘤もまた扁平上皮癌の転移であった．自験例は腺癌と扁平上皮癌の生物学的な増殖，進展の違いを示唆する興味深い多発胆嚢癌であった．

Key words: multipe carcinomas of the gallbladder, adenosquamous cell carcinoma

はじめに

胆嚢の多発癌に関する報告[1)~7)]は比較的少ない．既報告例では，われわれが検索した限り，多発病巣はすべて腺癌であり，そのほとんどが早期の癌であった．進行癌では多発病巣が存在したとしても，互いに癒合してしまうため，多発癌と認識されることはまれであると考える．

今回われわれは組織型を異にする多発癌で，肝転移を有する進行胆嚢癌の1切除例を経験したので文献的考察を加え報告する．

症　例

患者：78歳，女性．

主訴：右上腹部痛．

既往歴：先天性難聴，両上肢短縮および言語障害あり，48歳から慢性関節リウマチの加療中であった．

現病歴：1989年5月初旬，右上腹部痛があって近医を受診した．そこで腹部超音波検査（以下US），computed tomography（以下CT），内視鏡的逆行性膵・胆管造影（以下ERCP）を施行され，胆石症を伴う胆嚢癌を疑われ6月26日福島県立医大第2外科へ紹介されて入院した．

入院時現症：体型は細長型．高度難聴と両上肢短縮がある．軽度心雑音を聴取し，上腹部に圧痛のないやや硬い腫瘤を触れた．

入院時検査成績：末梢血液検査は正常，腫瘍マーカーではcarcinoembryoic　antigen；57.3mg/dl，carbohydrate antigen 19-9；86U/ml，carbohydrate antigen 50；39U/mlといずれも高値であった．その他肝機能などに異常値は認めなかった．

US：胆嚢内に音響陰影を伴うhigh echo像を認め，体部に内腔へ約1cm突出する隆起性病変が描出された．また肝外側区域内に内部不均一で境界の比較的明瞭な腫瘤像を認めた．

CT：胆嚢壁は肥厚し，体部にhigh density massが認められた．肝外側区域内に2.5×3.0cmの内部不均一なlow density areaがあり，肝十二指腸間膜の部位にも，直径1.6cmおよび2.4cmのlow density massを認めた．

ERCP：総胆管は軽度拡張し，中下部にかけて右側からやわらかく圧迫されていた．胆嚢及び総胆管内には多数の結石による小円型の透亮像がみられた．

血管造影：胆嚢底部，体部，肝左葉外側域，肝十二指腸間膜内に血管増生とtumor stainを認めた．

以上の所見から胆嚢結石，総胆管結石を伴う胆嚢癌と診断した．肝十二指腸間膜内腫瘤はリンパ節転移，肝腫瘤は肝転移と判断した．肝転移巣は外側区域に限局した孤立性肝転移と考えられた．

＜1991年4月17日受理＞別刷請求先：中山　浩一
〒960-12　福島市光が丘1　福島県立医科大学第2外科

手術所見：7月20日，手術を施行した．高位横切開にて開腹したところ，腹水，腹膜播種はなく，胆嚢は腫大し，底部に結石のほかに弾性硬の腫瘤を触知した．術中US施行し，肝左葉外側域にピンポン玉大の腫瘤を確認し，それ以外に肝内腫瘤のないことも確認しえた．肝十二指腸間膜内に互いに癒合した2つのリンパ節を認め，大きさは4.1×2.5cmおよび3.2×2.2cmであった．これらのリンパ節は総胆管と門脈を囲むように存在し，一部膵被膜に癒着していたが，膵をかじるように切除した．そのほかのリンパ節には明らかな腫大を認めなかった．肝床切除，リンパ節郭清を伴う拡大胆嚢摘出術，および肝左葉外側亜区域（S3）切除術を施行後，総胆管を切開した．総胆管内には結石を認めず，Tチューブよりの術中造影を施行したが，結石像はなかった．ERCPで認められた結石は自然排泄したものと判断した．

切除標本肉眼所見：摘出胆嚢では，体部と底部に2つの離れた乳頭型腫瘤を認めた(**Fig. 1**)，胆嚢内に251個の混合石を認めた．肝腫瘤は3.3×3.2×2.6cm，球状で硬く，割面は黄白色を呈し，内部不均一で被膜形成はなく，境界は不鮮明であった．

胆道癌取扱い規約[8]によれば，Gb (hep) 2.0×2.0×1.0cm乳頭型，Gf (post) 0.6×0.6×0.5cm乳頭型，S_0，$Hinf_0$，H_1 (1)，$Binf_0$，P_0，N_2 (+)，M (−)，St (+) -mix，Stage IVであった．

病理組織所見：胆嚢体部の主病巣には，癌真珠に似た層構造を認め，扁平上皮癌と診断した．核分裂像も散見され，深達度はssであった(**Fig. 2**)．主病巣の辺縁の一部に連続性に高分化型腺癌病巣が認められ

Fig. 1　Resected gallbladder. Two separeted papillary tumors are seen. One is 2.0×2.0×1.0cm, the other is 0.6×0.6×0.5cm in size. (arrow)

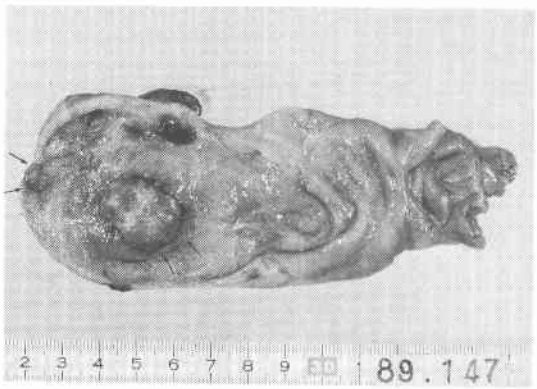

Fig. 2　Historogical finding of the main tumor. The structure like cancer pearl accompanying frequent mitosis is seen. It is diagnosed as the squamous cell carcinoma. (H-E stain, ×200)

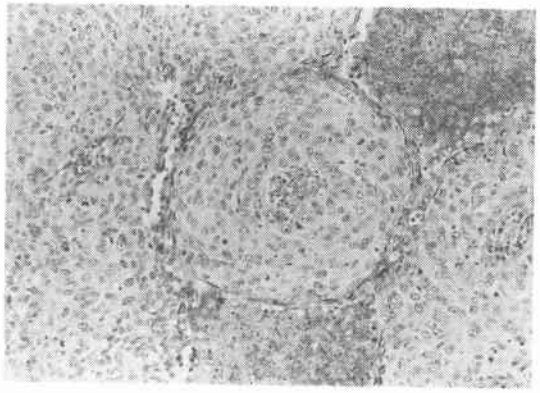

Fig. 3　Histological finding of the main tumor margine. The squamous cell carcinoma and the adenocarcinoma are coexistent successively. (H-E stain, ×100)

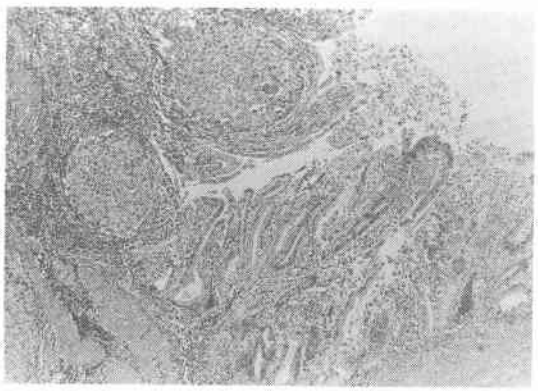

(**Fig. 3**)，また一部では両者が混在していた．したがって主病巣は腺扁平上皮癌と診断した．

胆嚢底部の副病巣は高分化型腺癌であり，深達度mであった(**Fig. 4**)．主病巣と副病巣との間には組織学的に連続性を認められず，それぞれが独立して発生したと考えられる多発癌と診断した．No. 12bと12p[8]のリンパ節および切除肝腫瘤は扁平上皮癌の転移であり腺癌の成分は全く認められなかった．

術後経過：第3病日より経口摂取を開始し術後軽度の肝障害をきたしたが特別の治療をせずに軽快，第32病日に退院した．化学療法は5FU 200mg/日を連日経口投与している．術後1年3か月の現在，再発の徴候なく健在である．

Fig. 4 Historogical finding of the tumor on cholecystic fundus. Well differentiated adenocarcinoma is seen. (H·E stain, ×160)

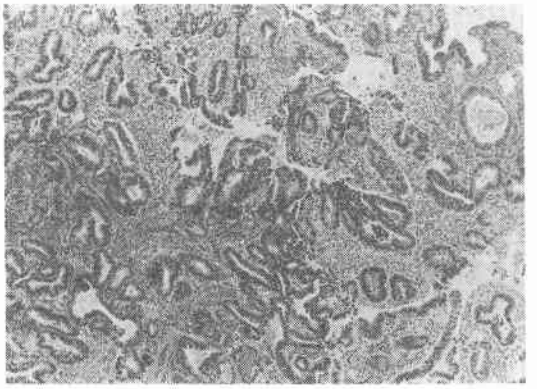

考　察

胆嚢癌における多発癌の本邦報告例[1)~7)]はわれわれの検索した限りでは**Table 1**に示したとおりで，組織型はすべて腺癌であり，多発病巣の多くは深達度pmまでの早期病巣であった．一般に胆嚢癌は進行例が多く，進行癌では多発病巣が互いに癒合してしまう可能性が考えられる．したがって，比較的早期に発見されたもののみが多発例と認識しうる場合が多いのであろう．自験例は深達度ssの腺扁平上皮癌と深達度mの腺癌の2つの病巣を認め既報告例にはみられない組織型からなっていた．

胆嚢癌における扁平上皮癌の発生頻度は，Arminskiら[9)]が4.4%（44例/502例），西ら[10)]が6.4%（22例/346例），小島ら[11)]が28.1%（9例/32例）と報告している．腺癌成分を認めない純粋の扁平上皮癌に限ると，昭和59年から63年まで5年間の日本病理剖検輯報[12)]の検索によれば，その頻度は2.7%（94例/3,473例）と低率であった．

小島ら[11)]は，胆嚢癌18例を主腫瘍と肝の位置関係から肝外，中間，肝内型の3型に分類し，肝外と中間型の10例中，扁平上皮癌成分を認めたのは1例であったが，肝内型では，8例中6例に扁平上皮癌成分がみられたとし，発育型による臨床病理学的な偏りを報告している．自験例の肝腫瘤は胆嚢から離れて外側区域に存在する遠隔転移と考えられ，主病巣自体は肝外型に分類される．したがって，小島らの報告した傾向には当てはまらなかった．

自験例の転移巣には腺癌成分は全く認められなかった．小島ら[11)]は腺扁平上皮癌における腺癌と扁平上皮癌の割合はさまざまであったが，深部の浸潤巣や転移巣には扁平上皮癌優位の傾向がみられたとし，この点は自験例とよく似ている．

胆嚢癌における扁平上皮癌発生の成因として，①異所性扁平上皮，②化生扁平上皮，③腺癌の扁平上皮癌化が考えられるが，胆嚢における異所性扁平上皮の報告はない．また武藤ら[13)]は1,000例，小島ら[14)]は500例の切除胆嚢を検索し，いずれも良性の扁平上皮化生は1例もみられなかったと報告していることから，①，②の仮説は否定的であり，腺癌の扁平上皮癌化が有力と

Table 1 Reported cases of multiple carcinoma of the gallbladder in Japan

Authers	Age	Sex	Size of lesion	Depth	Numbers of lesions	Histological diagnosis
Takejima et al (1982)	48	F	12×24×7	pm	more than 10	papillary adenocarcinoma
Itoh et al (1984)	61	M	※	pm	※	papillotubular adenocarcinoma
Koide et al (1986)	※	※	※	ss	4	adenocarcinoma
Wada et al (1986)	51	M	30×20×20	m	5	adenocarcinoma in adenoma
Sakakibara et al (1987)	54	M	30×20×25	m	more than 5	well diff. adenocarcinoma
Mizushima et al (1988)	43	F	※	ss	6	adenocarcinoma
Nakamura et al (1990)	61	F	※	m	2	papillotubular adenocarcinoma
Our case (1990)	78	F	20×20×10	ss	2	adenocarcinoma adenosquamous cell carcinoma

※ : unknown, Size of lesion : size of the biggest lesion,
Depth : depth of the deepest lesion.

されている．

さらに，癌の発育に関する組織型の違いを考えるうえで，Charbit ら[15]は興味ある報告をしている．彼らによれば原発性肺扁平上皮癌の平均倍加時間は81.8日であり，腺癌ではおよそ2倍の166.3日であった．藤沢ら[16]も肺癌における組織型別の倍加時間を報告しているが，非切除例を対象とした場合，扁平上皮癌96.7日および腺癌158.6日と，やはり腺癌の方が長い傾向を認めた．仮に腺癌の一部に扁平上皮癌化を生じた場合，おのおのの組織の増殖速度の違いにより次第に扁平上皮癌成分が優位になることが想像される．これらの報告をそのまま当てはめることはできないが，胆嚢癌においても扁平上皮癌の増殖速度が腺癌のそれを上回っている可能性を推測しうる．

自験例は，同時性に多発した腺癌病巣2つのうち一方にのみ扁平上皮癌化を生じ，主に扁平上皮癌成分が優位に増殖，転移したものと考えられ，原発巣より転移巣の発育が著しかった．また，多発したもう一方の腺癌は深達度mの早期癌であり，2つの原発巣の進行度には著明な差を認めた．同時性に同一胆嚢内に異なった組織型の癌腫が併存した自験例は，腺癌と扁平上皮癌の生物学的な増殖，進展の違いを示唆する興味深い症例であった．

文　献

1) 竹島　透，中野雅行，岡村隆夫ほか：広汎な粘膜浸潤を伴った多発性乳頭型胆嚢癌の1例．胃と腸 17：641—645，1982
2) 伊藤善郎，江浪博昭，山本　悟ほか：多発性微小胆嚢癌の1症例．岐阜大医紀　32：684—685，1984
3) 小出康弘，横井隆志，飯田　明ほか：術前診断できた多発胆嚢癌の1例．日消病会誌　83：1571，1986
4) 和田隆昭，三崎三郎，堀田敦男ほか：多発性胆嚢ポリープ癌の1例．肝・胆・膵　13：1159—1166，1986
5) 榊原直樹，横井克己，竹村博文ほか：胆嚢内出血を伴った多発性早期胆嚢癌の1例．日消外会誌 20：1109—1112，1987
6) 水島康博，傳野隆一，秋山守文：多発性胆嚢ポリープ癌の1例．日臨外医会誌　49：1641，1988
7) 中村真之，浜中裕一郎，本間喜一ほか：石灰乳胆汁に併存した多発性胆嚢癌の1例．日消外会誌 23：2653—2657，1990
8) 日本胆道外科研究会編：胆道癌取扱い規約．金原出版，東京，1986
9) Arminski TC: Primary carcinoma of the gallbladder. Cancer 2：379—398，1949
10) 西　満正，根本達久，三隅厚信ほか：胆嚢癌の臨床的並びに病理学的研究．癌の臨　10：869—877，1964
11) 小島国次，斉藤清子：胆嚢癌32剖検例の病理学的研究．癌の臨　14：114—123，1968
12) 日本病理学会編：日本病理剖検輯報，日本病理剖検輯報刊行会，東京，1984～1988
13) 武藤良弘，内村正幸，脇　慎治ほか：胆道の腺扁平上皮癌症例の臨床病理学的検討．癌の臨　28：440—444，1982
14) 小島国次，角原昭文，原　滋郎：摘除胆嚢500例の臨床病理学的研究．癌の臨　17：799—805，1971
15) Charbit A, Malaise EP, Tubina M: Relaton between the pathorogical nature and the growth rate of human tumors. Europ J Cancer 7：307—315，1971
16) 藤沢武彦，山口　豊，柴　光年ほか：癌の生物学的性状からみた外科治療．外科治療　63：522—526，1990

A Case of Multiple Carcinoma of the Gallbladder

Kouichi Nakayama, Masami Hoshino, Toshiyuki Ono, Yoshihisa Koyama, Norio Inoue, Atsuo Tsuchiya and Rikiya Abe
The Second Department of Surgery, Fukushima Medical College

A case of advanced gallbladder cancer of different histological types is reported. The patient was a 78-year-old woman complaining of right upper abdominal pain. A low echogenic mass in the left hepatic lobe and multiple strong echos with acoustic shadows in the gallbladder were detected by ultrasonographic examination. Endoscopic retrograde cholangiopancreatography revealed multiple shadow defects within the gallbladder and choledochus, and compression and dilatation of the choledochus. On the celiac arterial angiogram, hypervascular lesions were seen in the left hepatic artery, the gastroduodenal artery and the cystic artery areas. A diagnosis of cholelithiasis and gallbladder carcinoma with hepatic and lymphnode metastasis was made. Extended cholecystectomy with lymphnode dissection and partial hepatectomy were performed. Two separated tumors were revealed in the resected gallbladder, one 2.0 × 2.0 × 0.1 cm, the other 0.6 × 0.6 × 0.5 cm. Histologically, these two tumors were composed of adenosquamous cell carcinoma and adenocarcinoma respectively. Lymphnode and hepatic metastases were composed of squamous cell carcinoma alone.

Reprint requests: Kouichi Nakayama　Second Department of Surgery, Fukushima Medical College
1 Hikarigaoka, Fukushima, 960-12 JAPAN