日消外会誌　24（9）：2461～2465，1991年

巨大な膵の solid and cystic tumor の1症例

北里大学医学部救命救急医学，北里大学医学部外科[1]，北信総合病院外科[2]，北里大学病院病理[3]
浅利　靖　島津　盛一[1]　西村　博行[2]　新井　伸康[1]
中　英男[3]　大和田　隆　比企　能樹[1]　柿田　章[1]

中年の男性に発生した巨大な膵の solid and cystic tumor（SCT）を経験し，その臨床経過より doubling time を算出した．また本邦報告例139例について検討した．症例は58歳男性．腹部腫瘤を主訴に入院．開腹したところ，膵体部に被膜におおわれ充実性かつ弾性軟の，24×19×8cm の腫瘤が存在し，膵体尾部脾合併切除施行．病理組織学的に，充実性で髄様増殖パターンを呈し，免疫染色では上皮系マーカーに陽性であり SCT の診断を得た．4年前の初診時の腫瘍径と今回術前の精査時の腫瘍径とから doubling time を算出したところ，240日と slow growing な腫瘍に分類されることを証明しえた．本邦報告例139例について検討したところ，本例は男性例としては最年長かつ最大の腫瘍径を持つものであった．術後1年経過した現在，患者は健在であり，再発も認められていない．

Key words: solid and cystic tumor of the pancreas, doubling time, slow-growing tumor

I. はじめに

solid and cystic tumor of the pancreas（以下 SCT と略す）は，1959年に Frantz[1]が最初に報告し，1980年代になり，臨床的には良性の経過をとり若年女子に好発する膵腫瘍の特殊型として注目されている．膵癌取扱い規約[2]では，組織学的分類上，そのほかの項目に分類され，solid and cystic tumor と記載されている．今回われわれは，中年の男性に発生した同腫瘍を経験し，その4年の経過から doubling time を算出した．また，本邦報告例139例についての検討を行い，若干の知見を得たので報告する．

II. 症　例

症例：58歳，男性．

主訴：腹部腫瘤．

既往歴：特記すべきことなし．

現病歴：昭和60年5月から下痢が持続．昭和61年5月，腹部にしこりを自覚したため精査目的で入院となる．腹部超音波検査上，6.1×9.0cm の腫瘍が膵体尾部に認められ，上部消化管 X 線検査にて，進行した胃癌（Borrmann 4型）もしくは膵臓癌の疑いで，精査および治療を予定したが，患者の事情により外科治療は行われなかった．自覚症状出現より4年3年か月目，腹部腫瘤増大し，胃部圧迫感，食思不振，悪心呕吐，持続する下痢のため再度入院した．

入院時現症：貧血，黄疸なし，心肺異常なし，腹部では上腹部正中から左側にかけて肋骨弓より約4横指の弾性硬の腫瘤を触知，圧痛はなし．

入院時検査所見：血液一般検査，血液凝固系，炎症反応には異常なく，血液生化学検査では creatime phosphokinase（以下 CPK）と amylase の軽度上昇と，TP，Alb の低下が認められた．血中の insulin は正常値であったが glucagon，gastrin，carbohydrate antigen 125（以下 CA-125）の上昇と，腫瘍マーカー carbohydrate antigen 19-9（以下 CA19-9）の上昇がみられた（**Table 1**）．

画像診断：腹部単純 X 線検査では，横行結腸のガス像を下方に圧排する均一で巨大な腫瘤陰影があり，腸腰筋陰影，腎陰影は消失していた．石灰化像は認められなかった．

上部消化管内視鏡検査では胃体部小弯後壁に壁外性の圧迫が認められ，噴門部領域と幽門洞には粘膜の発赤が認められた．上部下部消化管造影では，胃は小弯側ほぼ全周にわたって上方より左方にむけて著明な圧排所見を認めた．管腔はたもたれ，粘膜面にも異常はなかった．また，横行結腸は上方より圧排されていた．腹部超音波検査では，上腹部正中から脾門部にかけて腫瘤状で分葉化の疑われる腫瘍が認められた．肝，胆嚢などには特に異常所見はなかった．腹部 computer tomography（以下 CT）検査では，膵体尾部に，20.3×

＜1991年4月17日受理＞別刷請求先：浅利　靖
〒228　相模原市北里1－15－1　北里大学医学部救命救急医学

Table 1　Laboratory findings on admission

WBC	2800 /mm³	75g OGTT	
RBC	401×10 /mm³	min	BS(mg/dl)
Hb	12.2 g/dl	0	64
Ht	37.3 %	30	120
PLT	14.2×10⁴ /mm³	60	155
TP	6.1 g/dl	120	155
TB	0.6 g/dl	180	93
GOT	26 IU/l	CA19-9	214.7 u/ml
GPT	20 IU/l	CEA	2.8 ng/ml
ALP	125 IU/l	αFT	2.0 ng/ml
LDH	236 IU/l	CA125	103 u/ml
AMY	155 IU/l	glucagon	230 pg/ml
BUN	10.7 mg/dl	insulin	11 mcu/ml
Cr	1.1 mg/dl	gastrin	156 pg/ml
Na	140 meq/l	trypsin	448 ng/ml
K	4.6 meq/l	elastasel	176 ng/dl
Cl	108 meq/l		
Ca	9.5 mg/dl		

Fig. 1　Abdominal CT scan with a contrast medium showed a large solid and cystic tumor of thc pancreas.

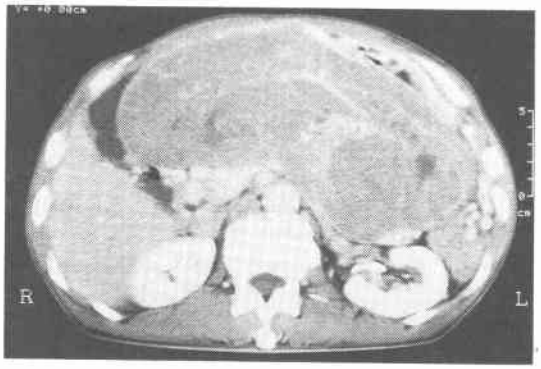

9.4×17.0cm の充実性腫瘤を認め，胃を左前方へ圧排する所見がみられた．石灰化像はなく，周囲に明かな被膜を持ち，内部は不均一で，一部に淡い不整形な low density area を認めた．肝内に space occupying lesion は認められなかった（**Fig. 1**）．内視鏡的逆行性膵管造影 endoscopic retrograde pancreatography（以下 ERP）では，主膵管は5cm のところで完全に途絶していた．特に拡張や圧排，偏位はみられなかった．血管造影では，腹腔動脈が右側に圧排され，脾動脈，総肝動脈は拡張していた．総肝動脈分岐部の狭小化と，大膵動脈，膵尾動脈を中心に，著名な腫瘍血管の増生が認められた．また，左胃動脈，胃十二指腸動脈の分岐からも腫瘍血管の増生が認められた．脾動脈は閉塞が疑われたが，門脈本幹に異常はなかった．以上の所見より，切除可能な膵腫瘍と診断し手術を行った．

手術所見：膵体尾部に小児頭大の充実性かつ弾性軟，易出血性の腫瘍があり，胃は上方へ，横行結腸は下方へ圧迫されていた．周囲への浸潤は認められなかった．腫瘍への主要血管は上腸間膜動脈と脾動脈より分岐していた．膵体尾部脾合併切除により腫瘍を摘出した．

肉眼所見：腫瘍は2,100g，24×19×18cm で表面平滑な被膜におおわれ，比較的軟らかく，その被膜には血管の新生が認められた．割面は，充実性で，骨化，出血壊死などは認められなかったが，一部に小さな嚢胞の形成を認めた．正常膵臓組織と明瞭な境界は認められなかった（**Fig. 2**）．

病理組織学的所見：腫瘍細胞は，大きさのそろった多角形で濃染した核を持ち，その胞体は好酸性であった．毛細血管の周囲を取り囲むように増殖し，髄様増殖パターンを呈していた．周囲に硝子化した結合織帯があり，これに対して圧迫性に増殖し，slow growing であることが示唆された．しかし，膵管内への浸潤も見られ悪性と考えられた（**Fig. 3**）．腫瘍細胞の PAS

Fig. 2　Gross picture and cut surface of the solid and cystic tumor of the pancreas.

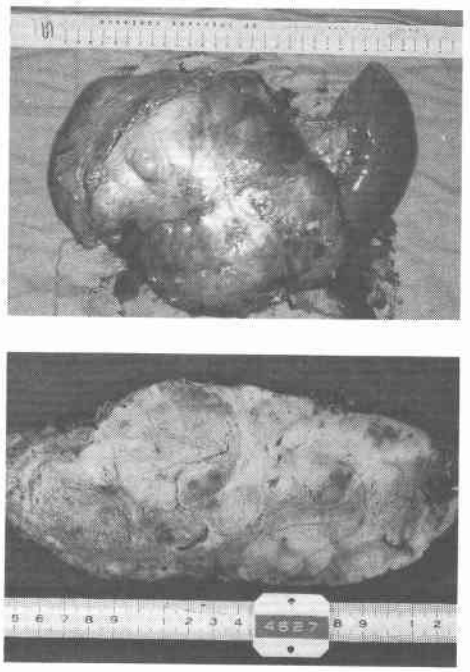

Fig. 3 Histological findsngs of solid and cystic tumor of the pancreas. (H.E. staining, upper picture ×16, lower picture ×80)

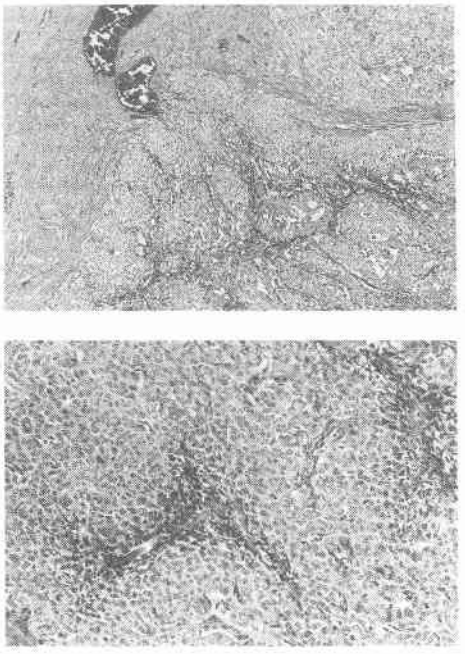

Fig. 4 The distribution of age and male female ratio of the solid and cystic tumor of the pancreas.

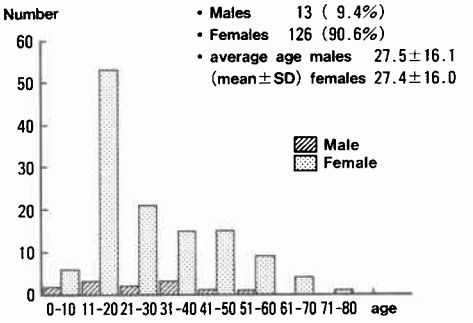

Table 2 Chief complains and location of the solid and cystic tumors of the pancreas

Chief complains	n=129
abdominal pain	59 (45.7%)
abdominal mass	51 (39.5%)
no symptoms	10 (7.8%)
abnormal shadow on XP	5 (3.9%)
e.t.c	13 (10.1%)
Location	n=125
Head	40 (32.0%)
Tail	39 (31.2%)
Body	22 (17.6%)
Body & tail	18 (14.4%)
e.t.c	6 (4.8%)

染色は陰性で，免疫染色では上皮系マーカーであるCA19-9，keratinは局所的に陽性であった．さらに，grimelius染色，chromograninにも陽性であるが，insulin，glucagon，somatostatin，gastrinなどのpeptid hormoneに対する免疫組織化学検査は陰性であった．以上より，組織学的には，充実性で乳頭パターンを呈し，導管系上皮と内分泌細胞の2つの分化能を持ち，その発生はcentro-acinar cell由来が示唆され，SCTと診断された．

経過：合併症もなく退院し，術後1年経過した現在，再発も認められていない．

III. 考　察

SCTは，本邦においても1979年古川らの報告以来，近年症例が増加しその疾患概念が形成されつつある．今回われわれは，文献的に検索しえる本邦報告例139例について検討を行った．従来本腫瘍は，大部分が10～30歳代の若年女子に発症し，それが特徴の1つとされている[3]．平均発症年齢は男性27.5±16.1歳，女性では27.4±16.0歳であり[4)~7)]30歳以上の発症が49例36.0%，50歳以上の発症が16例11.8%にみられている．男女比は，女性が著明に多く，AFIP[8]の報告では男性5%，本邦の報告では12例8.8%であった(**Fig. 4**)．主訴は，腹痛が最も多く59例45.7%，次いで腹部腫瘤51例39.5%で，両者で全体の8割以上を占めている．好発部位は，頭部40例32%，尾部39例31.2%，体部22例17.6%，体尾部に18例14.4%が認められた(**Table 2**)．腫瘍の大きさは，5～15cmが大部分であるが，最大径5.1cm～10.0cmが69例55.2%と最も多く，10cm以下のものが全体の78.4%を占めていた(**Fig. 5**)．主訴，発生部位，腫瘍の大きさの間には特に有意な関係は認められなかった．ERPが施行された55例中，圧排，偏位，伸展が33例60.0%に認められた．狭窄は，5例9.1%に，途絶像は15例27.3%に，また，壁の不整は1例1.8%に認められたのみで，多くは良性の所見であった．腹部血管造影の所見が記載されていた74例について検討したところ，44例59.5%で圧排，偏位，伸展の所見が得られた．悪性を疑わせる新生血管，腫瘍濃染，壁の不整，encasementは，25例33.8%に認められている．

Fig. 5 Size of the solid and cystic tumor of the pancreas. size range was 1.6−2.4cm in diameter and average size was 8.30±4.02cm (mean±SD).

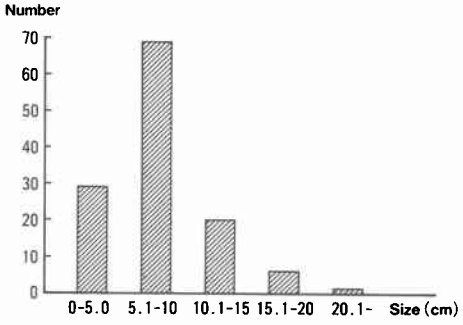

また，脾静脈の狭窄，閉塞が6例8.1%に認められた．また，被膜への新生血管と考えられる辺縁濃染像が7例9.5%に認められ，腫瘍血管，腫瘍濃染像との鑑別が重要と考えられた．SCT が腺房上皮由来の根拠とされている，PAS 陽性顆粒の存在，免疫組織学的に α_1-antitrypsin 陽性，電顕的に tymogen 様顆粒の存在について検討すると，PAS 陽性は，記載のあった46例中40例87.0%に認められ，α_1-antitrypsin は，72例中64例88.9%に認められた．また tymogen 様顆粒を，電子顕微鏡で観察を行った56例中35例62.5%に認めた．SCT は，神経内分泌腫瘍を否定することが診断の基本[9]といわれてきたが，近年，神経細胞内分泌系に由来する neuron specific enolase（以下 NSE）の存在が注目されている．その記載のあった26例のうち22例84.6%で陽性，4例15.4%が陰性であった．浸潤については，SCT は厚い被膜を有するため少ない[4]といわれていたが，浸潤について記載のある55例中，被膜への浸潤が10例16.7%に，さらに被膜を越え膵臓までの浸潤を呈したものが13例21.7%，十二指腸へは3例5.0%が，門脈，肝動脈へは2例3.3%が浸潤しており諸星ら[9]の指摘するように，malignant potential が有することは確かであろう．今回われわれの経験した症例は，58歳の男性で，本邦の男性症例としては12例目で，かつ最年長である．その腫瘍径も，本邦報告例では最大のものであった．Collins[10]の方法に従って，3年3カ月間の大きさより doubling time を算出したところ，240日であった．これは，Collins ら[10]によると，75日以上の slow growing な腫瘍に分類され，緩慢の経過をとるといわれている本腫瘍の特徴を示唆するものである．しかし，近年，本腫瘍の報告例が増し，それに伴い死亡例[11]や，再手術施行例の報告[12]も散見され，病理組織学的に浸潤所見も少なくなく，malignant potential を有することも確かであろう．以上より SCT は，low grade malignant tumor として，診断され次第，腫瘍摘出術を積極的に施行すべきであると考えられた．

文　献

1) Frantz VK: Tumor of the pancreas. Atlas of tumor pathology VII, fasc, 27 and 38. Armed Forces Institute of pathology, Washington DC, 1959
2) 日本膵臓癌研究会：膵癌取扱い規約．3版，金原出版，東京，1986
3) Kloppel G, Morohoshi T, John HD et al: Solid and cystic acinar cell tumor of the pancreas. Virchows Arch Pathol Anat 392：171—183, 1981
4) 戸谷拓二，島田勝政，渡辺泰宏ほか：Frantz 腫瘍の病理と臨床—少女および若年女性に好発する Solid and cystic tumor of the pancreas の97例から—．小児外科　19：1097—1110，1987
5) Compagno J, Oertel JE, Kremzer M: Solid and papillary epithelial neoplasm of the pancreas, probably of small duct origin: A clinicopathologic study of 52 cases. Lab Invest 40：248—249，1979
6) Friedman AC, Lichtenstein JE, Fishman EK et al: Solid and papillary epithelial neoplasm of the pancreas. Radiology 154：333—337，1985
7) 島山俊夫，吉松正明，宮崎俊明ほか：膵の solid and cystic tumor の1例．消外　12：1877—1881，1989
8) Cubilla AL, Fitzgerald PJ: Tumors of the exocrine pancreas. In: Atlas of Tumor Pathology, Armed Forces Institute of Pathology, Washington, 1982, p201—207
9) 諸星利男，神田実喜男，Kloppel G: 膵 Solid and Cystic Tumor—最近の概要について—．胆と膵　9：1501—1509，1988
10) Collins VP, Loeffler RK, Tivey H: Observation on growth fates of human tumors. AJR 76：988—1000，1956
11) 松能久雄，小西二三男，石川義暦ほか：Papillary cystic Neoplasm of the Pancreas の臨床病理学的検討．胆と膵　7：1293—1302，1986
12) 飯島敏彦，新田昭彦，堀内　啓ほか：骨化を伴った膵の solid and cystic tumor の1例—本邦45例の予後調査も含めて—．日消病会誌　85：1123—1127，1988

A Case Study of Giant Solid and Cystic Tumor of the Pancreas

Yasushi Asari, Seiichi Shimazu[1], Hiroyuki Nishimura[2], Yasuhiro Arai[1], Hideo Atari[3],
Takashi Owada, Yoshiki Hiki[1] and Akira Kakita[1]
Department of Critical Care and Emergency Medicine, Surgery[1] and Pathology[3],
School of Medicine, Kitasato University
Department of Surgery, Hokushin General Hospital[2]

A case of a giant solid and cystic tumor of the pancreas (SCT) is reported. A 58-year-old man presented with an abdominal mass. Upon admission he showed an increase in the abdominal mass and loss of appetite. The mass was solid but elastic soft, 24 × 19 × 8 cm in size and located in the body of pancreas, and showed a fibrous capsule at the operation. Microscopic examination revealed that the mass was solid with a pseudorosette pattern. Immunocytochemical examination revealed that it was positive for the epithelial marker. With these findings a solid and cystic tumor of the pancreas was diagnosed. SCT usually occurs in young women, but our patient was a middle-aged man. Among the 139 reported cases of SCT in Japan, this patient was the oldest and had the largest tumor. Because of the patient's refusal to have surgical intervention four years earlier at a previous admission, observation and calculation of the 240-day doubling time was obtained. This observation indicated that the SCT was a slowly growing tumor. The patient is alive and in good condition after his surgery one year earlier.

Reprint requests: Yasushi Asari Department of Critical Care and Emergency Medicine, Kitasato University, School of Medicine
1-15-1 Kitasato Sagamihara, 228 JAPAN