日消外会誌　24（10）：2574～2578，1991年

肝転移をきたした残胃平滑筋肉腫の１例

横須賀市立市民病院外科
久保　章　高橋　利通　竹内　信道　鈴木　良人

残胃平滑筋肉腫はきわめてまれな疾患で本邦で16例を数えるのみであり，肝転移をともなうものはこのうち３例である．

症例は60歳，男性．主訴は心窩部痛で，５年前に胃潰瘍のため幽門側胃切除術を受けた．上部消化管造影，胃内視鏡検査，腹部超音波検査などで残胃粘膜下腫瘍，および肝転移と診断した．残胃全摘，膵体尾部・脾合併切除，リンパ節郭清，肝右葉部分切除を施行した．病理組織学的には残胃平滑筋肉腫，およびその肝転移であった．本症例でリンパ節転移は認められなかった．文献によれば残胃平滑筋肉腫16例中２例（12.5％）にリンパ節転移が認められ，リンパ節郭清の必要性が示唆され，術式も他臓器浸潤が疑われる場合は合併切除を施行する必要があると考えられた．

Key words: leiomyosarcoma, residual stomach, liver metastasis of leiomyosarcoma

はじめに

残胃に発生する悪性腫瘍は，近年術後経過観察の体制が充実してきたため，数多く発見されるようになった．その中でも残胃癌は比較的多く認められるが残胃平滑筋肉腫はきわめてまれである．今回，われわれは肝転移をきたした残胃平滑筋肉腫を経験したので若干の文献的考察を加えて報告する．

症　例

症例：60歳，男性．

主訴：心窩部痛．

家族歴：特記すべきことなし．

既往歴：55歳時，他院で胃潰瘍のため幽門側胃切除術（Billroth I 法で再建）を受けた．

現病歴：１か月程前より心窩部痛が出現し徐々に増悪してきた．体重減少も同期間に4kg 認められたため，精査，加療を目的として来院した．

入院時現症：血圧116/70mmHg，脈拍60/分，整．貧血，黄疸なく，表在リンパ節は触知しなかった．上腹部正中に手術瘢痕を認め，そのやや右側に6×5cm，表面平滑境界明瞭な弾性硬で圧痛のある可動性不良の腫瘤を触知した．

臨床検査所見：末梢血液像，生化学検査ともに異常所見は認められなかった．腫瘍マーカーも異常値を呈するものはなかった．

＜1991年６月５日受理＞別刷請求先：久保　章
〒240-01　横須賀市長坂１－３－２　横須賀市立市民病院外科

上部消化管造影Ｘ線検査所見：Billroth I 法再建による幽門側胃切除後の残胃後壁から大弯側にかけて著明な壁外性の圧排所見が認められた（**Fig. 1** 上）．

Fig. 1 Upper gastrointestinal x-ray film showing marked extra-gastric compression. And gastrofiberscopic film showing low elevated lesion associated with central ulcer.

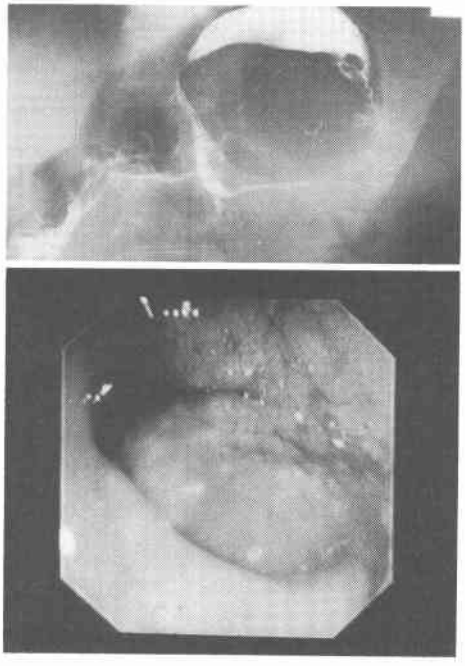

胃内視鏡検査所見：残胃後壁大弯側寄りに，中心部陥凹をともなった低い隆起性病変が認められた（**Fig. 1下**）.

腹部超音波検査：膵体尾部・脾に接する部に内部がcysticでhypoechoicな腫瘍があり肝S_{6-7}にかけて8×6cmの内部echoが不均一な腫瘤が認められた（**Fig. 2**）.

腹部computed tomography検査：膵体尾部・脾に接する部と肝S_{6-7}にかけてlow density areaが認められた．そのほか膵頭部腹側面にも同様の腫瘤が認められた（**Fig. 3**）.

腹腔動脈造影X線所見：脾動脈は腫瘤により著明に圧排され，肝右葉には右肝動脈前下区域枝から腫瘍血管が分枝しており，静脈相ではtumor stainが認められた（**Fig. 4**）.

診断：以上の所見より残胃粘膜下腫瘍およびその肝転移と診断し手術を施行した.

手術所見：上腹部斜切開で開腹した．腹水はなかった．肝右葉には6×7cmの腫瘤が認められたが術中超音波検査では，ほかに腫瘤は認められなかった．前回

Fig. 2 Preoperative ultrasonography: heterogenous hypoechoic lesion in the right hepatic lobe (above), and hypoechoic lesion of the upper abdomen (below).

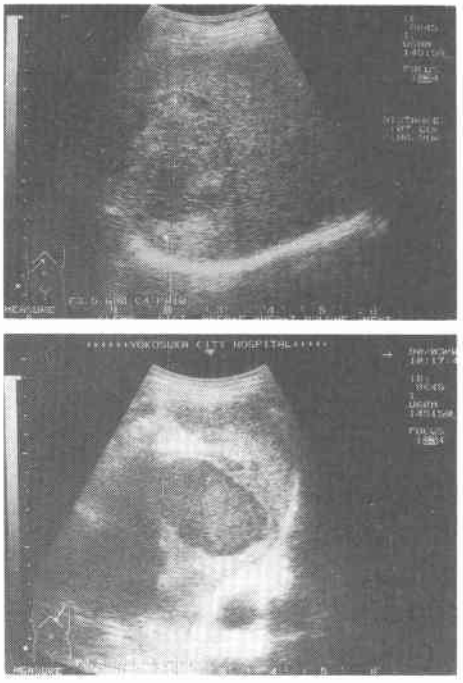

Fig. 3 Abdominal CT scan showing 3 density areas: right hepatic lobe, and the upper abdominal region.

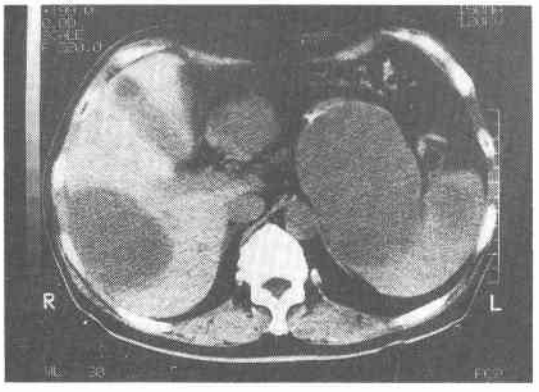

Fig. 4 Celiac angiography showing remarkable shift of splenic artery due to the mass, and hypervascular tumor in the right hepatic lobe.

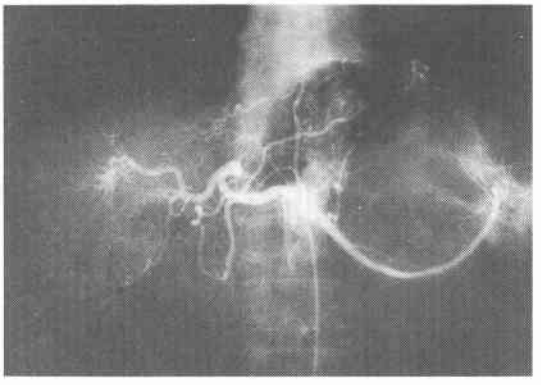

Fig. 5 Resected specimen showing submucosal tumor of the residual stomach, hepatic tumor and abdominal tumor.

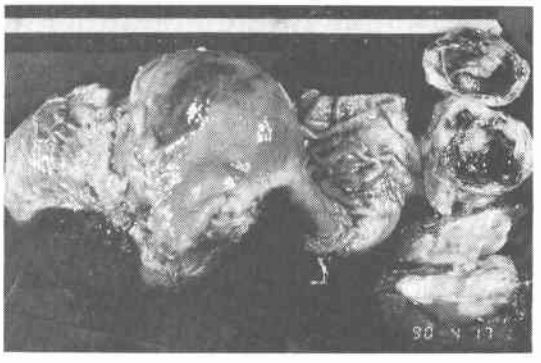

の Billroth I 法吻合部近傍大弯に接する結腸間膜に5×5cm 辺縁明瞭弾性硬の腫瘤が認められた．残胃後壁大弯側寄りに10×7cm 弾性硬の腫瘤があり，膵体尾部前壁に浸潤していた．肉眼的にリンパ節腫大は認められなかったが，胃癌リンパ節郭清に準じた郭清を施行し，残胃全摘，膵体尾部・脾合併切除，肝右葉部分切除を施行した．再建は食道空腸結腸前 Roux-en Y 吻合法で施行した．

摘出標本：残胃の主病変は，後壁から胃外性に発育した10×7×7cm の腫瘤で，割面の胃壁に近い部は比較的充実性だが，ほかは嚢胞状で，汚ない血性壊死性物質の貯留がみられた．吻合部近傍結腸間膜の腫瘤は5×5×4cm で，割面は壊死性嚢胞状であった．肝右葉の腫瘤は7.5×6.5cm の境界が比較的明瞭で割面は充実性・灰白色を呈していた（**Fig. 5**）．

病理組織学的所見：紡錘状を呈した細胞が密に存在し，細胞束を作り，互いに交又するように配列している．核は大きくまるみを帯び，濃染し，大小不同の異型を呈し，核分裂像も認められる．Mitotic Index（MI）は4.1であった（**Fig. 6**）．肝腫瘍も同様の病理組織像を呈していた．リンパ節転移は認められなかった．免疫染色では Desmin，Vimentin 染色では陽性，S100染色では陰性であった．以上の所見より残胃平滑筋肉腫とその肝転移と診断した．

Fig. 6　Histological micrography showing spindle shaped cell with round and atypical nuclei. Mitotic changes can be seen.（H.E. ×40）

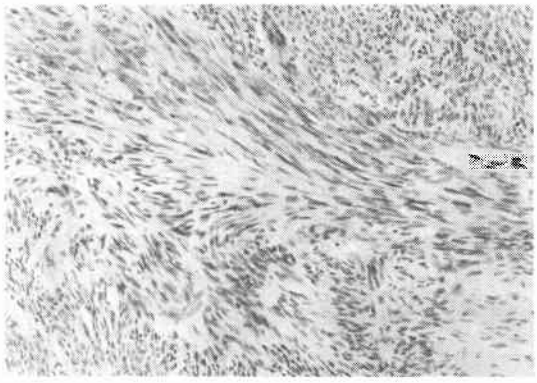

術後経過：現在術後13か月であるが，再発の所見も

Table 1　Reported 16 cases of leiomyosarcoma of the residual stomach.（Case 16：present case）

		primary operation			leiomyosarcoma of the residual stomach			
	age, sex	disease	reconstruction	interval after ope. (year)	mode of growth	ope. procedure	lymph node metastasis	liver metastasis
1	53 ♂ 1)	ul. duod.	B－I	8		gastro-jejunostomy		
2	56 ♀ 2)	ul. duod.		14	endogastric	total resection P.S. ⊖		
3	57 ♂ 3)	ul. vent.		4	exogastric	total resection P.S. ⊕		
4	66 ♂ 4)	ca. vent.		8	endogastric 5×5.5cm	total resection P.S. ⊖		
5	75 ♂ 5)6)	ul. vent. et duod.	B－I	12	endogastric 9×8×5cm	total resection S ⊕	－	＋
6	60 ♂ 7)	ul. duod.	B－I	7	endogastric 10×4×3cm	total resection P.S. ⊖	－	－
7	56 ♀ 8)	submucosal tumor	B－II	25	endogastric (associated with ca. vent.) 7×6.5×4cm	total resection S ⊕	＋ (meta of ca. and leomyosarcoma in the same node)	－
8	52 ♂ 9)	ca. vent.		9	exogastric 13×7×9cm	total resection S ⊕		
9	57 ♀ 10)	ul. duod.	B－II	26	endogastric 4.5×5.5×3.2cm	total resection P.S. ⊖	－	－
10	71 ♀ 11)	ul. vent.	B－I	11	exogastric 16×11×8cm	total resection P.S. ⊖	－	＋
11	49 ♂ 12)	ul. vent.	B－I	11	endogastric 18×7.5×5cm	total resection P.S. ⊕	＋（No.3？）	－
12	64 ♂ 13)	ca. vent.		8	endo-and exogastric 4cm			
13	73 ♀ 14)	ul. vent.	B－II	18	exogastric 15×12×7cm	total resection P.S. ⊕	－	－
14	76 ♀ 15)	ul. vent.	B－II	16	endogastric 4.5×3.5×3cm	total resection P.S. ⊖	－	－
15	49 ♀ 16)	gastric tumor		28	endo-and exogastric 17×13×10cm	total resection P.S. ⊕ transverse colectomy		
16	60 ♂	ul. vent.	B－I	5	exogastric 10×7×7cm	total resection P.S. ⊕	－	＋

P：distal pancreatectomy,　S：splenectomy

なく健在である．

考　察

残胃に発生する平滑筋肉腫はきわめてまれであるといわれている．太田らの集計では残胃平滑筋肉腫は13例に認められた．今回，われわれは自験例を含めて3例を加え合計16例の所見を集計した[1)~16)]（**Table 1**）．その平均年齢は，約62歳であり，男女比は9：7であった．初回手術は，胃・十二指腸潰瘍11例，胃癌4例などであり，再建術式はBillroth I法6例，II法4例などであった．発育様式は，胃内型8例，胃外型4例，混合型2例，不明2例で，胃平滑筋肉腫の胃外型優位との逆の傾向が認められた[14)]．また，癌との併存が比較的多いとの報告[8)]があるが今回の16例の検索では他臓器の癌との重複は認められなかった．胃癌との重複は異時性3例，同時性1例であり合計25%に認められ，比較的高率であると考えられた．このうち同時性の胃癌との重複症例はリンパ節に転移が認められ，同一リンパ節に癌と平滑筋肉腫の転移が認められた[8)]．胃平滑筋肉腫のリンパ節転移は10～18%に認められるといわれており[17)]，胃癌に準じたリンパ節郭清が必要であるとの根拠になっているが反対論もある．自験例に胃癌に準じたリンパ節郭清を施行したが，転移は認められなかった．しかし，今回の検索では記載のあった9例中2例（16.7%）にリンパ節転移が認められ，郭清の必要性を示唆しているように思われた．

残胃に対する術式別にみると記載のみられた15例中14例に残胃全摘が施行され，膵脾合併切除6例，脾摘2例が併施されていた．岸川ら[18)]は，20例の胃平滑筋肉腫の検討で30%に他臓器浸潤があると報告している．残胃平滑筋肉腫16例では腫瘍の最大径は9.6±4.3cmで，巨大化の傾向がみられたことは膵，脾への浸潤が高率になる原因であると考えられた．したがって，根治性を高めるためには残胃全摘が必要であり，リンパ節，特にNo. 2, 10, 11リンパ節の腫大，さらに他臓器浸潤が疑われる場合には膵・脾合併切除が必要であると考えられた．自験例では膵体尾部，脾に浸潤が認められたため合併切除を施行した．

胃平滑筋肉腫の肝転移は，26～34%といわれているが，今回の検索では記載のみられた9例中3例（33.3%）に肝転移が認められた．一般に本症の肝転移は多発性・散在性のことが多く肝切除の適応は少ないといわれているが，自験例のごとく単発性のものは切除可能であり，積極的に切除する価値があると考えられた．平滑筋肉腫の肝転移巣は転移性肝癌と異なりhypervascularなことが多く，多発性のものに対してはTAEの反復施行で長期生存が得られたとの報告[19)]もあり，ほかの化学療法が無効であることも考慮し，肝転移例にはTAE治療も試みる必要があると考えられた．

本症の予後は，腫瘍径，発育様式，リンパ節転移，肝転移，核分裂像の頻度などに規定されるとの報告[20)]もある．核分裂像の頻度が高い症例では肝転移率が高く予後は不良であるといわれている．自験例ではMIは4.1で，悪性度は高いと考えられた．

文　献

1）田中　隆，高橋右人，岸本英男ほか：残胃癌の症例．外科　30：1460—1464，1968
2）肩田光憲，小林誠一郎，榊原　宣ほか：切除胃に発生したleiomyosarcomaの1例．日消病会誌　72：1052，1975
3）三井俊明，松木　清，田辺征六ほか：巨大な残胃平滑筋肉腫の1例．日臨外医会誌　38：111—112，14977
4）小味淵智雄，根来　昂，西岡仁弥ほか：異時的に発生したと思われる早期胃癌と胃平滑筋肉腫との合併症例．Gastroenterol Endosc 19：196，1977
5）深町信介，田中述彦，遠藤　潔ほか：残胃平滑筋肉腫の1例．日臨外医会誌　50：745—748，1989
6）桑名　斉，高村　宏，酒井良典ほか：残胃に発生した平滑筋肉腫の1例．Prog Diag Endosc 21：213—215，1982
7）萩原広彰，横田　啓，稲田章夫ほか：残胃肉腫2例と本邦報告例の集計的検討．外科診療　26：1033—1037，1984
8）鴻江俊治，田中靖邦，藤本　要ほか：残胃に癌と平滑筋肉腫が併存した1例．臨外　39：1471—1475，1984
9）佐藤俊郎，牧野正彦，和田寛治ほか：残胃より発生したleiomyosarcomaの1例．新潟医誌　98：182，1984
10）松本一仁，福原泰樹，津島隆明ほか：残胃に発生した胃平滑筋肉腫の1例．癌の臨　32：196—202，1986
11）内田雄三，友成一英，安永　昭ほか：残胃に発生した平滑筋肉腫の検討．日臨外医会誌　47：1063—1067，1986
12）藤本直樹，野口貞夫，相川隆夫ほか：残胃に発生した平滑筋肉腫の1例．日消外会誌　20：2755—2758，1987
13）石井典夫，浅木　茂，西村敏明ほか：術前に診断し得た残胃の混合発育型平滑筋肉腫の1例．日消外会誌　84：1504，1987
14）太田恵一郎，石原　省，中島聰總ほか：残胃に発生した胃平滑筋肉腫の1例．Oncologia　22：

106—113, 1989
15) 山本信彦, 藤原秀明, 西村久嗣ほか：消化管出血を主訴とした残胃平滑筋肉腫の1例. Prog Diag Endosc 34：290—293, 1989
16) 大平雅一, 西森武雄, 西村昌憲ほか：反復せる吐血を主訴とした残胃平滑筋内腫の1例. Gastroenterol Endosc 31：195, 1989
17) 高木国夫, 山本英明：胃腸管平滑筋肉腫. 消外 5：1507—1513, 1982
18) 岸川博隆, 片山良彦, 山田　健ほか：胃平滑筋肉腫20例の臨床的検討. 消外 10：1865—1868, 1989
19) 村松克也, 石井耕司, 相川勝則ほか：肝動脈塞栓術の反復施行により長期生存が得られた転移性肝平滑筋肉腫の1例. 内科 62：383—386, 1988
20) 北岡久三, 岡林謙蔵, 木下　平：胃平滑筋肉腫の予後因子と手術法. 癌の臨 29：811—816, 1983

A Case Report of Leiomyosarcoma of the Residual Stomach Associated with Liver Metastasis

Akira Kubo, Toshimichi Takahashi, Nobumichi Takeuchi and Ryoto Suzuki
Department of Surgery, Yokosuka City Municipal Hospital

A very rare case of leiomyosarcoma of the residual stomach associated with liver metastasis is reported. A 60-year-old man was admitted to our hospital complaining of epigastralgia. Upper gastrointestinal examination, gastrofiberscopic examination and ultrasonographic examination revealed a submucosal tumor of the residual stomach with liver metastasis. A total resection of the residual stomach, splenectomy, distal pancreatectomy with dissection of the regional lymph nodes and partial hepatectomy were performed. Histopathological examination revealed leiomyosarcoma of stomach with liver metastasis, but the regional lymph nodes were not involved.

Reprint requests: Akira Kubo　Department of Surgery, Yokosuka City Municipal Hospital
1-3-2 Nagasaka, Yokosuka City, 240-01 JAPAN