日消外会誌　24（10）：2615～2620，1991年

特集 6

# 手術不能胃癌に対する内視鏡的OK-432局注療法

藤田保健衛生大学船曳外科

落合　正宏　船曳　孝彦　天野　洋　杉上　勝美
藤田　真司　二渡　久智　松原　俊樹　山口　久
亀井　克彦　福井　博志　長谷川　茂　新井　一史
森　紀久朗　菅沼　正司　森下　浩　谷口　正美
浦口　貴　笹山　可則　四方　敦

15例の手術不能胃癌患者に内視鏡的にOK-432を腫瘍内反復注入した．内視鏡所見にて7例に局注初期に腫瘍表面の発赤を認め，うち5例はその後著明に減少した．発赤しなかった例では形態的変化も乏しかった．治療終了後の判定ではCR 2例，PR 3例で奏効率は33.3%であった．経時的に組織学的検索を行った10例についてみると，腫瘍細胞の変性を5例に，壊死巣の出現を4例に認めたほか，全例に間質炎症細胞の増加を認めたが，なかでも形質細胞優勢型が最も多く，これらの例が最も奏効率が高かった．全身的免疫パラメーターとして遅延型皮膚反応とリンパ球幼若化反応をみたが，PPD以外治療後の有意の上昇はなかった．生存期間については他の治療法の症例と比較して有意の延長はなかったが，有効例を無効例と比較すると有意差を認めた．合併症として腫瘍出血が問題であった．発熱は高頻度に出現したが，熱が高いものの方が局所効果が良好であった．

**Key words**: gastric cancer, intratumoral injection, OK-432

## はじめに

人口構成の老齢化が進むに連れて，胃癌治療も高齢，合併症，衰弱などの理由による手術不能患者に対する対策の重要性が増している．早期胃癌に対するレーザー照射や高周波スネアを用いた根治的治療は良好な成績が報告されているが，進行胃癌に対する姑息的治療法としてはあまり有効とはいい難い．これに対し，われわれはOK-432の腫瘍内反復投与を行っており，本法は特殊な機械や技術を必要とせず簡便に施行でき，幅広い適応を有しており，有用な方法と考える．

## 対　象

さまざまな理由により手術不能と判断された胃癌患者15例に本法を施行した．年齢は27歳から93歳まで平均74.9歳と高齢であり，男女比は7：8であった．胃癌の肉眼型はIaが1例，IIaが2例，IIcが2例と早期癌が1/3を占め，進行癌はボールマン1型が2例，2型が3例，3型が4例，4型はなく，5型が1例であった．占居部位はCが5例，Mが6例，Aが4例で，組織型は乳頭腺癌が1例，高分化管状腺癌が8例，中分化管状腺癌が3例，低分化腺癌が3例であった．非手術となった代表的な理由としては，高齢のためが2例，全身状態不良が9例，過進行が2例，手術拒否が2例であった．抗癌剤の併用例は5例でTegafur 600mg/day，総量8.4gから37.2gの経口投与を行ったが，10例は併用しなかった．

## 方　法

OK-432の投与方法は，1回につき5～20KEを生食水5mlに溶解し，内視鏡下に腫瘍内5カ所にできるだけ均等に分注し，これを原則的に週1回間隔で5回以上反復した．OK-432の総投与量は50KE以下が6例，100KE以下が6例，200KE以下が2例，201KE以上が1例であった．週1回の内視鏡施行時に腫瘍の色調，形態を観察するとともに，一定方向の腫瘍長径を内視鏡下に計測し，治療効果判定は日本癌治療学会の判定基準[1]に従った．これらのうち10例に毎回生検を施行し，組織所見の変化を検討し，また6例について局注前後の免疫パラメーターを測定し，その変動を検討し

＊第37回日消外会総会シンポ1・Endoscopic Surgeryの適応と限界

＜1991年7月3日受理＞別刷請求先：落合　正宏
〒470-11　豊明市沓掛町田楽ケ窪1―98　藤田保健衛生大学船曳外科

た．治療後生存期間については，同じ期間内に他の治療を行った非局注例9例と比較検討し，また局注例のうちでも局所効果有効例と無効例とを比較した．

## 結　果

1．内視鏡所見の変化

局注開始後，腫瘍は色調，形態にさまざまな変化を生じたが，この変化はいくつかのパターンに分けられた．色調の変化としては，局注開始後初期に15例中7例に発赤の出現を認めた．うち4例はびまん性の発赤を示し，3例は点状の発赤を示したが，これらの症例のうち6例（86%）ではその後形態的に著しい変化を来たした．初期に発赤を呈さなかった8例では，2例がわずかに縮少したものの，4例が変化なく，2例が増大を示した．

形態の変化としては，腫瘍が全体的に小さくなる「縮少」(**Fig. 1a**)，一部壊死脱落する「潰瘍化」(**Fig. 1b**)，基部の大きさはあまり変わらないが高さが低くなる「平低化」(**Fig. 2a**)，全体の大きさには変化がないが「辺縁が不明瞭化」(**Fig. 2b**)するものの4つのパターンに分けられた．

**Fig. 1** Patterns of morphological change after OK-432 injection. (1)

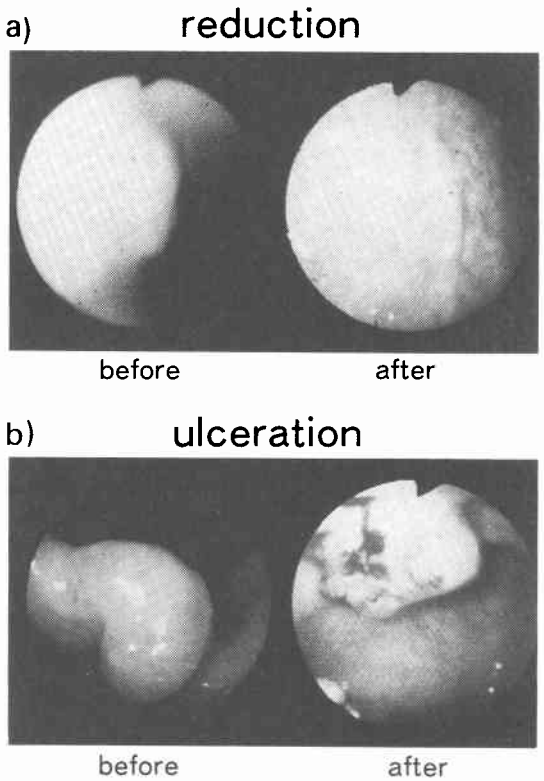


**Fig. 2** Patterns of morphological change after OK-432 injection. (2)

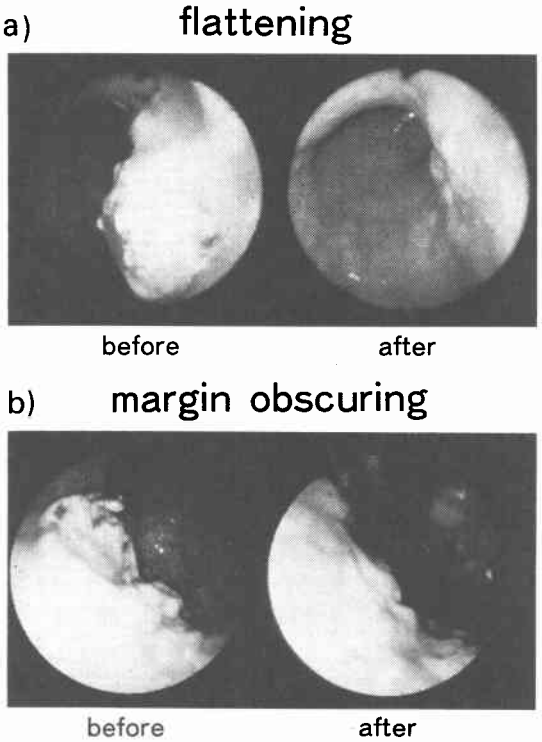


2．局所効果判定

15例中2例は肉眼的に腫瘍消失しCRと判定した．残りは3例がPR，4例がMR，4例がNC，2例がPDで，奏効率は33.3%であった．症例の背景因子別に局所効果を検討したが(**Table 1**)，性，年齢，病期，組織型，肉眼型，大きさ，併用抗癌剤の有無についてはいずれも有意の差を認めなかったものの，80歳未満，早期癌，高分化型，隆起型で有効率がやや高い傾向を示した．

3．組織所見の変化

生検にて経時的に腫瘍組織を採取した10例について，組織所見の変化を検討した(**Table 2**)．これらのうち5例に腫瘍細胞の著明な変性を4例に壊死巣の出現を認め，また腫瘍間質への炎症性細胞浸潤の著明な増加を6例に認めた．間質浸潤細胞を種類別にみると，形質細胞が最も多かった症例が5例，リンパ球が最も多かった症例が3例，好中球が最も多かった症例が2例であった．局所奏効率は形質細胞優勢型において最も高く，5例中4例に著明な縮少を認めた．間質のマ

**Table 1** Efficacy and patients' back ground

| | | CR+PR | MR+NC+PD | Chi sq. |
|---|---|---|---|---|
| age | < 80 y/o | 4 | 3 | NS |
| | ≧ 80 y/o | 1 | 7 | |
| sex | male | 3 | 4 | NS |
| | female | 2 | 6 | |
| stage | early | 3 | 2 | NS |
| | advanced | 2 | 8 | |
| histological differentiation | well | 4 | 5 | NS |
| | poorly | 1 | 5 | |
| configuration | protruded | 4 | 3 | NS |
| | depressed | 1 | 7 | |
| size | < 5 cm | 3 | 4 | NS |
| | ≧ 5 cm | 2 | 6 | |
| combination chemotherapy | (+) | 1 | 3 | NS |
| | (−) | 4 | 7 | |

**Table 2** Histological findings from biopsy specimens (n=10)

a) Histological changes after intratumoral injection of OK-432

| histological change | (+) | (±) | (−) |
|---|---|---|---|
| degeneration of tumor cells | 5 | 2 | 3 |
| appearance of necrotic foci | 4 | 0 | 6 |
| increase of cellular infiltration | 6 | 2 | 2 |

b) The kinds of infiltrating cells and clinical effectivity

| kinds of infiltrating cells | | effective (%) |
|---|---|---|
| plasma cell dominant | 5 | 4 ( 80%) |
| lymphocyte dominant | 3 | 0 ( 0%) |
| neutrophil dominant | 2 | 0 ( 0%) |
| increase of macrophages | 2 | 1 ( 50%) |
| increase of eosinophils | 2 | 2 (100%) |

クロファージ数の増加例と好酸球の増加例をそれぞれ10例中2例づつに認め，うち有効例はそれぞれ1例，2例であった．

4．免疫学的反応

治療前後における細胞性免疫の変化について検討するため，PPDおよびSu-PS皮膚反応をそれぞれ6例と4例に，T cell比計測，リンパ球幼若化反応を7例に施行した．PPDについては局注後6例中5例が亢進し有意差($p<0.05$)を認めたが，Su-PSは4例中2例，T cell比は7例中4例に上昇し，リンパ球幼若化反応はPHA刺激で7例中5例に，Con-A刺激で4例中2例で上昇したが，統計学的には有意差はなかった(**Fig. 3**).

**Fig. 3** Immunological responces

a) Changes in delayed hypersensitivity measured by skin tests.

b) Changes of T cell ratio and phytomitogen blastogenesis of peripheral blood lymphocytes.

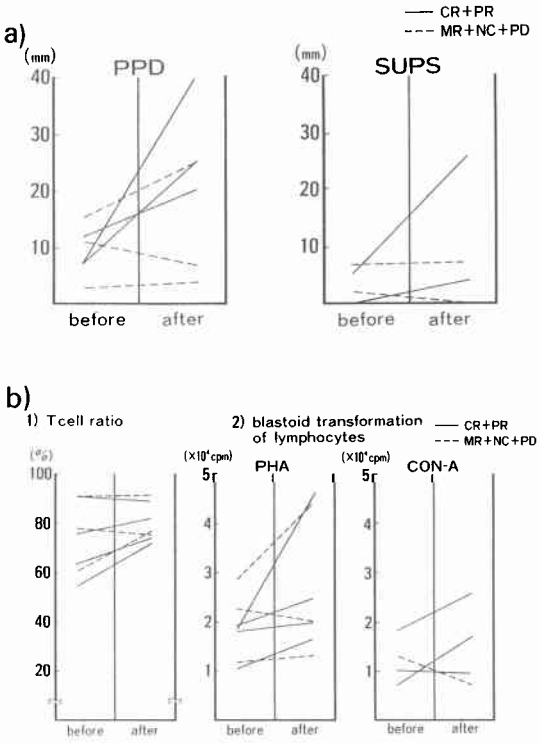


3).

5．生存期間

局注後手術した1例を除く14例を，同期間に局注以外の方法で治療した手術不能胃癌症例9例と比較した．非局注例の50%生存日数は114日であるのに対して，局注例の50%生存日数は186日とやや延長傾向を示したものの，有意の差は認められなかった．しかし局注例を局所効果が有効であった群と無効であった群とに分けて検討すると，有効群では生存期間の延長が認められた（$p<0.05$）(**Fig. 4**).

6．合併症と副作用

内視鏡施行時に観察した腫瘍表面からの出血の頻度は，局注の反復につれて上昇し，4回目をピークに以後は漸減した．本法施行中に15例中7例は進行性の貧血をきたし，3例は下血を，2例は吐血をきたした(**Fig. 5**).

局注による副作用は発熱で，9例（60%）の症例が

**Fig. 4** Survival curves
a) Comparison between groups treated with and without OK-432. (NS)
b) Comparison of cases with OK-432 injections between groups with good and poor local response. ($p<0.05$)

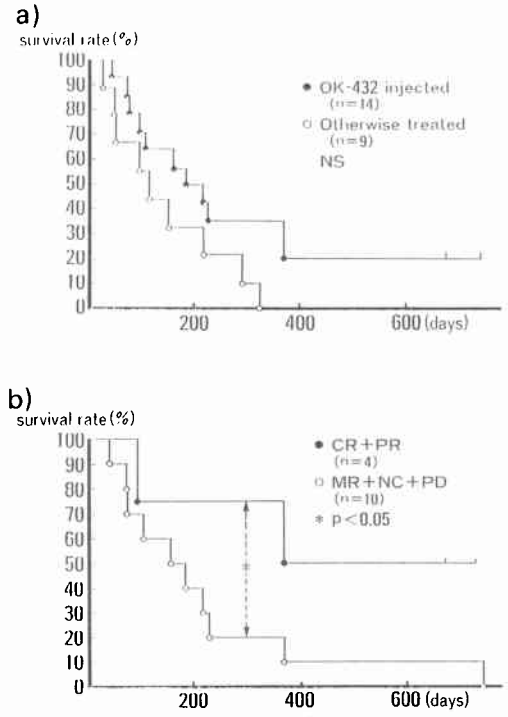


**Fig. 5** Frequency of bleeding from the tumor surface in proportion to the repetition of injections of OK-432. Endoscopic findings and clinical manifestations.

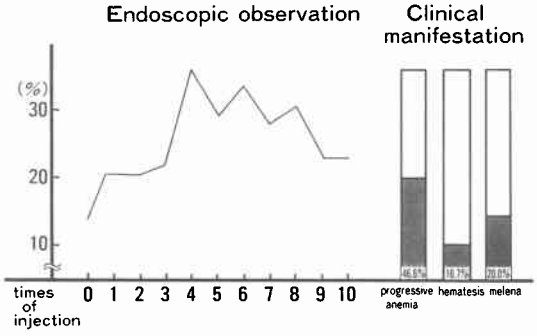


38℃以上に発熱し，しばしば悪寒戦慄をともない倦怠感をきたした．しかし局所効果の点からみると，有効群では無効群と比較して局注後の発熱時の体温が有意に高かった（$p<0.01$）（**Fig. 6**）．

**Fig. 6** Body temperature after injections, comparing from local responses to the treatment. ($p<0.01$)

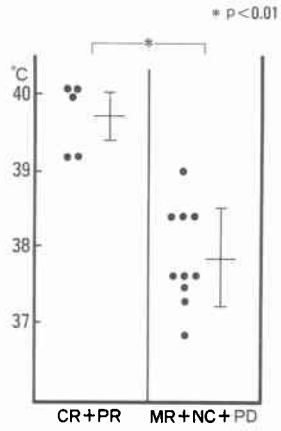


## 考　察

胃癌の内視鏡的治療は，早期癌に対する根治的治療と進行癌に対する姑息的治療とに二別される．早期癌治療についてはレーザー照射[2]，マイクロ波凝固[3]，ストリップバイオプシー[4]などさまざまな手法が用いられ，優れた成績が発表[5]されているものの，まだその適応は限られている．一方，進行癌に対する内視鏡的治療は成績良好とはいい難いが，高齢者人口の増加とともに手術不能胃癌症例も増加し，そのニードも高まっている．

進行胃癌の姑息的治療の目的には，通過障害の改善などのquality of lifeの向上と腫瘍縮少による予後の延長があげられる．前者に対してはさきに述べたごとき物理化学的手技が用いられることが多いが[6]，後者に対しては近年ではOK-432[7)~9)]，レンチナン[10]，IL-2[11]などの免疫賦活剤やサイトカインの腫瘍内注入療法が広く行われるようになった．これらbiological response modifierの抗腫瘍作用機序についてはすでに多くの報告[7)~9)]があるが，基本的にはさまざまなサイトカインの関与により抗腫瘍性をもった活性化Tリンパ球が誘導されることとされている．われわれは臨床治療の上で最も使いやすいOK-432を用いたが，これには細胞性免疫能賦活化のみでなく直接殺細胞効果[12]もあるとされ，また迅速に所属リンパ節に移行し，リンパ節においてキラー活性を高めるとも報告[13]されている．

本研究においては，とくに局注後の内視鏡所見における色調形態の変化と組織学的所見の変化および局所効果との関連について検討したが，局注後生ずる腫瘍表面の発赤はその後の縮少効果とよく関連し，また生検材料からみて腫瘍細胞の変性壊死を生じた症例が多かった．OK-432局注療法に関する従来の検討[10)13)14)]は免疫学的な立場からがほとんどで，このような形態的知見の報告は少ない．本治療法による奏効例は33.3%に得られたが，無効例では，局注期間を延長したり投与量を増量しても効果ないことが多いことから，局注初期における色調の変化を評価することにより，無効な治療を中断することも可能と考えられる．

組織学的な検討では従来から報告されているごとく，腫瘍間質への炎症細胞浸潤は著しく増加した例が多かった．しかし浸潤細胞の種類を検討すると形質細胞優勢型の方がリンパ球優勢型よりも症例数も多く，また奏効率も高かったし，局注によりマクロファージが増加した症例は20%と少なかった．このことは合地ら[12)]の報告と異なっており，OK-432の細胞性免疫能賦活化という機序からみると意外な結果であった．しかし生検による腫瘍組織の採取は早くても局注から1週間後であり，その間に浸潤細胞の入れ替わりが起ったためとも考えられる．ただ1981年の幾世橋ら[7)]の報告もわれわれの成績と類似して，マクロファージ浸潤は少なく形質細胞浸潤が多いという結果であり，幾世橋ら[7)]は液性免疫関与の可能性も示唆されるとしている．

本治療法による生存期間延長については意見が分かれており，Toge ら[15)]は肯定的，Nakazawa ら[16)]は否定的なデータを示している．われわれの成績では他の治療を行った非局注例との比較においては有意の差はなかったが，局注例のうちで局所効果有効例と無効例とを比較すると有効例で有意の延長が得られ，両者の中間的な結果といえる．

腫瘍表面よりの出血は，局注療法を行う上で注意すべき合併症であり，1/3の症例で経過中輸血を必要としたが，これは胃癌が本来もつ出血性も考慮すべきとしても頻度が高いと言わざるを得ない．本治療による出血は腫瘍が壊死崩壊して生ずるばかりでなく，腫瘍自体の表面が易出血性となり滲み出すように出血している例が多く，炎症反応，局所血流の増加などが関与していると考えられる．

発熱はOK-432のよく知られた副作用であるが，発熱と局所効果との関連についての報告はみられない．われわれの成績は局所の免疫反応の程度が発熱時の体温の高さと関連している可能性を示唆し興味深い．ただ Gough ら[17)]は corynebacterium parvum を melanoma 患者の皮膚転移巣に局注し，その24時間後の体温が39.5℃であった際に，腫瘍中心部では44℃に達したことを認め，局所的高温状態の腫瘍退縮への関与を示唆している．このことから，OK-432局注についても局所温熱療法的な抗腫瘍作用が関与していた可能性も考えられる．

## 文　献


1) 小山善之，斉藤達雄：日本癌治療学会固形がん化学療法の臨床効果判定基準．日癌治療会誌 21：929—942，1986
2) 渡辺　豊：胃癌のレーザー治療—Nd-YAG レーザ治療—．治療 66：297—300，1984
3) 永井祐吾：早期胃癌に対する内視鏡的マイクロ波凝固療法の局所根治性に関する研究．Gastroenterol Endosc 29：2153—2162，1987
4) 多田正弘，柳井秀雄，苅田幹夫ほか：Strip biopsy による早期胃癌の治療．消内視鏡 1：155—161，1989
5) 比企能樹，嶋尾　仁，小林伸行ほか：胃癌の内視鏡治療の目的と長期予後のもつ意義．消内視鏡 2：1509—1513，1990
6) 要福幸二，二ツ木浩一，中川高支ほか：噴門部癌性狭窄に対する Nd：YAG レーザー治療．Gastroenterol Endosc 30：1925—1934，1988
7) 幾世橋篤，橋田輝雄，勝又伴栄ほか：消化管悪性腫瘍に対する溶連菌製剤 OK-432 の経内視鏡的頻回腫瘍内局注療法．Gastroenterol Endosc 23：1761—1770，1981
8) 落合正宏，天野　洋，船曳孝彦ほか：OK-432 の経内視鏡的腫瘍内反復投与により著明な縮少をみた胃癌の2例．Gastroenterol Endosc 30：120—125，1988
9) Ochiai M, Funabiki T, Amano H et al: Clinico-pthological evaluation of repeated intratumoral injection therapy of OK-432 for inoperable gastric carcinomas. Dig Endosc 3：27—36，1991
10) 小尾芳郎：Biological Response Modifier（BRM）の胃癌病巣周囲への局所注射による所属リンパ節内リンパ球の免疫能の変動．日外会誌 92：293—302，1991
11) 小林元壮，田中紀章，後藤精俊：IL-2 腫瘍内注入による胃癌所属リンパ節の抗腫瘍性の増強．日外会誌 87(臨増)：394，1987
12) Ono T, Kurita S, Wakabayashi K et al: Inhibitory effect of a streptococcal preparaton (OK-432) on the nucleic acid synthesis in tumor cells

in vitro. Gann 64：59—69, 1973
13) 小林元壮：OK-432腫瘍内注入による胃癌所属リンパ節リンパ球の抗腫瘍能の増強. 日外会誌 91：68—76, 1988
14) 合地 明, 三輪恕昭, 松三 彰ほか：胃癌巣内免疫賦活剤注入時の局所所見ならびに全身的非特異的免疫反応. 消と免疫 12：77—81, 1984
15) Toge T, Kuninobu H, Yamaguchi Y et al: The clinical efficacy of intratumoral administration in advanced cancer patients. Jpn J Surg 18：668—674, 1988
16) Nakazawa S, Yoshino J, Okumura S et al: Clinical efficacy of endoscopic injections of OK-432 in the treatment of gastric cancer. Scand J Gastroentol 25：539—545, 1988
15) Gough IR, Furnival CM: Corynebacterium parvum and hyperthermia. Lancet 4：999—1000, 1978

## Intratumoral Injection of OK-432 for Inoperable Gastric Cancer

Masahiro Ochiai, Takahiko Funabiki, Hiroshi Amano, Katsumi Sugiue, Shinji Fujita, Hisatomo Futawatari, Toshiki Matsubara, Hisashi Yamaguchi, Katsuhiko Kamei, Hiroshi Fukui, Shigeru Hasegawa, Kazufumi Arai, Kikuo Mori, Masashi Suganuma, Hiroshi Morishita, Masami Taniguchi, Takashi Uraguchi, Yoshinori Sasayama and Atsushi Shikata
Department of Surgery, School of Medicine, Fujita Health University

Fifteen patients with inoperable gastric cancer underwent repeated intratumoral injection of OK-432. Seven showed a reddened tumor surface following the initial two or three injections. In most of these a marked change in configuration followed. Five of these patents showed a marked reduction of the tumor, while eight patients in whom no color change appeared initially later showed no or minor morphological changes, and the rate of effectiveness was estimated as 33.3%. There seemed to be no correlation between the effectivity and the patients' background factors. In ten patients for whom serial histological findings were obtained by biopsy, inflammatory cellular infiltration to the tumor parenchyma had increased. Among these, plasma cells were predominant in five patients, and the rate of effectiveness was the highest in these patients. The systemic immunological responses were determined, and did not show significant enhancement of the reactivity except in the case of the PPD skin test. In terms of the survival rate, there was no significant difference between these patients and patients who were treated in other ways. However, among the patients who received injections of OK-432, those with a good local response survived longer than those who had a poor or no response. Bleeding from the tumor surface was a complication that required much attention. One third of the patients were required to have a blood transfusion. Fever was a commonly seen side effect, however, it is noteworthy that the higher the body temperature, the better was the local response.

**Reprint requests:** Masahiro Ochiai Fujita Health University School of Medicine
1-98 Dengakugakubo, Kutsukakechou, Toyoake, 470-11 JAPAN