日消外会誌　24（11）：2753～2757，1991年

肝外門脈腫瘍栓を伴った胃癌の2切除例

栃木県立がんセンター外科
稲田　高男　　尾形　佳郎　　尾澤　　巌　　菱沼　正一
清水　秀昭　　固武健二郎　　池田　　正

肝外門脈腫瘍栓を有する胃癌の希少例を2例，経験した．1例は66歳男性にて肝転移を有する噴門部癌で術中，開腹所見において左胃静脈より門脈本幹におよぶ腫瘍栓を認め，胃全摘，門脈合併切除および肝部分切除を施行し，門脈内腫瘍栓を切除しえた．また本症例は，術前 alpha-fetoprotein（AFP）値が高値であり，切除材料の免疫染色で AFP 産生胃癌と確認された．2例目は，50歳男性，胃体中部より十二指腸におよぶ巨大な3型胃癌にて術前 computed tomography および血管造影において上腸間膜静脈より門脈本幹にかけて広範に腫瘍栓を認め，胃全摘および門脈切開，腫瘍栓摘除を行ったが，腫瘍栓の完全摘除は不可能であった．

Key words：portal vein tumor embolus, gastric cancer

はじめに

胃癌の肝転移について，臨床病理学的には髄様型低分化腺癌，高分化腺癌が多く，また静脈侵襲度も高度のものがおこしやすいと報告されている[1]が手術時において，肉眼的に胃周囲の静脈内腫瘍栓を経験することは比較的まれである．今回，われわれは肝外門脈腫瘍栓を伴った胃癌症例を2例経験した．肝外門脈腫瘍栓を有する胃癌はまれな病態であり，若干の文献的考察を加え報告する．

症　例1

患者：66歳，男性．

主訴：空腹時上腹部痛．

既往歴，家族歴：特記すべきことなし．

現病歴：平成2年2月ころより主訴出現，近医を受診し，上部消化管造影X線検査，腹部超音波検査施行し，異常を指摘され，精査目的にて2月27日紹介入院となった．

入院時現症：体格中等度，栄養状態良好，眼瞼，眼球結膜に貧血，黄疸を認めず，頸部，鼡径部など，体表リンパ節を触知しない．上腹部に圧痛を認めるが，腫瘤は触知しなかった．

入院時検査所見：血液，生化学検査に特に異常を認めず，腫瘍マーカーは alpha-fetoprotein（AFP）値のみ軽度高値を示した（**Table 1**）．

＜1991年6月5日受理＞別刷請求先：稲田　高男
〒320　宇都宮市陽南4－9－13　栃木県立がんセンター外科

Table 1　Laboratory data on admission

	Case 1	Case 2	
WBC	4700	6200	/mm³
RBC	506	412	×10⁴/mm³
Hb	15.6	9.6	g/dl
Ht	48.4	33.4	
Plt	21.0	30.0	×10⁴/mm³
TP	7.1	5.5	g/dl
Alb	4.4	3.2	g/dl
TTT	1.0	1.2	U
ZTT	6.3	2.3	U
TB	0.65	0.69	mg/dl
BUN	11.3	10.6	mg/dl
Cr	0.7	0.7	mg/dl
GOT	18	8	U/ml
GPT	12	5	U/ml
LDH	297	334	U/l
T-Cho	179	137	mg/dl
AFP	78.3	5.0	ng/ml
CEA	1.8	26.8	ng/ml
CA 19-9	24.9	38.3	ng/ml

上部消化管造影X線検査，内視鏡検査：噴門部小弯を中心とし，口側進展は接合部を越え下部食道2～3cm，肛門側は胃角部を越え前庭部におよぶ3型胃癌を認めた．

腹部超音波検査：肝右葉に約2cm大の肝転移と考えられる辺縁不整の低エコー域を2個認めた．computed tomography（CT）においても同様の所見であった．

入院後経過：以上の所見より多発肝転移を有する噴門部を中心とした進行胃癌と診断した．噴門部癌であり，すでに軽度の通過障害を有することもあり手術適応と判断し，3月26日手術を施行した．

手術所見：開腹所見は$S_2P_0N_1H_1$(dex)[2]で，肝転移部は右葉表在部に直径約2cm大および術中超音波検査にて深部に径約2cm大の転移巣を認めた．表在の転移部は切除し，深在の転移部については超音波下に生検を行い，エタノール注入を施行した．次いで胃切除を開始したが，十二指腸を切断の後，膵上縁に沿い郭清を続けたところ，左胃静脈に腫瘍栓が充満しているのを確認した．腫瘍栓は門脈本幹にまで及んでおり，腫瘍の除去には門脈の合併切除が必要と考えられた(**Fig. 1, 2**)．門脈本幹を膵上縁に至るまで完全に剝離し，左胃静脈流入部を中心として約2/3周にわたり切除し，門脈内腫瘍栓を直視下に除去し門脈壁を吻合した．胃全摘R_2，脾合併切除，肝部分切除，胆摘，総肝動脈内への皮下埋込式リザーバー造設および肝円索よりの門脈内カテーテル挿入を行った．

切除標本，病理組織学的所見：胃噴門部小弯を中心

Fig. 1　Operative photograph (Case 1): Tumor embolus was recognized from left gastric vein to portal vein (above). Tumor embolus was resected with portal vein.

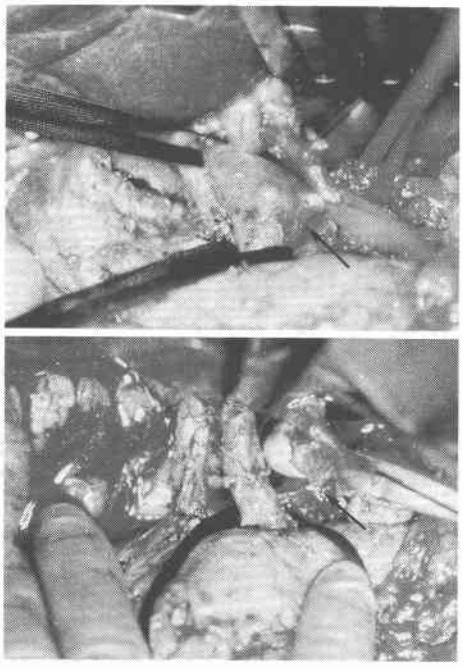

Fig. 2　Intra-operative portogram of Case 1 before and after the resection of tumor embolus. Portogram (above) shows a shadow defect in the main portal vein.

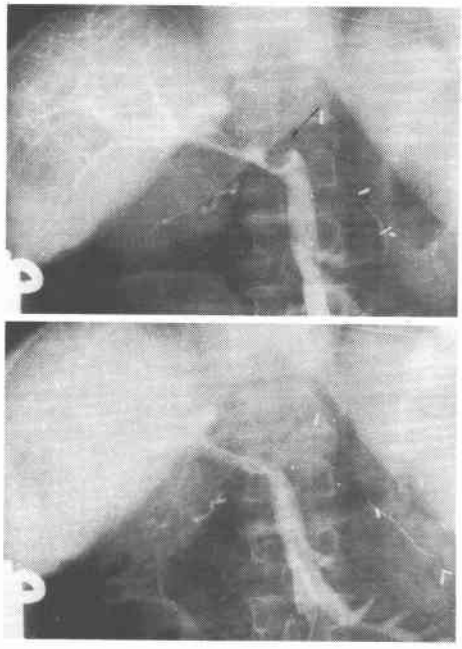

のCMにいたる11.0×10.0cm大の3型癌で，組織学的にはtub_2>por，INFβ，ssβ，intermediate type，ly_1，v_3，n_1であったが，部位によりtub_2，porの両者の癌細胞がみられ，また粘膜下層から漿膜下層の静脈に広範に見られた脈管内腫瘍栓，門脈腫瘍栓および肝転移部は主に髄様増殖を示す低分化腺癌であった．AFP染色では原発巣，肝転移部ともに陽性細胞が見られた(**Fig. 3**)．

術後経過：術後1週間目にAFP値は正常範囲内に下降した．術後化学療法は，全身および門脈内カテーテルよりそれぞれ5-fluorouracilの持続投与，肝動脈よりmitomycin Cの間欠投与を施行後，外来にてUFT内服および間欠動注化療を施行した．しかし術後6か月目よりAFPの再上昇および肝転移の再燃，増大がみられており，術後1年2か月の現在も治療継続中である．

症　例2

患者：50歳，男性．

主訴：上腹部痛．

既往歴，家族歴：特記すべきことなし．

現病歴：平成2年10月12日，上腹部痛を主訴とし近

Fig. 3 AFP positive cells of the adenocarcinoma containing brown granules are seen. (Case 1) (PAP method) ×230

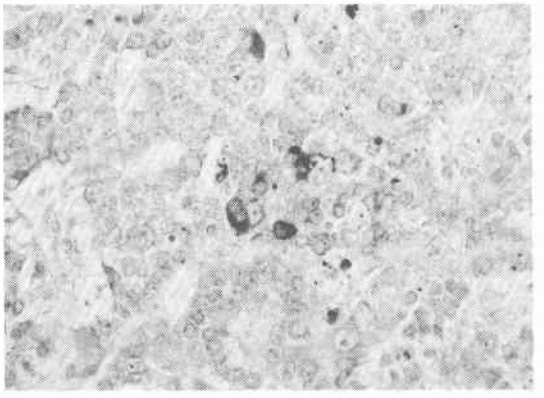

医を受診し上部消化管造影X線検査，内視鏡検査施行し，胃癌の診断を受ける．また同医院にての末梢血検査にてHb 4.2g/dl，RBC 228×10⁴/mm³，Ht 15.3と著明な貧血を認め，輸血を行った．同年10月25日，手術目的にて本院紹介，入院となった．

入院時現症：体格中等度，栄養状態良好，眼瞼結膜に貧血を認めるが，黄疸を認めず，頸部，鼡径部など，体表リンパ節を触知しない．上腹部に手拳大の腫瘤を触知し，同部に圧痛を認めた．

入院時検査所見：血液，生化学検査では，貧血の他は特に異常値を認めない（**Table 1**）．腫瘍マーカーはcarcinoembryonic antigen（CEA）およびcarbohydrate antigen 19-9（CA19-9）が軽度の高値を示した．また便潜血は陽性であった．

上部消化管造影X線検査，内視鏡検査：胃体中部より前庭部小彎を中心とした易出血性の巨大3型胃癌で，胃体下部よりほぼ全周性となり肛門側浸潤は十二指腸第1部にまで及んでいた．また食道静脈瘤は認めなかった（**Fig. 4**）．

腹部超音波検査，CT：胃前庭部の全周性壁肥厚が認められ，膵との境界は不明であった．肝には転移所見は見られない．またCTにおいて膵より下部のsliceにおいて上腸間膜静脈は拡張し，その内腔は造影されず，腫瘍塞栓の存在を疑った．

腹部血管造影：上腸間膜動脈造影では，動脈相に異常を認めないが，上腸間膜静脈より門脈本幹にかけて，約10cmのfilling defectを認め，側副血行が描出された．腹腔動脈造影では総肝動脈，胃十二指腸動脈などには異常を認めないが，右胃大網動脈の壁硬化，狭窄

Fig. 4 Upper gastrointestinal series reveals the Borrmann 3 type lesion from the middle gastric body to the 1st portion of duodenum. (Case 2)

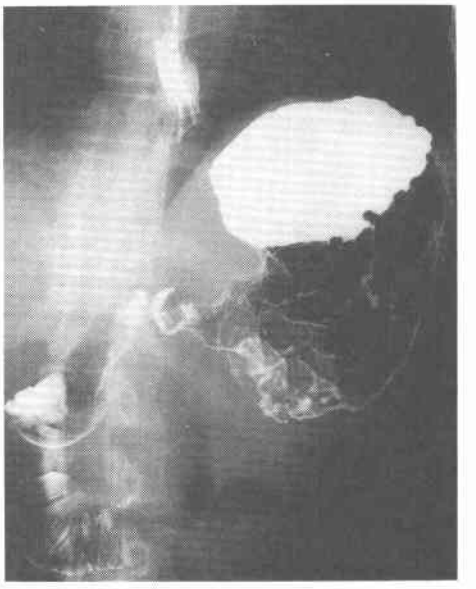

Fig. 5 Superior mesenteric arterial portogram shows obstruction from superior mesenteric vein to portal vein and collateral veins.

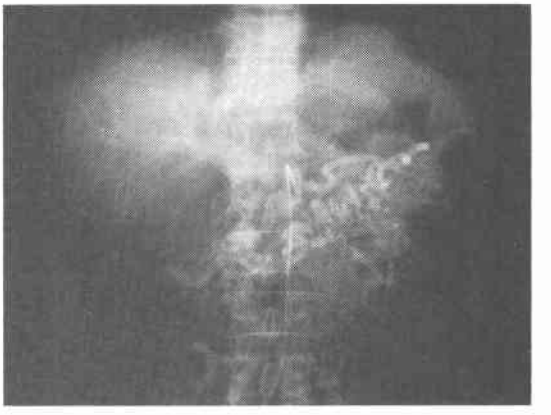

像および末梢の拡張を認めた（**Fig. 5**）．

入院後経過：以上の所見より上腸間膜静脈より門脈本幹に腫瘍塞栓を有する3型進行癌と診断した．根治手術不能であるが，胃病巣よりの出血に対し手術適応と判断し，11月19日手術を施行した．

手術所見：開腹所見はS_3（結腸間膜）$P_0N_2H_0$であった．腹腔内に少量の腹水を認めたが細胞診陰性であった．また肝外側部表面に0.5cm大の腫瘤を認め，肉眼

Fig. 6 Operative photograph (Case 2): Superior mesenteric vein was incised, and removal of tumor embolus was tried, but comlete removal could not be performed.

的に転移を疑わなかったが，試験切除した．また空腸間膜に腫瘍栓を充満した上腸間膜静脈を索状に触知した．まず，横行結腸間膜を含め胃全摘を施行したが，左胃静脈，右胃大網静脈は，管腔内に腫瘍栓を充満していた．次いで，膵下方において上腸間膜静脈を全周性に剝離し切開を加えた．腫瘍栓は器質化しており切開部より出血は見られなかった．末梢側の腫瘍栓の摘除を試み，部分的には摘除できるものの，静脈壁内膜と器質化が著明で完全摘除不能であり，中枢側は摘除を試みなかった（**Fig. 6**）．

切除標本，病理組織学的所見：前庭部に中心を有する11.5×11.0cmの3型癌で，tub_1, INFβ, se, intermediate type, ly_3, v_3, n_2であり，試験切除した肝に転移がみられた．また摘除した腫瘍栓には癌細胞の増殖がみられたが，一部は器質化していた．本症例では，肝転移部，腫瘍栓ともにtub_1であった．

術後経過：術後は順調であり，adriacin, cisplatin, 5-fluorouracilの3薬剤による併用化学療法を補助療法として行い，術後6か月の現在も治療継続中である．

考　察

悪性腫瘍による肝外門脈の狭窄，閉塞の原因としては，直接浸潤によるもの，圧排によるもの，腫瘍塞栓によるものがあげられる．このうち腫瘍塞栓の原因疾患としては，その大部分を肝，胆道，膵の悪性疾患がしめ，他の悪性腫瘍では，まれであるとされている．実際，本邦における門脈腫瘍栓形成胃癌の報告例は，今回の2症例を加えて16例[3)4)]を数えるのみであり，そのうちの6例は剖検例であり，今回の2症例のように原発巣の切除の報告のあるものは6例であり，そのうち症例1のように，腫瘍栓の摘除ができた症例は3例の報告があるのみである．

門脈腫瘍栓と肝転移とは，強い相関があると考えられ，今回の2症例とも，肝転移を有していた．従来，肝転移は症例2の様に，病理組織学的に乳頭状腺癌あるいは分化型腺癌が高頻度と考えられていたが，最近の報告[1)]ではむしろ髄様型の低分化腺癌の方が多いとも報告されている．一方，深川ら[5)]は，胃周囲静脈内に腫瘍塞栓を認めた胃癌症例に髄様型の低分化腺癌が多く，血清AFP値が高値のものが多かったと報告している．症例1は胃癌取扱い規約[2)]による組織型はtub_2，中間型であるが，肝転移，門脈腫瘍栓，壁内静脈内腫瘍栓における組織型はいずれも低分化腺癌であったことは，興味深い．これらのことから本2症例は癌細胞そのものが非常に高い肝転移に対するpotentialを有していたと考えられた．

門脈塞栓の診断は，従来，血管造影を行って診断されることが多かったが，近年，超音波検査，CTなどの画像診断の進歩により診断されることがさらに容易となり，今後このような症例の発見の機会が増加すると思われる．症例2では，CTにより術前に診断されたが，症例1においては，超音波検査，CTともに施行されていたが，術前に診断しえなかった．塞栓部位が短いことも原因とは考えられるが，胃癌症例，特に肝転移を有する症例には門脈塞栓の可能性を念頭においた術前検査が必要と考えられた．

門脈腫瘍栓を合併した胃癌は，当然のことながら，予後は不良である．しかしながら術後に強力な化学療法を行える症例に対しては，予後の向上をめざして，可能であれば門脈の合併切除をも含めた腫瘍栓の除去を行う必要があると考える．しかし症例1のように容易に切除できる症例もあるが，症例2のように腫瘍栓が器質化して切除できないこともある．このことは肝癌の経験からみると腫瘍栓が存在した期間によるものと思われた[6)]．

文　献

1) Kaibara N, Kimura O, Nishidoi H et al: High incidence of liver metastasis in gastric cancer with medullary growth patern. J Surg Oncol 28: 195—198, 1985
2) 胃癌研究会編：胃癌取扱い規約．改訂第11版，金原出版，東京，1985
3) 星野光典，新井一成，田村清明ほか：門脈腫瘍塞栓を伴う進行胃癌の1治験例．日臨外医会誌 51: 322—326, 1990
4) Araki T, Suda K, Sekikawa T et al: Portal venous tumor thrombosis associated with gastric adenocarcnoma. Radiology 174: 811—814, 1990
5) 深川　茂，佐々木寿英，赤井貞彦ほか：著名な腫瘍塞栓を認めた胃癌症例．日癌治療会誌 18: 2088—2089, 1983
6) 都築俊治，尾形佳郎，飯田修平ほか：門脈，肝静脈，下大静脈の腫瘍血栓を有する肝癌の手術．手術 40: 1941—1948, 1986

Two Cases of Resected Gastric Cancer Forming a Tumor Embolus in the Extrahepatic Portal Vein

Takao Inada, Yoshiroh Ogata, Iwao Ozawa, Shouichi Hishinuma, Hideaki Shimizu, Kenjiroh Kotake and Tadashi Ikeda

Department of Surgery, Tochigi Cancer Center

We have recently experienced two patients with gastric cancer forming a tumor embolus in the extrahepatic portal vein. Case 1. A 66-year-old man was referred to our hospital because of gastric cancer with liver metastasis. He had an elevated alpha-fetoprotein (AFP) level. At the operation, a tumor embolus was seen from the left gastric vein to the portal vein, and it was resected with the portal vein. Post-operative immunohistochemical study revealed that AFP was produced by the gastric carcinoma. Case 2. A 50-year-old man who had been suffering from upper abdominal pain and severe anemia was admitted for surgery. Preoperative abdominal CT and angiography indicated a tumor embolus from the superior mesenteric vein to the portal vein. Total gastrectomy was carried out, but the tumor embolus could not be completely removed.

Reprint requests: Takao Inada Department of Surgery, Tochigi Cancer Center
4-9-13 Yohnan, Utsunomiya, 320 JAPAN