日消外会誌　24（11）：2778～2781，1991年

各種腫瘍マーカー陽性で膵管空腸側側吻合術後に正常化した慢性膵炎の1例

長崎大学医学部第2外科，同　救急部*，島根医科大学**
浦　一秀　玉城　哲　塩竈　利昭　松元　定次
江藤　敏文　瀬川　徹　元島　幸一　角田　司
井沢　邦英*　土屋　涼一**

症例は52歳の男性でアルコール性慢性膵炎の診断をうけ当科を紹介され入院した．画像診断上は著明に拡張した主膵管および，多数の膵石が認められるも，膵癌を示唆するような腫瘤像は得られず，慢性膵炎の診断であった．しかし，血中CA19-9，CA50，Dupan-2，Elastase-1などの腫瘍マーカーはすべて正常値をこえて上昇していた．しかもこの患者のLewis血液型はLe（a－，b－）であった．Dupan-2を除くほかの腫瘍マーカーは膵管空腸側側吻合術後に正常値に復した．悪性疾患では血液でLe（a－，b－）型でも血中CA19-9が上昇する例はしばしば遭遇するが，良性疾患での報告は少ない．興味ある本症例の報告を行うとともにCA19-9上昇の機序を併せて検討した．

Key words：carbohydrate antigen 19-9，Lewis blood type，chronic pancreatitis

はじめに

膵癌と慢性膵炎の鑑別には各種の画像診断と同時に種々の腫瘍マーカーが用いられている．中でもcarbohydrate antigen 19-9（以下CA19-9）は陽性率が高く[1)~4)]，最も信頼性の高い腫瘍マーカーの1つであるが，偽陽性の症例もあり診断および術式の選択に難渋することも時に経験することである．最近われわれは各種腫瘍マーカーが陽性で，膵管の減圧術である膵管空腸側側吻合術後にこれらのマーカーが陰性化した興味ある慢性膵炎の1例を経験したので報告する．

症　例

症例：52歳，男性．

主訴：腹痛．

既往歴：5年前より糖尿病を指摘されるも軽度であり，経過観察されていた．1年前バイクにて転倒，右第6，7，8肋骨を骨折した．

家族歴：特記することなし．

職業：造船所勤務．

現病歴：1日に1合以上，時には1升におよぶ酒または焼酎を20年以上飲み続けていた．半年前から，約1か月間にわたり上腹部不快感が続き，その後上腹部に激痛をきたして近医を受診し，激痛は鎮痛剤の投与を受けて軽快したが，疼痛はその後も時々訴えていた．この医院では慢性アルコール中毒症として特に検査はなされていなかった．最近再度の激痛があったため他医を受診し，この医院で腹部単純X線，超音波検査および血液生化学検査を受け，膵石症と膵癌の疑いにて当科に紹介され，精査・加療目的で入院した．

現症：体格栄養中等度．胸部は聴打診にて異常なく，腹部には圧痛なく腫瘤触知せず．肝を1横指触知するも辺縁整であった．主な入院時検査成績を**Table 1**に示したが軽度の肝機能障害が認められた．腹部単純レントゲン（**Fig. 1**）では膵部に一致した石灰化を認め，computed tomography（以下CT）（**Fig. 2**）および超音波検査にて膵石および著明な膵管の拡張を認めたが，明らかな腫瘤の所見は指摘できなかった．腹部血管造影でも特に膵癌を示唆する所見はなかった．

ERCPでは膵頭部で膵管が閉塞され，造影剤のpoolingを認めたが膵管像全体を得ることはできなかった．耐糖能検査では空腹時255mg/dl，120分値586mg/dlと高度の糖尿病型で，1日尿糖量は80gにも及ぶことがあった．なおコントロール後の術前インスリン使用量は1,600Cal糖尿病食で1日30単位であった．

このように画像診断上は慢性膵炎（膵石症）のみで膵癌を疑わせる所見はなかったが血液生化学上は多く

＜1991年5月8日受理＞別刷請求先：浦　一秀
〒852　長崎市坂本町7－1　長崎大学医学部第2外科

Table 1 Preoperative laboratory data. Serum GOT and GPT are slightly elevated. r-GTP is markedly elevated.
Note red blood cell Lewis type is Le (a-, b-).

RBC	453×10⁴ /ml	TP	6.6 g/dl
WBC	8200 /ml	Alb	4.4 g/dl
Hb	16.3 g/dl	T.Bil.	1.2 mg/dl
Ht	48.2 %	D.Bil.	0.6 mg/dl
Pt	14.4×10⁴ /ml	GOT	91 IU/l
St	2 %	GPT	190 IU/l
Seg	41 %	Alp (88-270)	217 IU/l
Ly	43 %	LAP (40-100)	127 IU/l
Mono	12 %	γ-GTP (0-50)	727 IU/l
Eo	2 %	LDH (202-435)	404 IU/l
Ba	0 %	ZTT (4-12)	3.6 K-U
		Serum Amy.	245 IU/l
Blood Type		A, RhD (+)	Le (a-, b-)

Fig. 1 Abdominal plain X-ray. Calculus stones (arrows) coincident with pancreas are obvious.

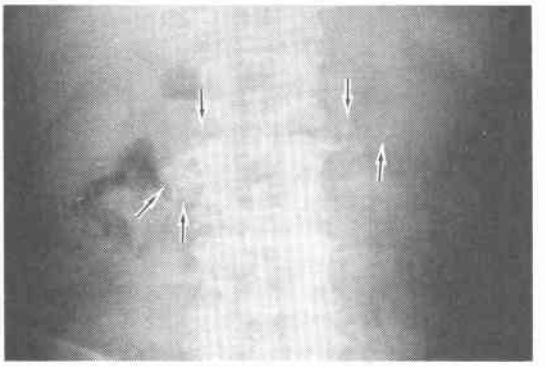

の腫瘍マーカーが陽性であり（**Table 2**），特にLewis（以下Le）（a−，b−）であるのにCA19-9が高値を示したことより膵癌の併存も否定できず，術中細胞診，術中迅速組織診の結果で手術術式を最終決定することとし，手術を行った．

手術所見：膵臓は全体に硬く触れ，特に膵頭部の硬度は増していたが，腫瘤様には触れなかった．なお肝臓には肝硬変，転移性肝腫瘍を思わせる所見は認めなかった．診断のためまず膵体部にて膵管を穿刺し，膵液を吸引して細胞診に提出するとともに造影剤を注入し，術中膵管造影を行った．細胞診は陰性であり，膵管像も慢性膵炎として矛盾せず，特に膵癌を示唆する所見はなかった．

次に主膵管に沿って切開し，膵石を摘出するとともに膵頭部膵管壁と最も硬い膵実質部より生検を行った．術中迅速組織診では2か所とも悪性所見はないとの診断で，この時点で膵癌の併存はないと判断した．慢性膵炎の診断のもとに膵切除は行わず膵管空腸側側吻合術を行い手術を終えた．

Fig. 2 Abdominal CT scan. Markedly dilated main pancreatic duct with calculus stone is seen.

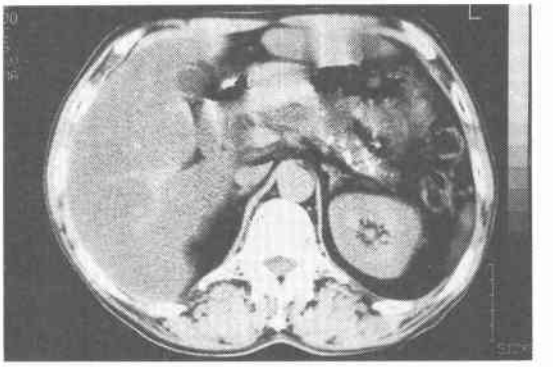

Table 2 Pre-and post-operative serum tumor markers. All the markers except Dupan-2 return to normal level after side-to-side pancreaticojejunostomy.

	Preoperative	Postoperative (1 W)	(8 M)
Elastase-1	539 ng/dl	121 ng/dl	
CA 19-9	81.5 U/ml	4.3 U/ml	0 U/ml
CEA (<4)	5.7 ng/ml	2.0 ng/ml	3.1 ng/ml
Dupan-2 (<150)	4600 U/ml	881 U/ml	
CA-50 (<35)	50 U/ml	10 U/ml	

術後経過は良好で，Dupan-2を除くすべての腫瘍マーカーも正常値に復した（**Table 2**）．術後1年の現在腫瘍マーカーは正常で，膵癌を思わせる徴候なく健在である．また術後は糖尿病も改善の傾向にあり，退院時24単位/日のインスリンを必要としたが現在は更に必要量は減少し，インスリン注射なしでコントロール可能となりつつある．なお術後1年の再検で，この患者の血液型はLe（a+，b−）と変化しており，同時に行った唾液検査でもLe（a+，b−）であった．

考　察

今回測定した腫瘍マーカーのうちエラスターゼⅠは急性膵炎や慢性膵炎の急性増悪期にも血中濃度が上昇することはよく知られている．しかし，そのほかの腫瘍マーカーは比較的腫瘍特異性が高いとされる．中で

もCA19-9は膵癌に陽性率が高く，またこの抗原はLewis a抗原にシアル酸が1個結合したものであることもよく知られている．このためKoprowskiら[1]はLewis遺伝子を欠くLe(a−，b−)型の人ではCA19-9(論文発表時にはGICA)を合成できないであろうと予測した．組織学的にもSchwenkら[5]，Temperoら[6]はLe a抗原，Le b抗原が組織および唾液で陰性のLe(a−，b−)型症例ではCA19-9は組織でも染まらず，また血中濃度も上昇しないと報告している．しかしながら，膵癌をはじめとする多くの癌症例では赤血球での型がLe(a−，b−)でありながらCA19-9が高値を示す症例にはしばしば遭遇する[7][8]．この理由の1つとして癌患者で，Le抗原は陽性でありながら何らかの原因で赤血球が取り込めず，見かけ上Le(a−，b−)型と判定されることがあげられる．Yazawaら[9]も18例のLe(a−，b−)型癌患者中11例で唾液中にはLe抗原が陽性であったと報告している．しかし彼らの症例でも残り8例は唾液中でもLe(a−，b−)型であり，かつ血中CA19-9は高値を示していた．このため，ほかの機序として癌に関連したLe発現機構の変化も考えられ[9]，また癌組織における合成なども予想される．一方良性疾患である慢性膵炎でのCA19-9偽陽性例はLe抗原陽性例であり，Le(a−，b−)型の症例で高値を示したとの報告は見あたらない．これは糖尿病などほかの良性疾患での報告も同様である[10]．

通常慢性膵炎では膵管上皮にのみCA19-9が証明される[11][12]．本症例では術前の赤血球での型はLe(a−，b−)型であり，かつCA19-9が81.5U/mlと中等度ではあるが上昇しているため，当初はなんらかの機序により膵管上皮で合成されたものが，膵管の閉塞で血中へ逸脱したものと考えていた．

われわれは以前に正常コントロール19人で唾液中のCA19-9値を測定したことがある．その平均値は，Le(a+，b−)型22,000U/ml(n=5)，Le(a−，b+)型1,200U/ml(n=12)，Le(a−，b−)型130U/ml(n=2)〔Le(a+，b+)型の例はなし〕であり，量は少ないがLe(a−，b−)型でも唾液中にはCA19-9は分泌されていた．したがって何らかの機序によりLe抗原以外の前駆物質からCA19-9が閉塞・障害された膵管でも合成される可能性はあると考えた．

一方，Stigendalら[13]はアルコール性の肝硬変，慢性膵炎患者では赤血球Le(a−，b−)型の頻度と唾液中Le(a−，b−)型の頻度が一致しないことより，実際はLe抗原陽性でありながら，膵癌をはじめとする他の悪性疾患と同様，何らかの原因で一彼らは脂質代謝異常を想定しているが一赤血球への結合率が低下し，赤血球での判定はLe抗原陰性となる可能性を示唆している．本症例はまさしくこの例にあたり，典型的なアルコール性慢性膵炎であり，術前はLe(a−，b−)型と判定されたが，実際はLe抗原陽性例で，術後のアルコール制限で本来のLe(a+，b−)型に戻ったものと推察された．そして膵管閉塞により障害された膵管上皮で産生され，血中へ逸脱してCA19-9が上昇し，術後は閉塞の解除で陰性化したものと考えた．

そのほかのマーカーのうちCA50はCA19-9と構造も似ており，抗CA19-9と抗CA50は近似した抗原部を認識していると考えられている[3][14]．このためCA19-9陽性例では通常上昇し，かつCA19-9陰性となるLe(a−，b−)型症例でも陽性を示す点に意義がある．しかし本症例のごとくCA19-9偽陽性例ではあまり診断に寄与しなかった．

Dupan-2は膵管上皮細胞で合成されしたがって膵管の閉塞でも上昇する．慢性膵炎や，乳頭炎による閉塞性黄疸や糖尿病でも高値を示すとされる[3]．本症例では閉塞解除によりかなり低下したがいまだに正常値に戻らないのは主膵管以外の末梢の膵管での閉塞があるためと考えられる．

なお，本症例のごとく膵管の著明な拡張により糖尿病が急激に進行し，減圧術後に糖尿病に改善傾向がみられることより，減圧術は疼痛対策以外にも有効性を示すものと考えている．また本症例の経験より，高度の膵管閉塞を伴う症例では腫瘍マーカーは，診断的意義は少ないように思われた．しかし，われわれは膵石を伴う微小膵癌の経験もあり，本症例に対しては今後も慎重な経過観察が必要と考え，厳重な経過観察を行っている．

文　献

1) Kuprowski H, Brockhaus M, Blaszczyk M et al: Lewis blood-type may affect the incidence of gastrointestinal cancer. Lancet 8285: 1332—1333, 1982
2) 有吉　寛：Monoclonal抗体法による分析．2. CA19-9．漆崎一郎，服部　信編．腫瘍マーカー．医学書院，東京，1985, p146—151
3) 小口寿夫，川茂　幸，平林秀光ほか：膵癌における各種腫瘍マーカーの臨床的有用性—単独および組み合わせによる成績の比較検討—．膵臓　1: 51—58, 1986
4) 大倉久直，田尻久雄，尾崎秀雄ほか：膵・胆道系の癌．臨と病理　8: 272—279, 1990

5) Schwenk J, Makovitzky J: Tissue expression of the cancer—Associated antigens CA19-9 and CA-50 in chronic pancreatitis and pancreatic carcinoma. Int J Pancreatol 5: 85—98, 1989
6) Tempero MA, Uchida E, Takasaki H et al: Relationship of carbohydrate antigens 19-9 and lewis antigens in pancreatic cancer. Cancer Res 47: 5501—5503, 1987
7) 加納 誠, 鈴木 丹, 金田春雄ほか：アルコール性慢性膵炎および消化器癌症例における血液と唾液中ルイス抗原の検討. 日消病会誌 83: 124, 1986
8) 藤村敏雄, 竹内 正：血中における糖鎖抗原CA19-9とLewis抗原の関連性. 日消病会誌 82: 1977, 1985
9) Yazawa S, Asao T, Izawa H et al: The presence of CA19-9 in serum and saliva from Leis blood-group negative cancer patient. Jpn J Cancer Res 79: 538—543, 1988
10) 竹村喜弘, 荻野和律, 板橋秀雄ほか：糖尿病患者における血清CA19-9, CA50の高値とLewis血液型の関連. 糖尿病 33: 241—243, 1990
11) Ichihara T, Nagura H, Nakao A et al: Immunohistochemical localization of CA19-9 and CEA in pancreatic carcinoma and associated diseases. Cancer 61: 324—333, 1988
12) 原田英二：腫瘍マーカ（α_1-antitrypsin, carcinoembryonic antigen, CA19-9）に関する研究. 膵臓 4: 470—480, 1989
13) Stigendal E, Olsson R, Rydberg L, et al: Blood group Lewis phenotype on erythrocytes and in saliva in alcoholic pancreatitis and chronic liver disease. J Clin Pathol 37: 778—782, 1984.
14) Masson P, Palsson B, Andren-Sandberg A: Cancer-associated tumor markers CA19-9 and CA-50 in patients with pancreatic cancer with special reference to the Lewis blood cell status. Br J Cancer 62: 118—121, 1990

A Case Report of the Chronic Pancreatitis Normalization of Various Tumor Maker after Pancreaticojejunostomy

Kazuhide Ura, Satoshi Tamaki, Toshiaki Shiogama, Teiji Matsumoto, Toshifumi Eto, Tohru Segawa, Koichi Motojima, Tsukasa Tsunoda and Ryoichi Tsuchiya*
Second Department of Surgery, Nagasaki University School of Medicine
*Shimane Medical College

A 52-year-old man was admitted to our department because of chronic alcoholic pancreatitis. His main pancreatic duct was markedly dilated, and many pancreatic stones were detected by CT scanning. Other imaging examinations showed no evidence of pancreatic cancer. However, serological tests revealed that tumor markers, CA19-1, Dupan-2, Elastase-I were elevated, in spite of his Lewis blood type being Le (a−, b−). After side-to-side pancreaticojejunostomy, all the tumor markers except Dupan-2 returned to the normal level. In cases of malignant disease, serum CA19-9 can be elevated even if the red blood cell type is Le (a−, b−). However, there has been no such report on benign diseease.

Reprint requests: Kazuhide Ura The Second Department of Surgery, Nagasaki University School of Medicine
7-1 Sakamoto-machi, Nagasaki, 852 JAPAN