日消外会誌　24（11）：2796～2799，1991年

卵巣嚢腫と術前診断された腸間膜嚢腫の1例

奈良県立医科大学第1外科学教室
大橋　一夫　　藤井　久男　　山本　克彦　　佐道　三郎
仲川　昌之　　渡邉　　巌　　安田　慎治　　中野　博重

腸間膜嚢腫はまれで興味深い疾患の1つとされている．本症には特徴的な症状がなく，無症状のものから，腸閉塞や腹膜炎などの合併症のために開腹されてはじめて発見されるものまでさまざまである．今回われわれは，術前に卵巣嚢腫と診断し，開腹時に回腸腸間膜嚢腫と判明した症例を経験したので報告するとともに，最近5年間の報告62例を集計し検討を加えた．症例は15歳の女性で，上腹部痛を主訴に来院．超音波検査にて子宮の右側に接する直径5cm 3個の嚢腫状病変が指摘され卵巣嚢腫と診断した．開腹術にて回腸腸間膜に存在する嚢腫と判明し，腸管を含め嚢腫摘出術を施行した．術後経過は順調であり，再発は認められていない．また集計の結果，術前診断率は35％で，以前の集計よりやや向上していた．特に超音波およびcomputed tomography両検査が施行された症例では術前診断率は62％と高率であり，両検査の併用が術前診断に有用であると考えられた．

Key words：mesenteric cyst，ovarian cyst

はじめに

腸間膜嚢腫は，腹部腫瘤の中でも比較的まれな疾患の1つであり，組織学的にはリンパ管嚢腫が多くを占める[4)6)]．本症には特有の症状はなく，無症状のものから，腸閉塞などの合併症のために開腹されてはじめて発見されるものまでさまざまである[1)~7)]．そのため，近年の画像診断技術の発展にもかかわらず，術前診断のつく症例が少ない疾患とされている[1)]．今回われわれは，卵巣嚢腫の術前診断にて開腹した腸間膜嚢腫の1例を経験したので報告するとともに，最近5年間の文献的報告例を集計し検討を加えた．

症　例

症例：15歳，女性．

主訴：上腹部痛．

家族歴：特記すべきことなし．

既往歴：5歳時，自家中毒症にて通院加療．

現病歴：昭和60年ころよりしばしば上腹部痛が出現しそのつど胃炎と診断され，薬物治療にて軽快していた．平成2年6月20日より上腹部痛が出現し，近医にて上部消化管透視を受けたが異常を指摘されず，超音波検査にて下腹部に異常を指摘された．卵巣嚢腫の疑いのもと，平成2年9月5日，当院産婦人科に入院した．

入院時現症：身長152cm，体重46kg，栄養状態良好．脈拍68/min，血圧118/70mmHg，眼瞼，眼球結膜には貧血，黄疸なし．腹部は平坦，軟で圧痛を認めず．腸雑音は正常．内診にてダクラス窩に辺縁の平滑な，嚢胞を思わせる軟らかい腫瘤抵抗を触知した．

入院時検査成績：一般血液検査，生化学検査，尿検査ともに異常を認めず．血中の腫瘍マーカー，各種性ホルモンも正常値であった．同時に行った腹部単純X線写真でも異常を認めなかった．

超音波検査所見：骨盤腔内に子宮の右側に接するように，直径約5cmの典型的なcystic patternを示す腫瘤が3個認められた（**Fig. 1**）．

以上より，卵巣嚢腫と診断され平成2年9月11日開腹術が施行された．

手術所見：下腹部正中横切開にて開腹した．回腸末端より約40cm口側の回腸腸間膜に，直径5cm大の淡赤色で表面平滑な嚢腫が3個認められた（**Fig. 2**）．嚢腫周囲の腸間膜は著変なく，リンパ節の腫大も認められなかった．腸間膜嚢腫と診断し，回腸を圧迫していたため，腸管を含め嚢腫を摘出した．なお，卵巣には異常を認めなかった．

摘出標本：回腸粘膜に異常はなく，嚢腫との間に交通を認めなかった（**Fig. 3**）．嚢腫内容は淡黄色透明な漿液性の液体であった．短軸方向の割面では，嚢腫壁は薄く，平滑であった（**Fig. 4**）．

＜1991年7月3日受理＞別刷請求先：大橋　一夫
〒634　橿原市四条町840　奈良県立医科大学第1外科

Fig. 1 Longitudinal ultrasonogram of the midline in the lower abdomen demonstrates cystic patterns.

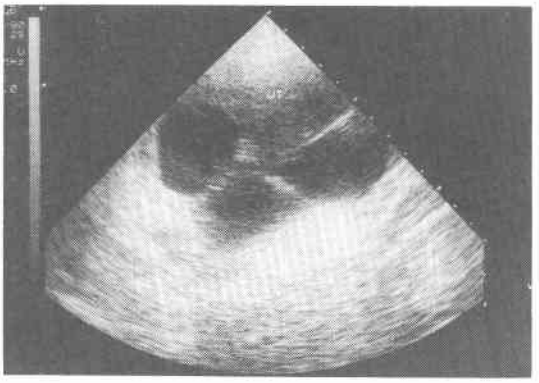

Fig. 2 The multiloculated cyst in the mesentery of the ileum at laparotomy.

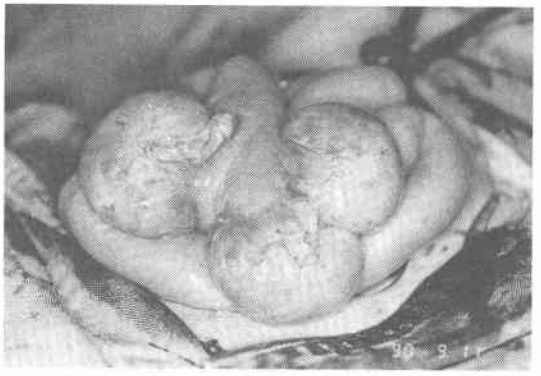

Fig. 3 The excised specimen consisted of a multilocular, thin wall cyst and the ileum.

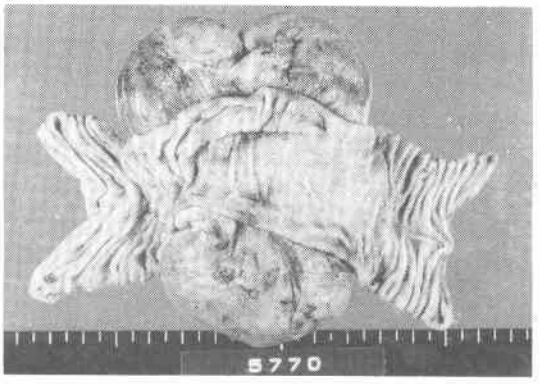

病理組織学的検査：腸管に接する腸間膜内のリンパ管の拡張が見られ，間質は主として脂肪組織が占めている．さらに嚢腫内液はエオジン好性でPAS染色陰性でありリンパ液と考えられ，病理組織学的にcystic lymphangiomaと診断した（**Fig. 5**）．

Fig. 4 Cut surface of the mesenteric cyst.

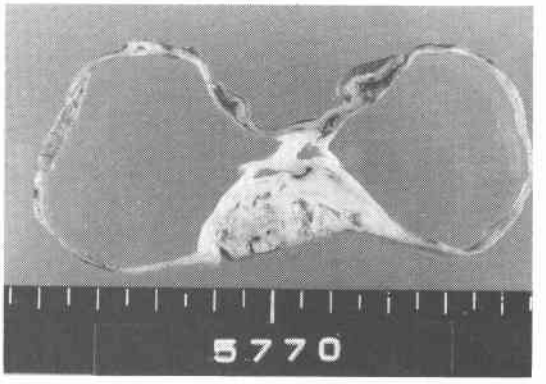

Fig. 5 Histological picture of a section of the cyst which shows many dilated lymphatic vessels demonstrates a cystic lymphangioma with small foci of lymphoid tissue (Hematoxylin-Eosine stain : magnification, ×100).

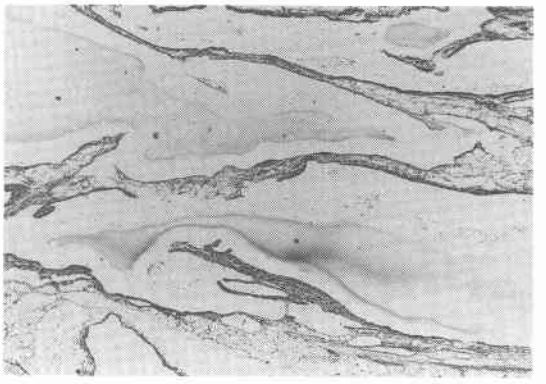

術後経過：術後は合併症なく経過し，8か月を経た現在，元気に通学中である．

考　察

腸間膜嚢腫は1507年Benevieneiにより初めて報告され[1]それ以後欧米では，700例を越える報告がなされている[14]．本邦では1893年の伊藤ら[15]の報告以来，われわれの調べえたかぎりでは437例に達する．今回は黒岩ら[2]の集計後，1986年から1990年の5年間に文献的に報告された61例に自験例を加え，62例につき検討を行った．

年齢および性別：最年少は2か月の男児，最年長は

Fig. 6 Age and sex distribution of mesenteric cysts.

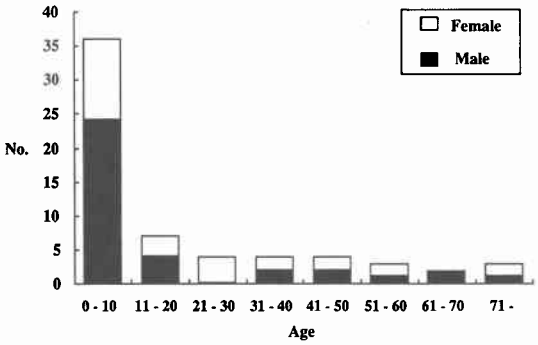

Table 1 Pre-operative diagnosis of mesenteric cysts.

	Kurojwa[2]		Ohashi	
Mesenteric cyst	73	(30.2)	19	(35.1)
Abdominal cyst			13	(24.1)
Abdominal tumor	48	(19.8)	3	(5.6)
Mesenteric tumor			2	(3.7)
Acute appendicitis	12	(5.0)	5	(9.3)
Ileus	47	(19.4)	4	(7.4)
Acute abdomen	13	(5.4)	3	(5.6)
Ovarian cyst	*		2	(3.7)
Invagination	3	(1.2)	0	(0)
Others	18	(7.8)	1	(1.9)
Unknown	28	(11.6)	2	(3.7)
Total	242		54	

* containing in "Others".
Numbers in parentheses are percentages.

86歳の女性であり，平均は20.5歳であった．本症は10歳以下の男児に多く発見されるといわれており[2)6)]，今回集計62例中10歳以下は36例（58%）であり，その割合は増加している（**Fig. 6**）．男女比は1.41：1でやや男性に多く，特に10歳以下では，男性が36例中24例（67%）と圧倒的に多かった．10歳以上では，性差はないようである．

病悩期間：既往に腹痛，嘔吐を認めるものが54例中12例（22%）であった．また，成人では胃炎，小児では自家中毒症，周期性嘔吐症あるいは心身症などの診断のもとに1か月以上経過観察されていた症例が8例（15%）にみられた．後述するが，本症の主症状は腹痛であり，そのため容易に胃炎や自家中毒症と診断され，長期経過観察されている可能性が考えられる．

臨床症状：本症は腹痛を呈することが多いといわれている[2)6)]．記載の明らかな56例中，腹痛が30例（54%）と最も多く，次いで腹部膨満が14例（25%）で両者を合わせると約80%を占める．合併症としては，嚢腫が腸管を部分的あるいは完全に閉塞することにより起こる腸閉塞症を起こすことが多いといわれている[6)]．また嚢腫内に感染を伴ったり，嚢腫壁が破れ腹膜炎を起こした症例も報告されている[7)8)]．集計例中，腸閉塞症などの急性腹症を呈したものは，16例（29%）にみられた．

術前診断：本症は合併症により発見されることが多く，その合併症による症状は多彩であるため，術前診断は非常に困難で[2)]，本症例のように卵巣嚢腫あるいは，膵嚢胞と術前診断され開腹される症例[12)13)]や，急性腹症としての急性虫垂炎，腸閉塞症，腹膜炎の診断で開腹された症例も多い[2)9)]．このような誤診例のなかでは，急性虫垂炎と術前診断される症例が最も多く5例でそのうち小児が4例であった．本症の術前正診率は黒岩ら[2)]の集計では30%であり，今回の集計ではやや向上がみられ35%で，単に腹腔内の嚢腫と診断されたものも含めると59%であった（**Table 1**）．この診断率の向上は，超音波および computed tomography（CT）検査の普及と画像解像度の向上によると考えられる．腸間膜嚢腫の超音波所見は cystic pattern が特徴とされ，CT 検査では内部に low density を有する比較的境界明瞭な腫瘤病変が特徴とされている[2)10)]，集計例中，超音波および CT 検査とも施行された26例のうち，正確に腸間膜嚢腫と術前診断されたのは16例（62%）で，腹腔内嚢腫と診断されたものも含めると21例（81%）になる．これからも，両検査の併用が術前診断に非常に有用であると考えられる．

発生部位：小腸間膜，特に空腸間膜に好発するとされている[1)~5)]．集計中記載の明らかな55例では38例（69%）が小腸間膜に，17例（31%）が結腸間膜に発生していた．小腸間膜では空腸が52%，回腸が48%であり，結腸間膜では横行結腸が63%，S 状結腸が25%の順であった．

治療および手術術式：治療に関しては種々の合併症を伴い，しかも急性に発症することが多いことや，まれに悪性病変の報告がみられることを考えると，早期の外科的切除を行うことが望ましい．手術術式の原則は嚢腫の完全摘出である．しかし嚢腫の摘出により，腸管の血行障害を来たす場合には，腸管の合併切除が必要である．今回集計例中51%が嚢腫のみの摘出術，46%が腸合併切除術を施行されている．また開腹し嚢腫に穿刺ドレナージと20%糖液の注入を行い治癒に至った報告例もみられた[9)]．今後，術前診断が正確につけば超音波ガイド下に穿刺ドレナージを行うなど，開

腹せずに治癒に至る可能性もあると考えられる.

病理診断：記載の明らかな40例中32例（80%）がリンパ管腫であり，乳糜嚢腫は6例，出血性嚢腫5例，貯留嚢腫2例，その他2例であった．悪性例については，今回の集計中には認められなかったが，以前には，横行結腸間膜に発生した嚢腫状のleiomyosarcomaの成人例の報告[4]や，嚢腫壁よりpapillary cyst adenocarcinomaが発生した報告例[5]がみられる．また多房性の腸間膜嚢腫が多く，記載の明らかな39例中，多房性のものが32例（82%）であり，単房性が7例（18%）であった．

予後：本症の予後は一般に，非常に良好であり，今回の集計例には再発例や死亡報告例は認められない．しかし，多発性の小腸穿孔を伴った新生児例[10]や嚢腫により広範な小腸捻転を起こした乳児例[11]の死亡報告がある．すなわち，新生児や乳児において，重篤な合併症のある場合は予後不良になりうることを知っておく必要がある．

文　献

1) Warfield JO Jr: A study of mesenteric cysts. Ann Surg 96：329—339, 1932
2) 黒岩　実, 松山四郎, 鈴木則夫ほか：術前診断し得た腸間膜嚢腫の2例—本邦報告例の集計と超音波検査の有用性について．日小児外会誌　24：1122—1131, 1988
3) Caropresso PR: Mesenteric cysts. Arch Surg 108：242—246, 1974
4) Hardin WJ, Hardy JD: Mesentric cysts. Am J Surg 199：640—645, 1970
5) Tykka H, Koivuniemi A: Carcinoma arising in a mesenteric cyst. Am j Surg 129：709—711, 1975
6) Mollitte DL, Ballantine TVN, Grosfeld JL, et al: Mesenteric cysts in infancy and childhood. Surg Gynecol Obstet 147：182—184, 1978
7) 内藤真一, 新田幸寿, 若佐　理ほか：急性腹症として発症した感染性腸間膜嚢腫の1治験例．小児外科　22：921—924, 1990
8) Kovalivker M, Motovic A: Obstruction and gangrane of bowel with perforation due to a mesenteric cyst in a newborn. J Pediat Surg 22：377—378, 1987
9) 上原力也, 川畑　勉, 山内和雄ほか：急性腹症を呈した巨大腸間膜リンパ管嚢腫の1例．国療沖縄医誌　10：61—64, 1988
10) 西田　進, 猪野　満, 大黒　博ほか：小児腸管膜嚢腫．自験例2例と本邦における最近10年間の統計的観察．外科診療　15：455—461, 1973
11) 岩川真由美, 高橋英世, 大沼直躬ほか：腸間膜乳び腫の3例．日小児外会誌　19：729—734, 1983
12) 塩谷雅英, 高井一郎, 小笹　宏ほか：卵巣嚢腫と鑑別が困難であった腸間膜嚢腫の1例．産婦の進歩　40：733—735, 1988
13) 小松　誠, 岩浅武彦, 久米田茂喜ほか：術前診断が困難であった腸間膜偽性乳び嚢胞の1例．臨外　43：111—114, 1988
14) Walker AR, Putamen TC: Omental, mesenteric, and retroperitoneal cysts: A clinical study of 33 new cases. Ann Surg 178：13—19, 1973
15) 伊藤準三，木内三五：腸間膜腫瘍ニ就テ．東京医　8：1003—1013, 1895

A Case of Mesenteric Cyst Diagnosed as an Ovarian Cyst

Kazuo Ohashi, Hisao Fujii, Katsuhiko Yamamoto, Saburo Sado, Masayuki Nakagawa, Iwao Watanabe, Sinji Yasuda and Hiroshige Nakano
First Department of Surgery, Nara Medical University

Mesenteric cysts are uncommon enough to excite surgical interest in view of their diverse presentation and lack of a definitive diagnostic test. It is occasionally diagnosed when laparotomy is performed because of its complications such as intestinal obstruction and peritonitis. A case of mesenteric cyst pre-operatively diagnosed as an ovarian cyst is reported. A 16-year-old woman visited our hospital because of an upper abdominal pain and was diagnosed as an ovarian cyst by ultrasonography. Laparotomy revealed a mesenteric cyst of the ileum. The cyst was resected with segment of ileum and post-operative period was uneventful. A review was carried out of mesenteric cysts reported in the past five years in Japan. Correct preoperative diagnosis was made in 35% of the cases, a slight improvement over a previous review. When both ultrasound examination (US) and computed tomography (CT) were performed, the ratio moved up to 62%. Therefore we conclude that the combination of US and CT is an effective method for diagnosing mesenteric cysts.

Reprint requests: Kazuo Ohashi First Department of Surgery, Nara Medical University
480 Shijo-cho, Kashihara, 634 JAPAN