日消外会誌　24（12）：3022～3026，1991年

十二指腸との内瘻を伴った虫垂子宮内膜症の1例

神戸労災病院外科，同　消化器内科*

西田　禎宏　　裏川　公章　　中本　光春　　川口　勝徳
佐古　辰夫　　神垣　　隆　　原之村　博　　中江　史朗
西尾　幸男　　五百蔵昭夫　　植松　　清　　岩越　一彦*

神戸大学医学部第1病理

今　井　幸　弘

本邦における虫垂子宮内膜症の報告は非常に少なく，また虫垂の特発性十二指腸瘻もまれである．今回われわれは十二指腸との内瘻を伴った虫垂子宮内膜症の1例を経験したので報告する．症例は68歳．上行結腸癌にて当科入院となった．画像診断より虫垂十二指腸瘻，右卵巣嚢腫，上行結腸癌の術前診断を得，手術が施行された．虫垂は上行結腸の腸間膜側を上行し，屈曲して十二指腸の third portion 右下方で比較的強く線維性に癒着し，内瘻を形成していた．手術は癒着を剝離し十二指腸の瘻孔部を直接縫合閉鎖した．病理組織学的には虫垂の粘膜下層に腺腔構造を認め，内腔側に繊毛がみられたが，間質成分や出血巣は認めなかった．本例は無症状に経過し，閉経後に他疾患術後の病理学的検索にて偶然判明した，右卵巣に同病変を伴う虫垂子宮内膜症であったが，本症は骨盤内臓器にも併存することが多いため術前・術中の診断，検索に留意し，適切な手術が行われなければならないと思われた．

Key words: endometriosis of appendix, appendicoduodenal fistula

はじめに

子宮内膜症は腸管に発生することは比較的まれであり，虫垂に生じる例はさらにその頻度が低く，術前の鑑別診断は困難である[1)2)]．今回われわれは上行結腸癌，虫垂十二指腸瘻で手術を施行し，術後病理学的に診断された虫垂子宮内膜症の1例を経験したので報告する．

症　例

患者：68歳，女性．

主訴：特記すべきものなし．

既往歴：56歳，高血圧．60歳，右腎サンゴ状結石．閉経は42歳であった．

家族歴：特記すべきものなし．

現病歴：1981年右腎サンゴ状結石にて腎摘出を目的に手術を施行されたが，癒着が強く摘出不能であった．1990年3月ころより右側腹部痛の増強，発熱を認め，某泌尿器科へ入院し，右腎周囲膿瘍の診断にて drainage 術を施行された．入院後の消化管精査にて上行結腸癌（moderately differentiated adenocarcinoma）を指摘され，当科紹介となった．

入院時現症：全身状態は良好で，眼瞼結膜に貧血・黄疸を認めなかった．腹部は平坦・軟で圧痛なく，腫瘤は触知しなかった．

血液検査所見：Platelet（$62.3\times10^4/mm^3$），LDH（448Iu/l），s-amylase（268Iu/l）の上昇がみられたが，tumor marker は carcinoembryonic antigen（以下CEA）4.0ng/ml，carbohydrate antigen 19-9（以下CA19-9）39U/ml と正常域を示した．また他の臨床検査においても異常所見はなかった．

画像検査所見：

上部消化管造影：十二指腸 third portion の右下方にバリウムの流出がみられ，十二指腸瘻の存在を認めた．内瘻の対象は屈曲した管状臓器で，虫垂を疑った（**Fig. 1**）．

注腸造影：逆行性に注入されたバリウムは回盲部を満たし，虫垂内への流入がみられた．これと **Fig. 1** で示された管腔臓器との交通を認め，十二指腸瘻の対象臓器が虫垂であることが判明した（**Fig. 2**）．

下腹部 computed tomography（以下CT）：膀胱右

＜1991年9月4日受理＞別刷請求先：西田　禎宏
〒653　神戸市長田区御屋敷通3－1－34　サンタウンアコルデ603

Fig. 1 Upper gastrointestinal examination. Barium flow into flexed lumen organ, which was suspicious of appendix, was shown at the right lower site of the thired portion of duodenum. We recognized the duodenal fistula.

前方に周囲を capsule 状の high density 部で囲まれた cystic lesion を認め，右卵巣嚢腫を疑った（**Fig. 3**）.

以上より上行結腸癌と右卵巣嚢腫，虫垂十二指腸瘻の術前診断のもと，5月24日右半結腸切除術（R3, relative curative operation），右卵巣嚢腫摘出術，虫垂十二指腸瘻閉鎖術を施行した.

手術所見：全体にやや腫脹し軽度の壁肥厚を示した虫垂は，上行結腸の腸間膜側に沿って上行し横行結腸前面を乗り越えて，その屈曲した体部下方において十二指腸の third portion 右下方と比較的強い線維性癒着を生じ，内瘻を形成していた．虫垂の長さは約15cmで，底部先端より約3cm の部位で pin point 大の瘻孔を形成していた．また右卵巣は手拳大で嚢胞状であり，チョコレート様液を入れていた．なお上行結腸癌は大腸癌取扱い規約[3]によれば，type 2, 2.1×2.0cm, ss, n_3（+），P_0，H_0，M（−），stage IV であった.

虫垂の病理組織学的所見：虫垂体部の瘻孔部中枢側近傍において，漿膜下組織に拡張した腺腔構造を認め，これは非薄化した一層の円柱上皮より成り，一部では内腔側に絨毛を有していた．しかし周囲には間質成分

Fig. 2 Barium enema study. Barium was fullfilled in ileo-cecal region and flew into appendix, which was in connection with the lumen organ shown in Fig. 1.

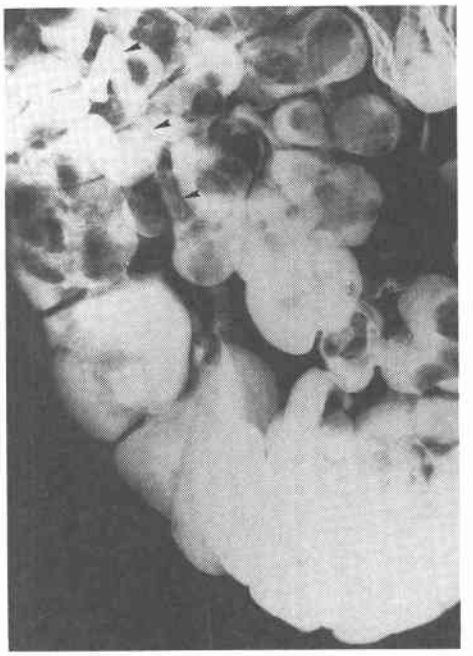

Fig. 3 Lower abdominal CT. On the right frontal side of urinary bladder a cystic mass lesion with capsule-like high density was shown. We suspected the right ovarian cyst.

や炎症細胞の浸潤は認めなかった．また粘膜には異常を認めないが，粘膜下層は線維性に肥厚していた（**Fig. 4, 5**）.

以上より病理組織学的に虫垂子宮内膜症と診断された．なお右卵巣も子宮内膜症であった.

考　察

子宮内膜症は異所性に増殖する良性非腫瘍性疾患で，一般に子宮・卵管などの内性子宮内膜症と卵巣・

Fig. 4 Pathological findings (Hematoxylin Eosin staining, ×23). The dilated glandular structure was only seen in the subserosal layer in the body of the appendix, but stromal component and infiltration of inflammatory cells were not seen around. The submucosal layer was fibrously thickened, and lymph follicles were decreased.

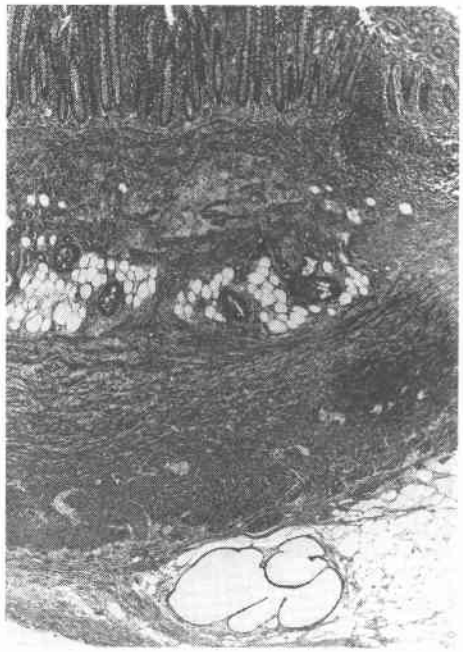

Fig. 5 Pathological findings (Hematoxylin Eosin staining, ×460). The glandular structure consisted of a layer of thinner columnar epithelial cells, partially of which had cilia inside the lumen. Hemosiderin was not found.

腸管・膀胱などの外性子宮内膜症に分けられる．後者のうち腸管子宮内膜症は，子宮内膜症全体の12～37%[4]といわれ，なかでも直腸(特に前壁)・S状結腸に最も多く73～95%を占め[2)5)6)]，その他回腸，盲腸，虫垂などにも認められる．虫垂子宮内膜症は腸管子宮内膜症の3～5%とされ[5)6)]，欧米ではShmuelら[7)]の報告にみられるように比較的多く認められるが，本邦ではまれで，われわれの検索しえたかぎりでは，これまで5例の報告[8)9)]をみるのみである．

好発年齢は，腸管子宮内膜症では30～40歳代の性成熟期婦人に多く，発症平均年齢は37.7～39.0歳と報告されている[5)10)]が，50歳代[11)]や70歳代[12)]の報告もみられ，閉経後にも症状をあらわすことがある[13)]．本邦での虫垂報告例も26歳から44歳と性成熟期婦人にみられているが，自験例では閉経後に偶然発見された．Castlemanら[11)]は閉経後にもみられる理由としてestrogenの投与や卵巣のestrogen産生腫瘍をあげているが，多くの場合原因は不明であるとしている．

腸管子宮内膜症の症状として，大原ら[14)]は腹痛(60%)，下血(40%)，下痢(20%)などを挙げている．一般に症状発現時期について月経周期との関連が強調されているが，丸山ら[15)]は月経周期に従って症状が増悪と軽快を繰り返す症例は半数に過ぎないと報告しており，またはじめは月経周期に一致していた症状が月経と無関係に持続する場合もある．さらに病変部の瘢痕性線維化による症状は必ずしも月経周期と相関する必要はなく，症状の発現と月経周期との間に関連がないからといって腸管子宮内膜症を否定することはできない[10)14)]．また壁浸潤との関係から，浸潤が漿膜までであれば無症状であることがほとんどである[16)]と報告されている．

虫垂子宮内膜症では無症状のことがほとんどであり，本例のごとく開腹時に偶然発見されることが多い．本邦の5例では全例腹痛がみられているが，虫垂炎類似の症状を呈するものがあり[8)9)]，これは子宮内膜組織より新鮮出血のあったとき[17)]や虫垂口が閉塞されたとき[18)]に発現するとされる．このような有症状のものは術前の鑑別診断に難渋し，これまで急性虫垂炎と誤診されてきた[19)]と報告されており，確定診断は手術時の凍結切片標本または摘出標本の病理検査でなされることが多い[10)16)]．

虫垂子宮内膜症の治療は，虫垂のみに病変が限局している場合には手術療法がよい適応となるが，本症は自験例にみられたように他臓器との合併が多く[20)]，骨

盤内子宮内膜症の検索に留意することが必要で，場合によっては術後ホルモン療法が補助療法として用いられる．開腹手術時に注意すべきは，癒着が強度で癌との鑑別が困難なことがあり，術中診断を応用して誤診や過大侵襲とならないようにしなければならない．また iatrogenic な implantation も有りえる[21]ことから，2次的な病変を生み出さないよう手術操作には慎重を期する必要がある．

虫垂子宮内膜症の病理組織学的特徴として，一般に病巣は虫垂の先端部または体部にみられ，根部には認められないとされる[22]が，自験例では体部下方に認められ，その漿膜下層に限局していた．壁浸潤の程度は，欧米ではほとんどが漿膜・筋層にとどまり粘膜に及ぶものはわずか3.3%に過ぎないと報告されている[13]．自験例の病理組織像では漿膜下層に腺腔構造は認められるが，間質成分や炎症細胞の浸潤がみられず，また出血巣や hemosiderin も認めなかった．しかし粘膜下層の線維性肥厚がみられ，十二指腸との内瘻部周辺での癒着が強度であったことから，以前虫垂に何らかの炎症が存在し，虫垂子宮内膜症により十二指腸との癒着が生じて内瘻を形成したことが推察された．

次に，消化管瘻はその原因から特発性，外傷性，手術性に分けられるが，特発性十二指腸瘻は非常にまれである[2)3)]．特発性十二指腸瘻の原因としては結石，炎症，潰瘍，悪性腫瘍などさまざまであり，対象臓器も多様であるが，その主なものは胆道と消化管である．

十二指腸瘻に特有の症状はないとされ，対象臓器によって異なってくる．診断は画像診断によらねばならないが，腹部単純撮影，消化管造影，percutaneous transhepatic cholangiography（以下 PTC），endoscopic retrograde cholangiography（以下 ERC）などにより術前の診断率は高くなっており[24]，自験例においても消化管造影において明瞭に映し出された．

治療は外科手術が適応となり，原疾患の治療と瘻孔切除術および瘻孔開口部の縫合閉鎖が行われる．自験例では虫垂との癒着を剝離して十二指腸瘻孔部を直接縫合した．

自験例のごとく虫垂が十二指腸と内瘻を形成することは非常にまれであると思われるが，虫垂の elongation，変位および主に漿膜側で増殖し癒着を生じやすい子宮内膜症の存在が重なって生じたものと考えられた．

文　献

1) 高邑昌輔：子宮内膜症の臨床的観察．産婦の世界 11：183—189，1959
2) 豊島　宏，板東隆文，渡辺　昇ほか：腸管子宮内膜症について—自験5症例と本邦報告例の検討—．日本大腸肛門病会誌　34：1—9，1981
3) 大腸癌研究会編：臨床・病理大腸癌取扱い規約．改訂第4版．金原出版，東京，1985
4) 跡部安則，三隅厚信，松田正和ほか：大腸子宮内膜症の1例．消外　7：497—501，1984
5) 康　権三，勝見正治，竹井信夫ほか：腸管子宮内膜症の2例．日本大腸肛門病会誌　38：386—390，1985
6) Macafee CHG, Greer HLH: Intestinal endometriosis. J Obstet Gynecol Br Comm 67：539—555，1960
7) Shmuel J, Shtamler B, Suprun H: External endometriosis of the vermiform appendix with symptoms of acute appendicitis. Int J Gynecol Obstet 8：38—41，1970
8) 奈良井省吾，大塚為和，近藤公男：虫垂子宮内膜症の1例．日臨外医会誌　48：2051—2055，1987
9) 藤澤秀樹，千見寺徹，水谷正彦ほか：急性虫垂炎様症状を呈した虫垂子宮内膜症の1例．日消外会誌 23：1928—1931，1990
10) 岡田隆雄，丸山雄一，高橋　孝：腸管の endometriosis，その診断的アプローチ．外科　46：682—689，1984
11) Castleman B, McNeely BU: Case records of the Massachusetts General Hospital. N Engl J Med 281：952—956，1969
12) Ranny B: Endometriosis III. Complete operations. Am j Obstet Gynecol 109：1137—1145，1971
13) Panganiban W, Cornog JL: Endometriosis of the intestines and vermiform appendix. Dis Colon Rectum 15：253—260，1972
14) 大原　毅，酒井　滋：腸管エンドメトリオーシス．臨と研　63：3653—3659，1986
15) 丸山規雄，成高義彦，細川俊彦ほか：腸閉塞をきたしたS状結腸子宮内膜症の1例．日本大腸肛門病会誌　42：420—424，1989
16) Pillay SP, Hardie IR: Intestinal complications of endometriosis. Br J Surg 67：677—679，1980
17) Langman J, Rowland R, Vernon-Roberts B: Endometriosis of the appendix. Br J Surg 68：121—124，1981
18) Thiel CW: Endometriosis of the appendix and cecum associated with acute appendicitis. Minn Med 69：20—21，1986
19) Beresky RE, Weiser H, Carroll C: Endometriosis of the vermiform appendix. Milit

Med 152：366—367, 1987
20) Ardies Ph, Vanwambeke K, Hanssens M et al：Enodmetriosis of the cecum and appendix：Two case reports. Gastrointest Radiol 15：263—264, 1990
21) 山田紀彦, 北村　修, 田村勝洋ほか：直腸S状結腸エンドメトリオージス癌化の1治験例—世界報告5例の検討—. 日外会誌　82：284—291, 1981
22) Duinslaeger M, Goovaerts G, De Waele B et al：Endometriosis of the appendix. Acta Chir Berg 85：219—221, 1985
23) 寺島信也, 木暮道彦, 矢内康一ほか：特発性十二指腸瘻症例の検討. 日臨外医会誌　51：1181—1185, 1990
24) 城所　仂, 和賀井和栄, 渡部　脩ほか：特発性内胆汁瘻の診断と治療. 消外　4：991—998, 1981

A Case Report of Endometriosis of the Appendix with Appendicoduodenal Fistula

Yoshihiro Nishida, Tomoaki Urakawa, Mitsuharu Nakamoto, Katsunori Kawaguchi, Tatsuo Sako, Takashi Kamigaki, Hiroshi Haranomura, Shirou Nakae, Sachio Nishio, Akio Ioroi, Kiyoshi Uematsu and Yukihiro Imai*
Department of Surgery, Kobe Rosai Hospital of the Labor Welfare Corporation
*First Department of Pathology, Kobe University School of Medicine

Endometriosis of the appendix has rarely been reported in Japan, as has spontaneous appendicoduodenal fistula. This is a case report of endometriosis of the appendix accompanied by a fistula of the duodenum. The patient, aged 68 years, was admitted to our department mainly for cancer of the ascending colon. From photographic examination we preoperatively diagnosed appendicoduodenal fistula, right ovarian cyst, and ascending colon cancer, and performed an operation. The appendix, rising along the mesenteric side of the ascending colon, flexed and fibrously adhered to the right lower part of the third portion of the duodenum, making a fistula. We detached the adhesion and closed the fistula by direct suturing. Pathohistologicaly we found a glandular structure in the subserosal layer of the appendix and the cilia at the inner side of it, but no interstitial component or bleeding focus. Our case was asymptomatic and endometriosis of the appendix, which was accompanied by right ovarian endometriosis, was accidentally detected by postoperative pathological study. Endometriosis of the appendix is likely to be accompanied by that of intrapelvic organs, so we must pay attention to endometriosis of other organs before and during surgery, and perform an adequate operation.

Reprint requests: Yoshihiro Nishida　Department of Surgery, Kobe Rosai Hospital of the Labor Welfare Corporation
1-34-603, 3 Chome, Oyashiki-dori, Nagata-ku, Kobe, 653 JAPAN