日消外会誌　24（12）：3027～3031，1991年

内翻したMeckel憩室を先進部とした成人腸重積症の1例

三芳厚生病院外科，埼玉医科大学総合医療センター第2外科*
藤野　幸夫　　村田　宣夫*　　井上　　勇

内翻したメッケル憩室による腸重積症の1例について報告する．症例は51歳男性で，腹痛，腹部腫瘤，下痢を主訴に来院した．腹部所見，腹部超音波検査，computed tomography検査が，腸重積症の診断に有用であった．腸重積との診断のもとで開腹すると，内翻したメッケル憩室を先進部とした回腸―回腸―結腸型の腸重積であった．回腸部分切除，端々吻合を行った．病理所見では，異所性の膵組織が認められた．

メッケル憩室による腸重積症は本邦において，過去10年間で30例の報告があるが，記載のあるものの中では，1例を除いて23例は，メッケル憩室が内翻したものであった．

Key words: Meckel's diverticulum, intussusception, heterotopic pancreatic tissue

はじめに

腸重積症の中でMeckel憩室を先進部とするものは比較的まれである[1]．われわれは，腹部所見，超音波検査，およびcomputed tomography（以下CT）検査などで腸重積症を疑い，開腹手術を行ったところ内翻したMeckel憩室部が先進部となり腸重積をきたした症例を経験した．症例の概要を記すとともに，同様の症例の本邦報告例をまとめて報告する．

症　例

患者：51歳，男性．

主訴：右側腹部痛，腹部腫瘤，下痢．

家族歴：特記すべきことなし．

既往歴：31歳時，急性虫垂炎にて虫垂切除術．

現病歴：1990年2月ごろ，黒色便と右下腹部に腫瘤を触知したため近医受診．上部消化管内視鏡検査で胃体中部に潰瘍病変が認められたが，注腸X線検査，大腸内視鏡検査（total colonoscopy）では，異常は認められなかった．その後も便潜血反応が陽性のため，他の検査が必要であろうと言われていたが，腹痛などの症状がないため放置していた．同年5月31日，再び腹痛と下痢が出現し，自ら腫瘤を触知したため，当院を受診し，緊急入院となった．

入院時現症：体格中等度，栄養状態良好．体温37.4℃，顔面苦悶様，眼瞼結膜に貧血黄疸なし．胸部に異常所見なし．腸雑音を聴取しない．右季肋部に手拳大の可動性のある腫瘤を触知し，圧痛は著明であった．反跳痛，デファンスなどは認めなかった．またいわゆるDance徴候が認められた．

入院時検査所見：白血球数が12,200/μlと軽度増加し，LDHも429IU/lとやや増加していたが，そのほかには特に異常は認められなかった．

腹部単純X線検査：わずかな小腸ガスを認めたが，拡張なく鏡面像も認められなかった．

腹部超音波検査：圧痛部に一致して，中心が高エコー域で，その周囲を低エコー域が輪状にとりかこむ，長径が4.5cmの腫瘤を認めた（**Fig. 1**）．

Fig. 1　The sonogram of intussusception. It shows "multiple concentric ring sign", which has hyperechoic centra（↑）and hypoechic periphery（⇑）.

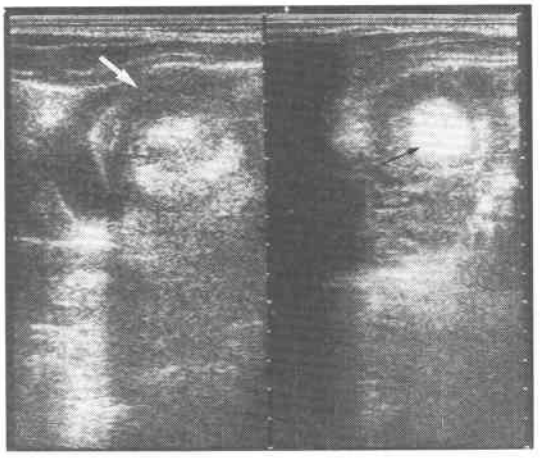

＜1991年9月4日受理＞別刷請求先：藤野　幸夫
354　埼玉県入間郡三芳町藤久保266―1　三芳厚生病院外科

Fig. 2 Abdominal CT. Intestinal intussusception with edematous intestinal wall is found (↑). Mesenterium appears to be also inverted with it (⬆).

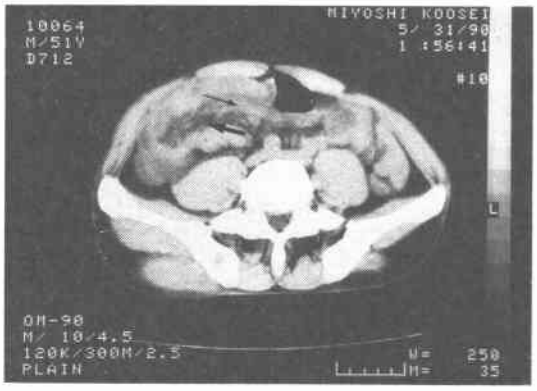

Fig. 3 Macroscopic appearance of resected Meckel's diverticulum with ileum.



CT検査：超音波検査で認められた腫瘤とほぼ同じ位置に，腸間膜を巻き込んだ形で腫瘤が認められた(**Fig. 2**).

以上より腸重積症との診断のもとで，同日，緊急開腹術を施行した.

手術所見：開腹すると，漿液性の少量の腹水を認めた．上行結腸内に腸間膜を巻き込みながら回腸が入り込んでおり，超鶏卵大の腫瘤として触知した．術前診断の通り腸重積をきたしていた．小腸，大腸には，壊死の所見はなかった．用手的に整復が可能であり，Hutchinsonの手技に準じて整復したところ，回腸—回腸—結腸型の腸重積症であった．腸管には，血行障害を認めなかったが，回盲部より約70cmの回腸に腫瘤を触知したため，この部分を含めて約10cmにわたり回腸を切除した.

Fig. 4 Microscopic appearance of the resected specimen. The top of the diverticulum contains pancreatic exocrine tissue (↑) and Langerhans islands (⬆).

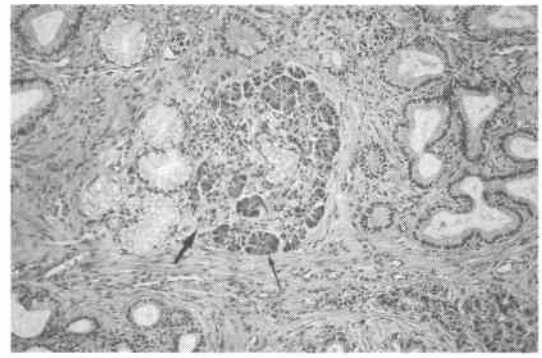

切除標本所見：小腸内の腫瘤は，Meckel憩室が，翻転し，腫瘤状に触れたものであった．長さ約7cmで，腸間膜付着部対側に存在した．先端には，黄白色の4.5×2.7×2.2cm大の腫瘤が付着していた．憩室先端の内面には，びらんが認められた(**Fig. 3**).

病理組織学的所見：憩室は全層性であり憩室先端には，びらんを伴い，先端の脂肪織内には，膵外分泌組織と散在性のランゲルハンス氏島が認められた．胃粘膜などは認められなかった(**Fig. 4**).

術後経過は良好で6月20日退院した．退院後，症状の再発は認められていない.

考　察

Meckel憩室は胎生期の卵黄腸管の遺残による小腸憩室であり，剖検例では1.0～2.0%と高頻度にみとめられる[2)3)]．一般開腹術において偶然発見されること，特に虫垂切除術において発見されることが多いようである[4)].

Meckel憩室は多彩な合併症をきたし，そのような時に，外科的な処置を必要とする場合が生じる．従来，合併症としては腸重積を除く腸閉塞，憩室炎，腸重積が多く，出血，穿孔などは，比較的少なかった．しかし最近，黒岩ら[5)]が，集計したところ，127例中64例(50.4%)が，出血により発見されたものであった．黒岩らは，これは^{99m}Tcシンチグラフィにより，Meckel憩室からの出血であると診断できた症例が多数報告されたためであろうとしている．つまり，^{99m}Tcシンチグラフィ導入以前は，実際，出血という合併症があったにもかかわらず見過ごされていたためと考えられる.

Table 1 Reported cases of intussusception caused by Meckel's diverticulum between 1981 and 1990. Adult cases (n=20).

auther		age & sex	symptoms	pre. op. diag.	location	ectopic tissue	inversion
1. Shirai	1981	24F	rt hypochondralgia rt back pain	ileus	80	P	+
2. Hirose	1981	21F	abd pain	appe	80	G	/
3. Goseki	1983	32M	abd pain vomiting	ileus	120	G	+
4. Kuroiwa	1984	51M	abd pain	ileus	70	P+G	+
5. Katayama	1984	46F	rt low abd pain	ileus intussusception	50	P	+
6. Sakado	1986	20M	abd pain melena	intussusception	80	−	+
7. Horio	1986	17M	low abd pain vomiting	acute abdomen	/	/	+
8. Yamamoto	1986	83F	abd pain vomiting melena	intussusception	60	/	−
9. Saitoh	1987	35M	abd pain	intussusception	100	G	+
10. Nishiguchi	1987	16F	rt low abd pain nausea vomiting	appe	45	G	+
11. Nishiguchi	1987	16M	low abd pain, nausea abd distention	/	140	adenoma	+
12. Ishikita	1988	55M	nausea vomiting low abd pain	ileus	60	−	+
13. Sano	1988	37M	melena	bleeding	90	P+G	+
14. Okumura	1989	31M	abd pain diarrhea	appe	42	G	+
15. Arai	1989	41M	low abd pain vommiting	ileus	/	+	/
16. Naganuma	1989	58F	appetite loss low abd pain	intussusception	45	G	+
17. Hekimura	1989	30M	abd pain anemia	intussusception	100	G	+
18. Katsuoka	1989	50M	abd pain vomiting	intussusception	/	/	+
19. Nishioka	1990	54F	abd pain abd distention	intussusception due to Meckel's div	70	P	+
20. our case	1990	51M	rt lateral abd pain abd tumor diarrhea	intussusception	70	P	+

M : Male, F : Female, P : Pancreas tissue, G : Gastric mucosa, / : not descrived, − : none

Japanese literatures

道清ら[6]は，症候性のMeckel憩室において，異所性の胃粘膜が高率に存在することから術前診断に^{99m}Tcスキャンの有用性は高いと報告しており，他の方法で不可能で，^{99m}Tcで術前診断が可能であったものは，53例中41例（77%）であったと述べている．慢性的な症状を有する症例では，この検査方法は有用である．本症例の診断には，触診，腹部超音波検査，CT検査にて腸重積の診断をしえたが，Meckel憩室の内翻による腸重積の診断まではなしえなかった．成人の腸重積の場合には，器質的な異常が原因である場合が多いため[7)8)]，腸重積と診断された場合には，注腸による整復よりも手術の方が望ましい．

1981年から1990年の10年間で，Meckel憩室を先進部とした腸重積症の本邦報告例は，われわれの検索し

Table 2 Reported cases of intussusception caused by Meckel's diverticulum between 1981 and 1990. Child cases (n=10).

auther		age & sex	symptoms	pre. op. diag.	location	ectopic tissue	inversion
1. Itoi	1982	11M	abd tumor melena nausea vomiting	acute abdomen	50	/	+
2. Chiba	1983	3m25d M	vomiting melena	intussusception	40	/	/
3. Hokama	1983	42d	abd distention vomiting	intestinal obstruction	40	/	+
4. Miyake	1984	6 M	low abd pain vomiting	ileus	70	−	/
5. Yamane	1985	11m M	vomting melena abd distention	intussusception	30	/	/
6. Yamane	1985	2y11m M	vomiting melena melena abd distention	intussusception	40	G	/
7. Oohashi	1989	14M	abd pain vomiting melena	ileus	80	P+G	+
8. Tada	1990	2 M	abd pain vomiting	intussusception	65	P	+
9. Itagaki	1990	1y1m F	vomiting diarrhea	intussusception	30	P+G	+
10. Itagaki	1990	5y3m M	vomiting melena abd pain abd tumor	intussusception	70	/	+

M : Male, F : Female, y : year(s), m : month(s), d : day(s),
P : pancreas t., G : Gastric m., / : not descrived, − : none

Japanese literatures

えた範囲では，自験例を含めて30例（**Table 1, 2**）で，16歳以上（以下成人例とする）が20例（66.7%）で16歳未満（以下若年例とする）が，10例であった．平均年齢は27.5歳で，成人例では，平均39.0歳．若年例では，平均4.4歳であった．男女比では，成人例では，3：2と男性に多く，若年例では，9：1と圧倒的に男性に多かった．全体では，男女比は2.3：1と男性に多く，年齢も性比もMeckel憩室のそれとほぼ同様の結果であった[2]．

症状としては，成人例では腹痛が全例にみられ，下血は15.0%であるのに対し若年例では，嘔気，嘔吐が全例にみられ下血が50.0%，腹満が40.0%と成人例に比べ多い傾向にあった．

術前診断は，両群とも腸重積が最も多く，以下腸閉塞，急性中垂炎の順となっている．術前よりMeckel憩室による腸重積症と診断したものは，1例のみであった．われわれの症例では，腹部所見(Dance徴候)，腹部超音波検査，CT検査などで，腸重積症との診断をなしうることができた．しかし，板垣らの報告で，超音波検査を詳細に検討すれば，内翻したMeckel憩室を見つけることが可能のようで[10]，今後の症例の集積が待たれる．

一般に，Meckel憩室の回盲弁からの距離は，田中らの統計では2歳以下で平均35.4cm，3歳から20歳では49.0cm，21歳以上では60.9cmであり[2]，腸重積を起こした症例では，成人例が72.6cm，若年例で51.5cmとなっている．治療法は，先に述べたごとく，注腸整復よりも手術的治療の方が望ましい．本邦報告例では，成人例では回腸部分切除が80.0%，回盲部切除が15.0%で，楔状切除は成人例では行われておらず，若年例では回腸部分切除が50.0%，楔状切除が40.0%，開腹整復が10.0%であった．

異所性組織については，Weinsteinら[3]，黒岩ら[5]の報告では，Meckel憩室全体では，胃粘膜のみがそれぞれ88.5%，77.0%と最も多いが，今回のわれわれの集計では胃粘膜のみ，膵組織のみ，両者の共存ともそれぞれ，20.1%と同率であった．このことからすると，腸重積を起こした症例では膵組織の比率が高いといえるようである．

憩室の内翻の有無について記載のあるのは24例あるが，うち23例（全体の76.7%）に憩室の内翻が見られている．内翻が見られなかったと記載しているのは1例のみで憩室の基部を先進部としたものであった．Meckel憩室が内翻して起こる腸重積の進展様式につ

いては，異所性の胃粘膜や，膵組織の充実性の腫瘤が原因となって起こるというEdwards[11]の意見もあるが，現在のところ明確なものはない．ただし，Meckel憩室を先進部とする腸重積症では，憩室の内翻という病態の変化が腸重積へつながる重要なプロセスと思われる．

文　献

1) 松村長生：本邦の40外科施設における腸重積症の現状．外科　33：951—955，1971
2) 田中早苗，折田薫三，国米欣明ほか：Meckel憩室—本邦報告例444例の統計的観察を中心に—．外科診療　13：818—826，1971
3) Weinstein EC, Cain JC, Remin WH: Meckel's diverticulum: 55 years of clinical and surgical experience. JAMA 182：251—253，1962
4) 清成正智：卵巣出血を伴えるメッケル憩室の1例と自験例4例を命めて本邦に於けるメッケル憩室の統計的観察．日消病会誌　61：199—204，1964
5) 黒岩厚二郎，沢田俊夫，真下一策ほか：内翻した巨大なメッケル憩室を先進部とした腸重積の1例．消外　7：1691—1694，1984
6) 道清　勉，中尾量保，宮田正彦ほか：^{99}TC-Pertechnetate腹部スキャンにより術前に診断された成人Meckel憩室の1例．日消外会誌　20：2647—2650，1987
7) Stubenbord WT, Thorbjarnarson BJ: Intussusception in adults. Ann Surg 172：306—310，1970
8) Weilbaecher D, Bolin JA, Hearn D et al: Intussusception in adults. Am J Surg 121：531—535，1971
9) 西岡達矢，沼田幸子，吉田健三ほか：Meckel憩室内翻による成人腸重積症の1例．日消病会誌　87：1919，1980
10) 板垣明味，内田正志：Meckel憩室内翻による腸重積症の超音波断層像．Jpn Med Ultrasonics 17：99—102，1990
11) Edwards HC, Diverticula and Diverticulitis of the intestine. William Wood Medical Book, Williams and Wilkins Co, Baltimore, 1939, p5—50
12) Harkins HN: Intussusception due to invaginated Meckel's diverticulum. Ann Surg 98：1070—1095，1933

Intussusception due to Invaginated Meckel's Diverticulum

Yukio Fujino, Nobuo Murata* and Isamu Inoue
Department of Surgery, Miyoshi Kosei Hospital
*Second Department of Surgery, Saitama Medical Center, Saitama Medical School

A case of intussusception caused by an inverted Meckel's diverticulum is reported. The patient was a 51-year-old-man who complained of abdominal pain, an abdominal tumor and diarrhea. Physical examination, ultrasonography and CT were helpful in diagnosing intussusception. He was operated on under the diagnosis of intussusception. Laparotomy revealed that an inverted Meckel's diverticulum leading to intussuception. The ileum was partially resected with end-to-end anastmosis. The histology of the resected specimen revealed that the Meckel's diverticulum contained heterotopic pancreatic tissue. Thirty cases of intussusception caused by Meckel's diverticulum were reported in Japan during the past 10 years. In all but one of the cases which were described in detail, the diverticulum was inverted, leading to intussusception.

Reprint requests: Yukio Funino　Department of Surgery, Miyoshi Kosei Hospital
266-1 Fujikubo, Miyoshi-machi, Iruma-gun Saitama, 354 JAPAN