日消外会誌　25（1）：7～13，1992年

胃癌の適正なリンパ節郭清範囲の検討
―腫瘍占居部位とリンパ節転移の実態から―

関西医科大学外科
朴　常秀　中根　恭司　奥村俊一郎　明平　圭司
岡本　真司　岡村　成雄　笠松　聡　高井惣一郎
大草　世雄　広実　伸郎　田中　完児　今林　伸康
日置紘士郎　山本　政勝

胃癌454例を対象に腫瘍占居部位別にみたリンパ節転移の実態から，適正な郭清範囲について検討し以下の結論を得た．1）上部胃癌ではpm胃癌でn2（＋）以上の転移例を認めたため，噴門部切除R1は早期癌に限定するべきである．また，No. ⑩⑪転移例の76％がS（＋）で約半数はNo，⑦に転移を認めたため，S(＋)，No. ⑦転移例は膵脾合併切除の適応である．2）中部胃癌ではpmでも第2群リンパ節転移はNo. ⑦⑧に留っていたため，早期胃癌ではR1＋No. ⑦⑧の郭清で十分である．3）下部胃癌ではpm胃癌でNo. ⑫⑬への転移例を認めたため，早期癌でもpm癌が否定できない場合はR2＋No. ⑫⑬のリンパ節郭清が必要である．4）No. ⑯リンパ節転移率は11.8％で，転移例はすべて漿膜浸潤陽性胃癌であったため，漿膜浸潤症例が郭清の適応と考え，転移部位の検討から上部胃癌ではNo. ⑯ a2 latero，中部下部胃癌ではNo. ⑯a2，b1 interを重点的に郭清する必要があると考える．

Key words：adequate operation of gastric cancer，location of gastric cancer，lymph node metastasis of gastric cancer

はじめに

胃癌のリンパ節郭清はその標準術式として早期胃癌にはR2郭清，進行癌ではR3郭清が一般的であるとされている．しかし，リンパ節転移と術後成績の検討から最近では進行癌の拡大郭清が提唱されるとともに，早期胃癌特にm癌に対しては縮小手術，さらには内視鏡的切除が適応とされる症例も増加してきているのが現状である[1)~5)]．しかし，早期癌でも部位により縮小R1手術が可能であるか，膵脾合併切除はどのような進行癌で適応となるか，また大動脈周囲リンパ節郭清の適応はどのように考えるかということについては，十分なコンセンサスが得られていないのが現状である．また，胃周囲リンパ流は複雑なため，規約に順じた画一的なR2，R3郭清は非合理的であるとの意見もあり，転移が予想されるリンパ節を適正合理的に郭清することが必要である．

術前に腫瘍の壁深達度とリンパ節転移を正確に診断することは困難であるが[6)~9)]，腫瘍占居部位と腫瘍の壁深達度でリンパ節転移程度が規定されるため，過去のデータをretrospectiveに検討し，転移のあったリンパ節をすべて郭清すれば，それを適正なリンパ節郭清範囲としてprospectiveに設定してもほとんど問題はない[10)]であろう．胃癌の進行度とリンパ節転移率から，その郭清範囲を検討した報告は多くみられるが，占居部位と深達度からリンパ節転移状況を検討した報告はあまり多くない[10)~13)]．そこで，今回われわれは過去11年間の胃癌治癒切除症例の全郭清リンパ節の転移状況を検討し，胃癌の占居部位と，進行度に応じた適正リンパ節郭清範囲について検討したので報告する．

対象および方法

1980年から1990年12月までに関西医大外科で切除された単発胃癌891例のうち，全胃に及ぶ胃癌と絶対的非治癒切除例を除き，R_2以上のリンパ節郭清を伴う根治的切除を施行された454例を対象とした．各症例は胃癌取扱い規約[14)]に基づき，胃癌の占居部位は上部胃癌（C，CM，CE），中部胃癌（M，MA，MC），下部胃癌（A，AM，AD）に分類し，胃癌の壁深達度は早期癌（m，

＜1991年10月9日受理＞別刷請求先：朴　常秀
〒570　守口市文園町1　関西医科大学外科

sm)，ps(－)進行癌(pm，ssα，ssβ，(ssγ))，ps(＋)進行癌(ssγ，se，sei，si)の3群に分類した．郭清摘出リンパ節はNo.①からNo.⑱までの郭清個数と転移個数を明らかとし，占居部位別，深達度別にリンパ節部位別のリンパ節転移率(転移症例数/リンパ節を郭清しリンパ節が存在した症例数)，リンパ節転移度(転移リンパ節個数/郭清リンパ節個数)を算出した．

ついで，噴門側切除の適応を考察するために噴門癌のNo.⑤⑥転移症例を検討した．また，上部胃癌の膵脾合併切除の適応を考察するためにNo.⑩⑪転移症例を検討した．最後にNo.⑯リンパ節郭清の適応を考察するためにNo.⑯リンパ節の郭清転移状況を検討した．腹部大動脈周囲リンパ節の分類は胃癌研究会リンパ節委員会の試案に基づき分類した．

結　果

1. 胃癌占居部位と壁深達度の内訳

全454例中，上部胃癌は83例(18.3%)，中部胃癌は172例(37.9%)，下部胃癌は199例(43.8%)であった．上部胃癌83例中早期胃癌は13例(15.7%)，ps(－)進行癌は31例(37.4%)，ps(＋)進行癌は39例(47.0%)であり，中部胃癌172例中早期胃癌は84例(48.8%)，ps(－)進行癌は50例(29.1%)，ps(＋)進行癌は38例(22.1%)であり，下部胃癌199例中早期胃癌は77例(38.7%)，ps(－)進行癌は76例(38.2%)，ps(＋)進行癌は46例(23.1%)であった．上部胃癌は下部胃癌に比べて進行癌が多く，中部胃癌は早期癌の頻度が高率であった(**Table 1**)．

2. 占居部位と深達度からみたリンパ節転移率

リンパ節転移率を占居部位別にみると，早期癌では上部胃癌は15.4%，中部胃癌は8.3%，下部胃癌は15.6%であり，ps(－)進行癌では上部胃癌は61.3%，中部胃癌は52.0%，下部胃癌は72.4%であった．ps(＋)進行癌では上部胃癌は87.2%，中部胃癌は78.9%，下部胃癌は93.5%であった．壁深達度にかかわらず，下部胃癌はリンパ節転移率が中部胃癌に比べて高率であった(**Table 2**)．

3. 所属リンパ節番号別のリンパ節転移率，リンパ節転移度

1) 上部胃癌

上部胃癌83例のリンパ節番号別の転移について検討した．早期胃癌13例ではリンパ節転移を認めたリンパ節はNo.②③④のみであった．しかし，pm胃癌では第2群リンパ節のNo.⑤⑦にも転移が認められた．ps(－)進行癌31例では，第2群，第3群リンパ節にも転移症例が認められ，特にNo.⑦⑪⑰は転移率が10%以上と高率であった．ps(＋)進行癌39例ではNo.⑯リンパ節への転移例が5例あり，転移率は33%，転移度は12%と高率であった(**Table 3**)．

2) 中部胃癌

中部胃癌172例のリンパ節番号別の転移について検討した．早期胃癌84例でリンパ節転移を認めたリンパ節はNo.①③④⑤の第1群リンパ節のみであり，いず

Table 1　Relationship between the depth of cancerous invasion and the location of the cancer

Location	No. of cases	m, sm	pm, ss	ps(+)
Proximal	83(18.3%)	13(15.7%)	31(37.4%)	39(47.0%)
Middle	172(27.9%)	84(48.8%)	50(29.1%)	38(22.1%)
Distal	199(43.8%)	77(38.7%)	76(38.2%)	46(23.1%)

Table 2　Lymph node metastatic rate according to location of primary tumor

Location	m, sm	pm, ss	ps(+)	Total
Proximal	15.4%(2/13)	61.3%(19/31)	87.2%(34/39)	66.3%(55/83)
Middle	8.3%(7/84)	52.0%(26/50)	78.9%(30/38)	36.7%(63/172)
Distal	15.6%(12/77)	72.4%(55/76)	93.5%(43/46)	55.3%(110/199)
Total	12.1%(21/174)	63.7%(100/157)	81.3%(107/123)	50.25%(228/454)

Table 3　Frequency and the rate of lymph node metastasis in lelation to depth of cancer in patients with proximal cancer

lymph node number	m, sm 13 cases		pm, ss 31 cases		ps(+) 39 cases	
	MR[a]	FM[b]	MR	FM	MR	FM
①	0/12	0/54	*12/25(48)	29/137(21)	20/36(56)	54/163(33)
②	1/7 (14)	1/21(4.8)	* 9/19(47)	16/76 (21)	10/25(40)	12/69 (2.9)
③	1/10(10)	1/61(1.6)	*10/25(40)	40/148(27)	23/34(68)	53/160(33)
④	1/11(9.1)	2/43(4.7)	1/26(3.8)	2/179(1.1)	20/36(56)	70/398(18)
⑤	0/3	0/4	* 1/8 (13)	1/10 (10)	1/14(7.1)	2/19 (11)
⑥	0/6	0/21	0/18	0/80	5/29(17)	9/130(7.0)
⑦	0/7	0/26	* 6/24(25)	12/69 (17)	12/31(39)	24/72 (33)
⑧	0/6	0/18	1/19(5.3)	2/130(1.5)	6/30(20)	10/84 (12)
⑨	0/5	0/10	0/10	0/32	3/14(21)	5/34 (18)
⑩	0/6	0/12	2/23(8.7)	2/80(1.3)	10/32(31)	18/142(13)
⑪	0/3	0/5	4/21(19)	8/87(9.1)	13/28(3.6)	28/103(28)
⑫	0/5	0/7	0/13	0/44	2/24(8.3)	2/54 (3.7)
⑬	0/1	0/2	0/3	0/7	1/3 (33)	1/4 (25)
⑭	-	-	0/1	0/3	0/1	0/1
⑮	-	-	0/1	0/1	0/5	0/6
⑯	0/2	0/2	0/9	0/38	5/15(33)	8/66 (12)
⑰	0/1	0/2	2/5 (40)	4/13(31)	2/8 (25)	7/26 (27)
⑱	0/1	0/1	1/5 (20)	3/7 (43)	6/12(50)	7/35 (20)

Proximal cancer: cancer located upper third of the stomach
lymph node number:
①—right cardiac lymph node, ②—left cardiac lymph node
③—lymph nodes along the lesser curvature
④—lymph nodes along the greater curvature
⑤—suprapyloric lymph node, ⑥—infrapyloric lymph node
⑦—lymph node along the left gastric artery
⑧—lymph node along the common hepatic artery
⑨—lymph node around the coeliac artery
⑩—lymph node at the splenic hilus
⑪—lymph node along the splenic hilus
⑫—lymph node in the hepatoduodenal ligament
⑬—lymph node at the posterior aspect of the pancreas
⑭—lymph node at the root of the mesentery
⑮—lymph node along the middle colic artery
⑯—lymph node along the aorta
⑰—lymph node above the pancreas head
⑱—lymph node under the pancreas body or pancreas teil
a:MR=Metastatic rate;No. of cases with nodal involovement/No. of cases undergoing lymphadenectomy
b:FM=Frequency of metastasis; No. of metastasized node/ No. of dissected nodes
( ) : %.
*:involve pm cancer in metastatic cases

れのリンパ節も転移率，転移度は10%以下であった．pm 胃癌の第2群リンパ節転移は No. ⑦⑧とどまっていた．ps（－）進行癌50例では第2群リンパ節のいずれにも転移が認められ，さらに第3群では No. ⑭への転移症例も認められた．特に，No. ⑦⑧リンパ節転移率は10%以上と高率であった．ps（＋）進行癌38例では No. ⑦⑧⑨⑫⑭へのリンパ節転移率は高率となり，いずれも転移率は15%以上，転移度は10%以上であった（**Table 4**）．

3）下部胃癌

下部胃癌199例のリンパ節番号別の転移について検討した．早期胃癌77例でリンパ節転移を認めたリンパ節は No. ③④⑤⑥の第1群リンパ節のみであり，いずれのリンパ節も転移率，転移度は10%以下であったが，pm 胃癌では，No. ⑪⑫⑬への転移症例が認められた．ps（－）進行癌76例では No. ⑫⑬⑭⑯の第3第4群リンパ節にも広範に転移を認め，特に No. ⑫への転移率は10%と高率であった．ps（＋）進行癌では n_2（＋）以上の症例が63%を占め，No. ⑬⑭⑮⑯への転移率，転移度はいずれも20%以上であった（**Table 5**）．

4．上部胃癌の No. ⑤⑥リンパ節転移症例

上部胃癌83例中，No. ⑤あるいは No. ⑥リンパ節に転移を認めた症例は7例（8.4%）であった．C，CE 癌は2例であり，CM，CME 癌は5例であった．深達度でみると，全例進行癌であり，pm 癌1例，ssr 1例，se 4例，si 1例であった．他の転移リンパ節をみると，No. ①③転移例が多く，No. ⑤⑥転移との相関を認めた．またその遠隔成績は不良で，5年生存例は7例中1例のみであった（**Table 6**）．

5．上部胃癌の No. ⑩⑪リンパ節転移症例

上部胃癌83例中，No. ⑩あるいは No. ⑪リンパ節に転移が認められた症例は22例26.5%であった．No. ⑩リンパ節転移例は12例あり，そのうち No. ①③④⑦に転移を伴っていた症例はそれぞれ，75%，75%，67%，

Table 4 Frequency and the rate of lymph node metastasis in relation to depth of cancer in patients with middle cancer

lymph node number	m, sm 84 cases		pm, ss 50 cases		ps(+) 38 cases	
	MR[a]	FM[b]	MR	FM	MR	FM
①	2/68(2.9)	2/246(0.8)	*8/39(21)	13/168(7.7)	17/33(52)	33/141(23)
②	0/6	0/12	0/9	0/23	5/17(29)	10/177(5.6)
③	4/75(5.3)	8/411(1.9)	*23/48(48)	54/324(17)	24/36(67)	95/228(42)
④	3/74(4.1)	6/533(1.1)	*9/49(18)	23/348(6.7)	16/33(48)	74/348(21)
⑤	1/36(2.8)	2/61 (3.3)	3/24(13)	3/42 (7.1)	5/17(29)	8/39 (21)
⑥	0/78	0/312	4/41(9.8)	15/198(7.6)	9/31(29)	22/131(17)
⑦	0/65	0/180	*8/34(24)	15/107(14)	14/28(50)	24/111(22)
⑧	0/65	0/144	*4/36(11)	4/96 (4.2)	5/28(18)	8/71 (11)
⑨	0/13	0/23	1/12(8.3)	1/20 (5.0)	4/18(22)	5/46 (11)
⑩	0/5	0/11	1/12(8.3)	4/38 (11)	1/16(6.3)	1/67 (1.5)
⑪	0/27	0/52	1/18(5.6)	1/49 (2.0)	3/17(18)	3/82 (3.7)
⑫	0/38	0/81	0/24	0/59	4/23(17)	4/65 (62)
⑬	0/9	0/12	0/5	0/7	0/6	0/13
⑭	0/4	0/5	1/2(50)	7/11 (64)	2/6 (34)	5/10 (50)
⑮	0/1	0/1	0/2	0/2	1/3 (33)	6/12 (50)
⑯	0/3	0/3	0/5	0/11	0/8	0/38
⑰	0/1	0/1	0/3	0/4	0/1	0/2
⑱	-	-	-	-	0/1	0/2

Middle cancer: cancer located middle third of the stomach
a:MR=Metastatic rate;No.of cases with nodal involovement/No.of cases undergoing lymphadenectomy
b:FM=Frequency of metastasis; No.of metastasized node/ No.of dissected nodes
( ) : %,
*:involve pm cancer in metastatic cases

Table 5 Frequency and the rate of lymph node metastasis in relation to depth of cancer in patients with distal cancer

lymph node	m, sm 77 cases		pm, ss 76 cases		ps(+) 46 cases	
	MR[a]	FM[b]	MR	FM	MR	FM
①	0/59	0/202	*7/59(12)	15/224(6.7)	8/41(20)	13/155(8.4)
②	0/7	0/20	0/3	0/7	0/6	0/11
③	4/64(6.3)	6/348(1.7)	*32/70(46)	82/634(13)	27/42(64)	63/217(29)
④	4/69(5.8)	7/468(1.5)	*31/72(43)	108/565(19)	28/43(65)	83/389(2.1)
⑤	3/30(10)	4/46 (8.7)	*22/42(52)	29/86 (2.3)	15/25(40)	19/54 (35)
⑥	6/67(9.0)	11/278(4.0)	*45/69(65)	132/489(27)	34/44(77)	104/252(41)
⑦	0/59	0/149	*10/58(17)	20/222(9.0)	14/35(40)	29/168(17)
⑧	0/58	0/181	*13/62(1.6)	22/197(11)	19/37(51)	33/120(28)
⑨	0/14	0/20	2/21(9.5)	3/36(8.3)	3/13(23)	3/42 (7.1)
⑩	-	-	*1/2 (50)	1/13(7.7)	1/6(17)	1/14 (7.1)
⑪	0/21	0/36	*3/21(14)	6/36(17)	3/13(7.7)	7/32 (22)
⑫	0/39	0/93	*4/39(10)	5/112(4.5)	2/25(8.0)	2/107(1.9)
⑬	0/6	0/7	*1/13(7.7)	1/33(3.0)	5/13(38)	7/24 (29)
⑭	0/6	0/6	1/9 (11)	1/24(4.2)	3/7 (43)	5/15 (33)
⑮	0/1	0/1	0/3	0/3	1/4 (25)	1/5 (20)
⑯	0/7	0/12	1/12(8.3)	1/45(2.2)	2/7 (29)	8/27 (30)
⑰	0/1	0/1	0/2	0/4	-	-
⑱	-	-	-	-	0/1	0/1

Distal cancer: cancer located distal third of the stomach
a:MR=Metastatic rate;No.of cases with nodal involovement/No.of cases undergoing lymphadenectomy
b:FM=Frequency of metastasis; No.of metastasized node/ No.of dissected nodes
( ) : %,
*:involve pm cancer in metastatic cases

Table 6 The cases of lymph node metastasis into the No. ⑤⑥ nodes in the proximal cancer

Case	Location	Type	His.	Depth	Lymphnode meta	Ope.	Prognosis
1	C	B2	por	se	⑦⑧	t,ac	2Y2M dead
2	CE	B3	sig	pm	①③⑦	t,rc	5Y5M live
3	CM	B2	tub2	ssr	①③④⑥⑦⑧⑨	t,rc	11M dead
4	CM	B3	tub2	se	③④⑦⑧⑨⑩⑫	t,rn	2Y dead
5	CM	B3	tub2	se	①②③④⑥	t,rn	4Y6M dead
6	CME	B2	pap	se	①③④⑦⑩⑪	t,rn	7M dead
7	CME	B3	tub2	se	①③④⑩⑪	t,rn	1Y dead

Type:Gross appearance of gancer, B:Borrmann, His :Histological type
Depth:Depth of cancer, Ope:Operative methode, t:total gastrectomy
ac: absolute curative resection, rc: relative curative resection
rn:relative non curative resection

Tabl 7 The lymph node metastatic rate accoring to the lymph node number in the cases with No. ⑩ or No. ⑪ lymph node metastasis of proximal cancer

	No.⑩ metastatic cases 12 cases ps(+):10/12(83%)	No.⑪ metastatic cases 17 cases ps(+):13/17(76%)
No.of node	metastatic rate	metastatic rate
①	75%	65%
②	50%	18%
③	75%	65%
④	67%	53%
⑤		6%
⑥	8%	17%
⑦	41%	47%
⑧	25%	24%
⑨		6%
⑫		12%
⑬	8%	6%
⑯	16%	12%

42%と高率であった．また，No. ⑪リンパ節転移例は17例あり，そのうちNo. ①③④⑦に転移を伴っていた症例はそれぞれ65%，65%，53%，47%と高率で関連性が高かった．また，No. ⑩⑪転移例は進行癌がほとんどであり，ps（＋）症例の占める率はそれぞれ83%，76%と高率であった（**Table 7**）．

6. No. ⑯リンパ節転移症例

対象症例454症例中，No. ⑯リンパ節の郭清症例は68例15.0%であり，転移症例は8例で転移率は11.8%であった．No. ⑯転移症例の内訳をみると，上部胃癌5例，下部胃癌3例であった．長径はすべて7.0cm以上の症例であり，深達度はssβ以上の進行胃癌であった．No. ⑯転移例のほとんどの症例はNo. ⑦⑧⑨の第2群リンパ節転移を伴っていた．転移例の最長生存例は4年6か月であった（**Tabll 8**）．

Table 8　Cases with No. ⑯ lymph node metastasis

Cases	Location	Ope.	Length	Depths	⑦⑧⑨meta.	His.	ly	Prognosis
1	CM	t	7.0cm	se	- (⑫)	tub2	3	4Y6M dead
2	AM	s1	7.2cm	ssβ	+	tub2	3	10M dead
3	CME	t	15.0cm	se	+	tub2	3	10M dead
4	CEA	t	7.0cm	se	+	tub2	3	11M dead
5	CME	t	14.0cm	si	- (⑪)	tub2	3	12M dead
6	AM	t	10.0cm	se	+	por	3	6M dead
7	CME	t	8.0cm	sei	+	por	3	8M live
8	AM	p2	12.0cm	se	+	muc	3	3M live

Ope.:operative methode
t:total gastrectomy, s1:subtotal gastrectomy(Billroth I)
p2:partial gastrectomy(Billroth II),
His.:histological type

Fig. 1　Frequency of para-aortic lymph node metastases

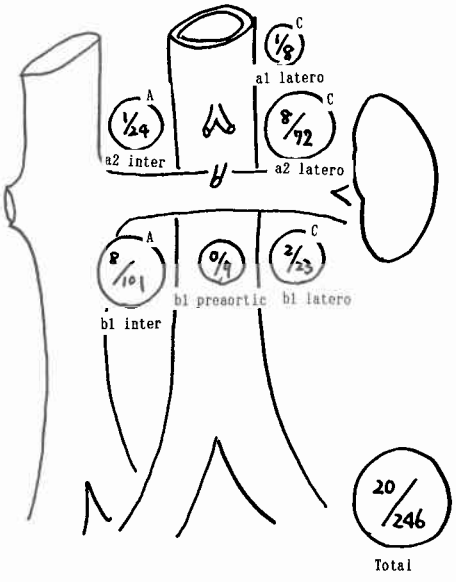

x/y : Frequency of metastasis
; No.of metastasized node/No.of dissected nodes
C,A : The location of gastric cancer in metastatic cases to No.⑯
Total number of cases which were dissected para-aortic nodes; 68 cases

No. ⑱郭清例68例の転移度は20/246（8.1%）であった．区画別にみると，No. ⑯a2 inter，No. ⑯ b1 interの転移例はA領域胃癌であり，No. ⑯a1，a2 latero-aorta，No. ⑯b1 latero-aortaへの転移例はC領域胃癌であった（**Fig. 1**）．

考　察

術前にリンパ節転移の有無を判断する方法として，emulsion注入後の超音波内視鏡[7]，ダイナミックCTscan[8)9)]が現在有用とされているが，これらの画像診断を用いても正確にリンパ節郭清範囲を決定することは不可能である．また近年は，CH44[12)15)]あるいはRIシンチ[16)]をもちいたリンパ節転移のパターンの検討や，郭清リンパ節標本からのリンパ節番号別の転移状況の検討[15)]が多く報告され，リンパ節の重点的郭清範囲の研究が進んでいるが，その適正郭清範囲についてはコンセンサスが十分に得られているとはいえないのが現状である．

腫瘍占居部位と壁深達度の相関をみると，上部胃癌は下部胃癌に比べて進行癌が多く，中部胃癌は早期胃癌の比率が高い傾向にあった．また，そのリンパ節転移率をみると，壁深達度を揃えての検討でも，胃下部癌は中部癌にくらべて高率であった．

ついで，腫瘍占居部位別にリンパ節転移率を検討した．上部胃癌のうち，早期癌ではNo. ②③④にしか転移は認められなかったが，pm胃癌ではNo. ⑤⑦リンパ節にも転移症例が認められた．胃上部に限局する早期胃癌は，リンパ節転移はほとんど報告されていない半面，CM領域のpm胃癌ではn_2（＋）以上のリンパ節転移例も多く報告されている[17)~19)]．われわれは術前にC領域の早期胃癌と考えた症例は噴門部切除，R_1の縮小手術で根治的であるが，sm massiveでpm胃癌も否定できない場合には胃全摘，定型的R2手術が必要であると考える．

上部胃癌の膵脾合併切除の適応については，中島ら[20)]は膵脾合併切除では延命効果をみとめたのは，n_2（＋），S_2またはNo. ⑩⑪転移例だけであったため，No. ⑩⑪に肉眼的に転移のある症例のみが合併切除の適応としている．一方，鎌田ら[21)]は進行癌では膵脾合併切除症例の方が予後良好であり，C領域進行癌とくに，No. ①②③転移例はNo. ⑩⑪への転移率が高く合併切除の絶対的適応であるとしている．No. ⑩⑪郭清のために脾動脈，静脈切除，膵温存術式も提唱され

ているが[22]，愛甲ら[23]はNo. ⑩⑪の転移リンパ節の癌巣は被膜を越えて浸潤していることがあり，膵温存のNo. ⑪郭清は不十分であるとのべている．よって，占居部位と進行度からNo. ⑩⑪に転移率が高い症例に膵脾合併切除を行うことが必要であり，意義があることと考える．われわれの症例でも上部胃癌のNo. ⑩⑪リンパ節への転移症例はNo. ①③④⑦への併存転移率が高く，深達度でみると全例が進行癌であり，27例中22例がps（＋）であった．よって，C領域の進行癌で術中にS陽性あるいはNo. ①③④⑦に転移陽性と判断した症例は膵脾合併切除の適応であると考える．

ついで中部胃癌のリンパ節適正郭清範囲について検討した．早期癌ではリンパ節転移率は8.3%で転移は第1群リンパ節にとどまっていたが，pm胃癌ではNo. ⑦⑧転移例を認めた．よって術前にpm癌を否定できない早期癌はR_1＋⑦⑧の重点的郭清が必要である．一方ps（－）進行癌は転移率は52%であり，No, ⑩⑪⑭へのリンパ節転移例も認められたため，進行癌であればR_3の郭清が必要である．太田ら[24]は，中部胃癌のNo. ⑩⑪リンパ節転移率は，ps（－）進行癌とps（＋）進行癌で差がなく，No. ②④⑦⑨リンパ節との関連も強いことから，膵脾温存No. ⑩⑪の予防的郭清は$S_{0,1}$，N（－）の症例に適応となり，大弯，後壁，全周の癌やNo. ②④⑦⑨転移例は膵脾合併切除の適応となるとしている．当科の症例でも，ps（－）の進行癌からNo. ⑩⑪リンパ節に転移をみとめており，ps(＋)進行癌とその転移率に差がないことから，胃中部の進行癌は脾門，脾動脈管周囲の簾状郭清が必要であり，術中にNo. ⑩⑪転移陽性と判断した症例は膵脾合併切除の適応としている．ただし，進行癌の膵脾合併切除の有無による予後の検討では，その進行度を揃えても，両者に差がないことから，最近はse以上あるいはNo. ⑪のリンパ節転移が著明な症例以外は膵温存脾動脈切除術式で十分であるという報告も散見し[25]，十分なコンセンサスが得られていない現状であり，今後の検討を要する．

下部胃癌の検討では，リンパ節転移率は早期癌で15.6%，ps（－）進行癌で72.4%，ps（＋）進行癌で93.5%であり，他の領域癌に比べてリンパ節転移率が高率であった．早期胃癌での転移リンパ節はNo. ③④⑤⑥の1群リンパ節にとどまっていたが，pm胃癌ではNo. ①⑦⑧⑩⑪⑫⑬の第2群，第3群リンパ節転移例が認められた．よって早期胃癌と診断してもpm胃癌が否定できない場合は，R_2＋No. ⑫⑬さらにNo. ⑪のsamplingが必要である．さらにss以上の進行癌ではNo. ⑭⑯のリンパ節にも転移が認められるようになるため，R_3＋No. ⑭⑯の十分なリンパ節郭清が必要である．また，S_3が疑われる症例で相対治癒切除可能な症例ではNo. ⑫～⑭のen-block郭清のために，膵頭十二指腸切除術が適応となる．

近年はNo. ⑯リンパ節郭清の重要性が強調され，その転移率がかなり高率であるとの報告が多く，また転移症例でも長期生存例があり，郭清により治療効果のある症例が存在することが報告されている[26)~28)]．No. ⑯リンパ節郭清の適応は山田ら[29]は，上部胃癌ではNo. ②転移例あるいはN_2（＋）症例に適応があり，胃中部下部癌ではNo. ⑨またはN_3（＋）症例が郭清適応であるとしている．瀬川ら[26]はNo. ⑯転移例は全例N_2（＋）であり，特にNo. ⑦⑨⑩⑪に多かったことから，ps（＋）症例でNo. ⑦⑨⑩⑪のN（＋）症例はR_4郭清を施行すべきであるとしている．われわれのNo. ⑯郭清症例の検討では，絶対非治癒切除症例を除くNo. ⑯郭清56例の転移率は8/56（11.8%）であった．No. ⑯の転移症例8例を検討すると，上部胃癌5例，下部胃癌3例であり，深達度はssβ 1例で，他はすべてps（＋）進行癌であった．長径はすべて7.0cm以上であり，全例第2群リンパ節転移を併存しており，とくに上部胃癌では全例No. ②⑦⑨⑪いずれかへの転移を伴っており，下部胃癌ではまたその全例がNo. ⑦⑧⑨いずれかへの転移を伴っていた．よって，われわれは山田，瀬川らと同様の考えから，上部胃癌ではS陽性進行癌で，No. ②⑦⑨⑪のいずれかに転移を認める症例，中下部領域癌ではS陽性進行癌でNo. ⑦⑧⑨いずれかに転移を認める症例にはNo. ⑯の郭清の適応があると考える．特に，C領域癌ではNo. ⑯a2 latero-aortaのリンパ節はsentinel nodeの役割を果し極めて重要なリンパ節である[30)31)]．また，A領域癌ではNo. ⑯ a2 inter No. ⑯b1 interへの転移率が高率であり，術中組織学的な検索を進めながら占居部位に応じた重点的郭清を行うことが重要である．

文　献

1）笹子三津留，木下　平，丸山圭一郎ほか：早期胃癌に対する局所切除．日消外会誌　23：2191—2201，1990

2）吉川時弘，北村正次，荒井邦夫ほか：リンパ節転移からみた早期胃癌の縮小手術．日外会誌　89：1506—1508，1988

3）梨本　篤，田中申介，宮下　薫ほか：早期胃癌の臨床病理学的特徴—早期胃癌に対する縮小手術の妥

当性および内視鏡的治療の適応と限界を知るために一．日外会誌　89：1780—1787，1988
4）大原　毅，城島嘉昭，定月英一ほか：早期胃癌に対する縮小手術の可能性．消外　8：15—19，1985
5）北岡久三，吉川謙臓，鈴木雅雄ほか：早期胃癌の所属リンパ節温存手術に関する検討—局所切除の適応—．J Jpn Soc Cancer Ther 18：969—978，1983
6）竹田利明：上部消化管のCT診断—食道癌・胃癌の壁外進展，リンパ節転移の描出能について—．画像診断　6：1061—1065，1986
7）藤村　寛，相部　剛，伊藤忠彦ほか：超音波内視鏡による胃癌転移の検討（第1報）．Gastroenterol Endosc 29：1123—1129，1987
8）尾崎正彦：CTスキャンによる胃癌転移リンパ節の術前診断．日消外会誌　17：1507—1516，1984
9）朴　常秀，中根恭司，奥村俊一郎ほか：Plain computed tomography と dynamic computed tomography による胃癌の術前診断．日消外会誌　24：757—762，1991
10）丸山圭一，笹子三津留，木下　平ほか：胃癌根治手術でのリンパ節郭清範囲の合理的選択，コンピュータ解析とリンパ造影を利用した郭清．日外会誌　90：1318—1321，1989
11）中島聰總，高橋知之，吉田行一ほか：連関測度 γ を指標とした胃癌のリンパ節転移パターンと郭清法の検討．臨外　39：1589—1597，1984
12）高橋　滋，高橋俊雄，萩原明於ほか：微粒子活性炭によるリンパ節染色からみた胃癌占拠部位別郭清範囲の検討．日消外会誌　20：720—725，1987
13）岡島邦雄：癌のリンパ節郭清をどうするか—胃．臨外　35：635—642，1980
14）胃癌研究会編：外科・病理．胃癌取扱い規約．金原出版，東京，1985
15）吉田和彦，西　満正，太田恵一郎ほか：胃周囲のリンパ系からみた胃癌のリンパ節郭清の検討．日外会誌　89：664—669，1988
16）愛甲　孝，才原哲吏，西　満正：噴門部のリンパ流と噴門部癌のリンパ節—とくにRadio Isotope Lymphographyを応用して—．リンパ学　6：248—252，1983
17）貝原信明，西村興亜，古賀成昌：癌噴門切除か全摘か．癌の臨　30：1052—1056，1984
18）井口　潔，脇田政康，福島一彦ほか：適応の吟味—適正な適応—．臨外　29：311—318，1974
19）鈴木　力，粟根康行，北村正次ほか：胃癌の噴門側胃切除術の適応．日消外会誌　19：1—11，1986
20）中島聰総，山瀬博史，太田博俊ほか：上中部胃癌のリンパ節郭清からみた膵脾合併切除の適応．日消外会誌　16：1650—1655，1983
21）鎌田　徹，米村　豊，大山繁和ほか：上部胃癌に対する膵脾合併切除の適応．日消外会誌　23：7—11，1990
22）丸山圭一：脾動脈幹リンパ節郭清に膵尾合併切除は不可欠であろうか？　—膵温存手術の適応と臨床成績—．日消外会誌　12：961—965，1979
23）愛甲　孝，西　満正：進行胃癌における合併切除の意義—とくに膵脾合併切除につえて—．日消外会誌　12：983—988，1979
24）太田恵一郎，西　満正，中島聰総ほか：中部胃癌に対する胃全摘・膵脾合併切除の適応について．日外会誌　90：1326—1329，1989
25）秋田信行，岩永　剛，古河　洋ほか：胃癌胃全摘例における脾動脈切除法の意義．日消外会誌　22：2236—2241，1989
26）瀬川正孝，米村　豊，松本　尚ほか：進行胃癌における大動脈周囲リンパ節郭清の適応に関する病理学的検討．日消外会誌　23：2033—2038，1990
27）大橋一郎，高木国夫，小西敏郎ほか：胃癌の大動脈周囲リンパ節転移例の5年生存例について．日消外会誌　9：112—116，1976
28）高橋　滋：腹部大動脈周囲リンパ節郭清例からみた胃癌リンパ節転移の検討．日外会誌　91：29—35，1990
29）山田眞一，岡島邦雄，磯崎博司ほか：胃癌における腹部大動脈周囲リンパ節郭清の適応に関する検討．日外会誌　90：1314—1316，1989
30）太田恵一郎，西　満正，中島聰総：噴門部癌における大動脈外側上部リンパ節郭清の意義について．日外会誌　91：1204—1207，1990
28）西　満正，太田恵一郎，石原　省ほか：胃癌における大動脈周囲リンパ節転移—臨床病理学的検討—．消外　14：165—176，1991

A Clinical Study of Adequate Lymphadenectomy for Gastric Cancer from the Aspect of the Location of Cancer

Tsunehide Boku, Yasushi Nakane, Syunichiro Okumura, Keiji Akehira, Masashi Okamoto,
Shigeo Okamura, Satoshi Kasamatsu, Soichiro Takai, Tokio Okusa,
Noburo Hirozane, Kanji Tanaka, Nobuyasu Imabayashi,
Koshiro Hioki and Masakatsu Yamamoto
Department of Surgery, Kansai Medical University

We analysed 454 gastric cancers treated in curative resection at the Department of Surgery, Kansai Medical University between 1980 and December 1990. In proxmal cancer, we found n2 (+) cases in advanced cancer, so we should perform cardiectomy only for gastric cancer. In advanced proxmal cancers, there are many cases (76%) which have the metastasis to the lymph node along the splenic artery. So, pancreato-splenectomy is indicated for the S (+) and N_2 (+) cases in proximal cancer. In middle cancer, lymph node metastasis was to under the group 2 nodes even in cancer which invaded into the proper muscle layer, we therefore should be lymphadenectomy of perigastric nodes and those located along left gastric, common hepatic arteries in early gastric cancer. But in advanced cancer we can often see cases of metastasis to the nodes along the splenic artery, so we need R3 lymphadenectmy with combine resection of pancreas tail and spleen for such cases. In distal cancer, lymph node metastasis extended to the lymph node in the hepatoduodenal ligament in advanced cancer, so we should remove all lymph nodes of group 1, 2 and the node in the hepatoduodenal ligament, even early gastric cancer. Concerning to the para-aortic nodes, the metastatic rate was 11.8%, and all the metastasized cancers were invaded beyond the serosal site. Therefore we should perform lymphadenectomy of para-artic nodes in the case of cancer which have serosal invasion, the metastatic cases were S (+) cancer.

Reprint requests: Tsunehide Boku Department of Surgery, Kansai Medical University
1 Fumizonocho, Moriguchi, 570 JAPAN