日消外会誌　25（1）：67～73，1992年

表面隆起陥凹型早期大腸癌17例の臨床病理学的検討

大腸肛門病センター高野病院
藤吉　学　高野　正博　藤好　建史　高木　幸一
辻　順行　濱田　映　佐々木俊治

過去7年間に早期大腸癌324例を経験し，表面隆起陥凹型は17例5.2%であった．今回，これら表面隆起陥凹型と診断した早期大腸癌の臨床病理学的特徴と治療方針について検討した．これらの中には粘膜内癌と粘膜下浸潤癌が存在したが，その違いを肉眼形態に着目すると，中心に明らかな潰瘍を有する隆起潰瘍型と，周囲の隆起部と隆凹部の肉眼的性状が同じ隆起陥凹型に分類可能であった．隆起潰瘍型の8例はすべて粘膜下浸潤癌で脈管侵襲，リンパ節転移，肝転移が高頻度であった．一方，隆起陥凹型を9例に認め，うち粘膜内癌7例，粘膜下浸潤癌2例であった．したがって表面隆起陥凹型を2亜型に分類することは臨床的に有意義であり，隆起潰瘍型はリンパ節や肝転移の高危険群として取扱われるべきであるが，隆起陥凹型には粘膜内癌が存在することも念頭におき，治療に当たることが重要と考えられた．

Key words: early colorectal cancer, flat elevation with central depression type (IIa+IIc type)

はじめに

近年，大腸癌発生頻度の増加[1]と大腸検査法，特に大腸内視鏡の普及に伴い，早期大腸癌を取扱う機会が増えている．そのなかでも最近は進行癌の前段階として，扁平な隆起型や陥凹型の早期癌が注目されている[2)3)]．特に表面隆起陥凹型（以下IIa+IIc型）はリンパ節転移の頻度が高く，悪性度が高いものとして治療には慎重を要するといわれている．一般にはIIa+IIc型は最初から腸切除の適応としている報告も多いが[4)~6)]，粘膜内癌（以下m癌）の場合もあり一律に腸切除を行うには問題がある．特に下部直腸では直腸切断術が施行されて永久的人工肛門となる場合もあり[7)]，慎重な術式の選択が必要である．そこで今回，IIa+IIc型と診断した早期大腸癌の臨床病理学的特徴と治療方針について検討したので報告する．

I. 対象および方法

1982年より1988年までの過去7年間に当院で切除した早期癌は324例であった．早期癌の臨床病理学的事項は，大腸癌取扱い規約[8)]に準じた．IIa+IIc型は17例5.2%で，うちm癌が7例，粘膜下浸潤癌（以下sm癌）が10例であった（**Table 1**）．性別では男性9例，女性8例で，年齢分布は35～79歳，平均60.2歳であった．

＜1991年10月9日受理＞別刷請求先：藤吉　学
〒862　熊本市帯山4－2－88　大腸肛門病センター高野病院

Table 1 Distribution of shape and depth of early colorectal cancer

Shape \ Depth	m	sm	Total
Ip	53 (16.4)	29 (9.0)	82 (25.3)
Isp	83 (25.6)	60 (18.5)	143 (44.1)
Is	27 (8.3)	19 (5.9)	46 (14.2)
IIa	17 (5.2)	18 (5.5)	35 (10.8)
IIa+IIc	7 (2.2)	10 (3.0)	17 (5.2)
IIb	1 (0.3)	0	1 (0.3)
Total	188 (58.0)	136 (42.0)	324 (100)

（ ）：%
Coloproctology Center Takano Hospital (1982～1988)

このIIa+IIc型17例についてその占居部位，大きさと深達度の関係，腺腫共存の有無，を検討した．さらにIIa+IIc型の中にはm癌とsm癌が含まれていたが，その違いを肉眼形態の面からみると2型に分類可能であった．すなわち一方は中心に明らかな潰瘍を有する型でこれを隆起潰瘍型（以下U1（＋）型）とし，他方は中心に明らかな潰瘍はなく周囲の隆起と陥凹部の肉眼的性状が同じと思われるもので隆起陥凹型（以下U1（－）型）とした．そしてこの2型の臨床病理学的

違いについて検討した．なお IIa+IIc 型の診断は，内視鏡的ポリペクトミーを行った2例と経肛門的および経仙骨的局所切除を行った2例は内視鏡所見を主体とし，腸切除症例は摘出標本の肉眼所見を主体に行った．また術前に IIa+IIc 型と判断したが摘出標本所見により IIa 集簇型と診断した3症例は除外した．また sm 癌は，粘膜下層への浸潤の程度により sm_1～sm_3の3段階に分けており，sm_1はわずかに粘膜筋板を破るもの，sm_3は広く筋層近くまで及ぶものとし，sm_2をその中間とした．

II. 結　果

1. 占居部位

IIa+IIc 型早期大腸癌の占居部位は，すべてがS状結腸と直腸であり，直腸が17例中14例82%と大部分を占めた（**Table 2**）．

2. 大きさ別頻度と腺腫共存の有無

Fig. 1 に大きさ別の症例数と腺腫共存の有無を示す．m 癌はすべて25mm 以下で20mm 以下に多く認められるが，sm 癌は最小8mm より最大40mm まで広く分布しており，最大径が大きいほど sm 癌が増加するわけではない．腺腫共存は18mm の m 癌の1例のみに認め，それ以外はすべて腺腫共存は認めなかった．

Table 2　Location of IIa+IIc type early colorectal cancer

	m	sm	Total	
S	1 (5)	2 (10)	3 (15)	
Rs	2 (10)	2 (10)	4 (20)	(82)
Ra	3 (15)	2 (20)	5 (35)	
Rb	1 (5)	4 (25)	5 (30)	
Total	7 (30)	10 (65)	17(100)	

(　): %

Fig. 1　Size of IIa+IIc type early colorectal cancer and adenoma component

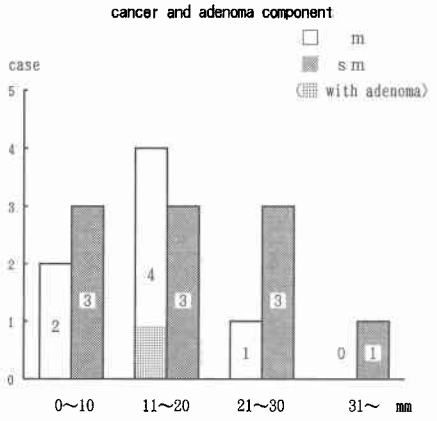

3. 肉眼形態による分類

IIa+IIc 型と判断した症例の内視鏡写真と Hematoxylin Eosin(以下 HE)染色のルーペ像を **Fig. 2, 3** に示す．**Fig. 2** は中心に明らかな潰瘍を有する U1（+）型であり，HE 染色のルーペ像で sm_3と診断した．この型に属するものは17例中8例で，すべて sm 癌であった．**Fig. 3** は U1(−)型で，中心に明らかな潰瘍はなく，周囲の隆起部と中心陥凹部の肉眼的性状が同様に見える．左側に U1(−)型で深達度 m の症例を示した．**Fig. 3c** の HE 染色のルーペ像では粘膜筋板は保たれ深達度 m で，腺腫成分は認められない．右側に深達度 sm_2の症例を示した．この U1(−)型に属するものは17例中9例に見られ，m 癌が7例，sm 癌が2例であった．

4. IIa+IIc 型の肉眼形態と大きさとの関係

U1(+)型の sm 癌と U1(−)型の m 癌と sm 癌の最大径による大きさ別分布を **Fig. 4** に示す．U1(+)型は最小8mm より最大40mm まで分布し，径が大きいほど多いというわけではない．U1(−)型では sm 癌は最小8mm から最大50mm まで広く分布し，m 癌は最小8mm から最大25mm までであった．

5. IIa+IIc 型の肉眼形態による違い

U1(+)型と U1(−)型の病理組織学的因子による違いを **Table 3** に示す．U1(+)型は8例中全例が sm 癌で，sm 浸潤度では sm_2が3例，sm_3が5例と粘膜下層への浸潤の深い症例が多かった．組織型は高分化腺癌が3例，中分化腺癌が5例と中分化腺癌の割合が高かった．リンパ管侵襲は8例中全例にみられ，静脈侵襲も37.5%と高度で，リンパ節転移率も8例中2例25.0%と高く，術後の肝転移は8例中3例にみられ37.5%と高頻度であった．一方，U1(−)型は9例中7例が m 癌で，1例のみ中分化腺癌で高分化腺癌が大部分を占めた．sm 癌の2例は sm_1と sm_2が1例ずつで，粘膜下層への浸潤もそれ程深くない．リンパ管侵襲，静脈侵襲は33.3%，11.1%と U1(+)型に比べ低値であり，リンパ節転移率も低く肝転移は認めなかった．

6. IIa+IIc 型17例の内訳

Table 4 に IIa+IIc 型17例の内訳を示した．2例が

Fig. 2 Macroscopic and microscopic view of a flat elevated lesion with central ulceration (U1 (+) type sm invasive cancer), HE stain

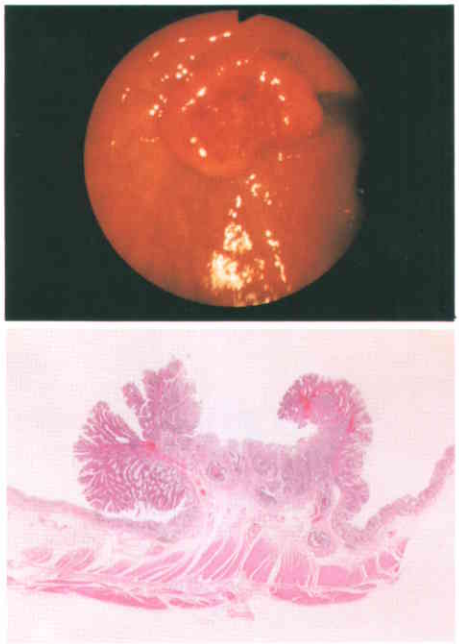

Table 3 Differences according to the shape of U1 (+) and U1 (−) type

	U1 (+)	U1 (−)
Depth	m : 0 sm_2 : 3 sm_3 : 5	m : 7 sm_1 : 1 sm_2 : 1
Pathology	well : 3 mode. : 5	well : 8 mode. : 1
Positive rate of lymphatic invasion	8/8 (100%)	2/9 (22.2%)
Positive rate of venous invasion	3/8 (37.5%)	1/9 (11.1%)
Rate of lymph node metastasis	2/8 (25.0%)	1/9 (11.1%)
Rate of liver metastasis	3/8 (37.5%)	0/9 (0%)

well : well differentiated adenocarcinoma
mode. : moderately differentiated adenocarcinoma

内視鏡的ポリペクトミー，2例が経肛門的局所切除と経仙骨的局所切除，それ以外が腸切除を施行された症例である．症例1は最大径8mmのU1(−)型のm癌で，内視鏡的ポリペクトミーのみで治療され，4年経過し再発の徴候はない．症例2は最大径15mmの

Fig. 3 Macroscopic view of flat elevated lesion with central depression (U1 (−) type, a : m cancer, b : sm cancer) Microscopic view of each lesions, HE stain (c, d)

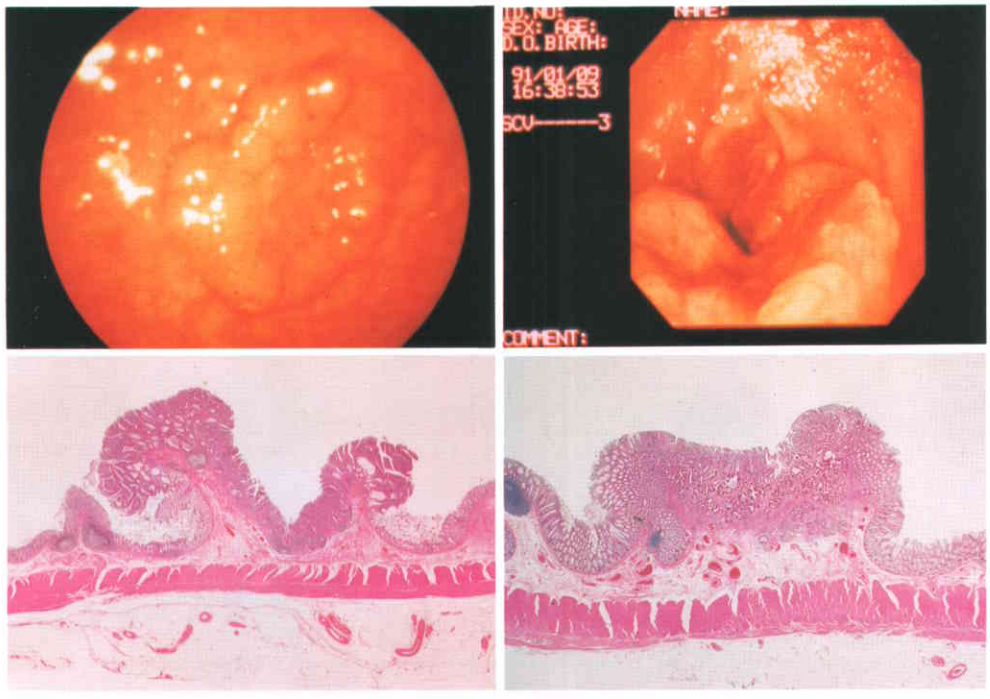

Fig. 4 Shape and size of IIa+IIc type early colorectal cancer

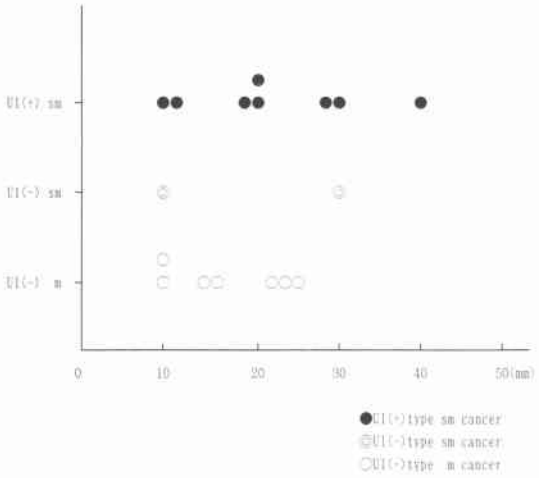

U1(−)型のm癌で，内視鏡的ポリペクトミーの後に断端（＋）の理由で前方切除術を追加されているが，切除腸管に癌の遺残を認めず，リンパ節転移も認めなかった．内視鏡的ポリペクトミーが選択された理由は，大きさではポリペクトミー可能と判断され内視鏡による肉眼所見でU1(−)型であり，中心陥凹部に発赤やびらんや出血などがなく，注腸造影でもm癌の可能性が高いという判断によった．経肛門的局所切除の症例3は最大径20mmで肛門縁より7cmの部位にあり，m癌との判断で本術式が選択されている．術後6年間再発を認めない．経仙骨的局所切除の症例4は最大径8mmで肛門縁より12cmの部位にあり，m癌との判断で本術式が選択され，術後3年間再発を認めない．以上の4例以外は最初から腸切除が選択され，3例（症例9，14，17）にリンパ節転移を認め，貫通術式の1例（症例17）に局所再発と肝転移を認め，腹会陰式直

Table 4 Details of IIa+IIc type early colorectal cancer

No.	age	sex	location	max. size	Depth	Histology	ly	v	n	shape	ope.	recurrence	prognosis
1	65	M	S	8	m	well	0	0	—	UI(−)	polypectomy	—	4Y 4M alive
2	49	F	Rs	15	m	well	0	0	0	UI(−)	polypectomy →AR	—	4Y 4M alive
3	65	M	Rb	20	m	well	1	0	—	UI(−)	TAR	—	8Y alive
4	61	M	Ra	8	m	well	0	0	—	UI(−)	TSR	—	3Y alive
5	63	M	Ra	13	m	well	0	0	0	UI(−)	AR	—	3Y 6M alive
6	56	M	Ra	25	m	well	0	0	0	UI(−)	LAR	—	4Y 4M alive
7	70	M	Rs	23	m	well	0	0	0	UI(−)	AR	—	4Y 1M alive
8	56	M	S	8	sm_1	mode	1	0	0	UI(−)	Sigmoidectomy	—	6Y alive
9	59	F	Rb	30	sm_2	well	1	0	1	UI(−)	Pull-through	—	7Y alive
10	43	F	S	9	sm_2	well	1	1	0	UI(+)	Sigmoidectomy	—	8Y 2M alive
11	74	F	Rs	18	sm_3	well	2	0	0	UI(+)	AR	—	7Y alive
12	58	F	Rs	30	sm_2	mode	1	0	0	UI(+)	AR	—	3Y 7M alive
13	56	F	Rb	28	sm_2	mode	1	0	0	UI(+)	LAR	—	4Y10M alive
14	76	F	Rb	20	sm_3	mode	1	0	1	UI(+)	APR	—	5Y11M alive
15	59	M	Rb	8	sm_3	mode	2	1	0	UI(+)	APR	liver meta.	3Y 6M dead
16	79	F	Ra	40	sm_3	well	1	0	0	UI(+)	APR	liver meta.	4Y 2M dead
17	35	M	Ra	20	sm_3	mode	2	1	2	UI(+)	Pull-through	liver meta. local rec.	1Y 5M dead

AR : Anterior resection, LAR : Low anterior resection
APR : Abdomino perineal resection, TAR : Trans anal resection
TSR : Trans sacral resection

腸切断術の2例（症例15，16）に異時性肝転移を認めた．再発例は次に詳述する．

7．再発と予後

腸切除症例13例中1例に局所再発と肝転移を認め，2例に異時性肝転移を認めた．症例17の局所再発と肝位転移を認めた症例は35歳男性，肛門縁より10cmの部位に最大径20mmのU1（＋）型を認め，貫通術式を施行した．深達度はsm_2，組織型は中分化腺癌，ly_2，v_1であったが，7か月後に局所再発と肝転移を認め，1年5か月で死亡した．症例15は異時性肝転移を認めた症例で，最大径8mmのU1(＋)型が肛門縁より4cmに存在し，直腸切断術を施行した．深達度はsm_3，組織型は中分化腺癌，ly_2，v_1で，2年10か月後に肝転移再発し，肝切除を施行したが，3年6か月後に他病死した．症例16は79歳の女性で，肛門縁より5cmの部位の最大径40mmのU1（＋）型で直腸切断術を施行した．深達度はsm_3で，組織型は高分化腺癌，ly_1，v_0であったが，3年4か月後に肝転移再発し4年2か月で死亡した．以上の肝転移の3例以外は全例生存しており3年生存率は82％であった．

III．考　察

最近，食事の欧米化に伴う大腸癌の発生の増加[1]に加え，大腸検査法，特に大腸内視鏡の進歩，普及に伴い，早期大腸癌を取扱う機会が増えている．早期大腸癌の治療上の問題点の1つは，リンパ節転移の危険性のあるsm癌についての取扱いであり，sm癌の場合の追加腸切除の基準についてはいまだ議論の多いところである．肉眼型でIIa＋IIc型は深達度smの可能性が高く，最初から腸切除の適応としている報告も多いが[4)~6)]，最近では扁平隆起性病変や平坦，陥凹型病変が注目され，IIa＋IIc型と判断した中にもm癌が存在するという報告も少なくない[2)3)7)9)~11)]．以上のことよりIIa＋IIc型と診断を受けた症例に対し一律に腸切除を行うには問題があるものと思われる．特に下部直腸では直腸切断術が施行されて永久的人工肛門となる場合もあり[7)]，慎重な術式の選択が必要である．そこで本稿では，IIa＋IIc型と診断した早期大腸癌を臨床病理学的に検討し，その治療方針についても検討した．

早期大腸癌の肉眼的分類は，大腸癌取扱い規約[8)]では早期胃癌肉眼分類に準ずるとしている．大腸では最近，扁平あるいは陥凹型の早期癌が注目され，発見の機会が増えており，その肉眼型も多種にわたり，すべて胃の早期癌肉眼分類に準ずるには難しいと思われる症例も少なくない．丸山ら[4)]は1980年にすでに組織所見を加味したA～G 7種の独自の早期大腸癌の分類を報告している．その中で，無茎性病変の項目で10mm以下のIIa＋IIc型にm癌が1病変存在することを指摘し，分類Cに分けている．IIa＋IIc型の診断は正常粘膜に対する表面隆起と表面陥凹という高低の条件のみで規定されるが，この条件のもとではIIa＋IIc型の中にm癌が含まれる場合も少なくない．そこで中心陥凹を有する扁平隆起性病変がsm癌か否かの判定は，中心陥凹部が発赤調を有しているか，びらんを有しているか，潰瘍を有しているかなど，その表面性状が重要である．長谷川ら[9)]は大腸扁平腫瘍の内視鏡診断において，発赤は癌を強く示唆する所見とし，表面性状の観察を重視している．

今回の自験例の検討では中心に明らかな潰瘍つまり白苔を有したり，光沢がなく易出血性である隆起潰瘍型（U1（＋）型）と，周囲の隆起部と陥凹部の肉眼的性状が同じ隆起陥凹型（U1（－）型）の2型に分類可能であった．そしてU1（＋）型の場合はすべてsm癌であったが，U1（－）型の場合はm癌7例，sm癌2例であり，m癌の割合が高かった．しかもsm癌をその浸潤程度によりsm_1～sm_3に分けたが，U1(＋)型ではsm_2が3例，sm_3が5例，U1(－)型ではsm_1 1例，sm_2 1例と，sm浸潤度の浅い症例であった．この点に関し倉本ら[10)]もIIa＋IIc型をその肉眼型の成因からIIa＋IIc型と(IIa＋IIc)′型の2つの亜型に分けており，われわれのU1（－）型とU1（＋）型に相当するものと考えられ，倉本らのいうIIa＋IIc型ではm癌が11例中4例存在するとしている．また岡村ら[11)]もIIa～IIa＋IIc型早期大腸癌をIIa＋IIc型早期胃癌の佐野分類[12)]に準じて3型に分類し，立ち上がりにくびれを有し背は低いもののポリープ状の発育を示す病変をポリープ型，なだらかな隆起を伴うIIc型ともいうべき病変をびらん型，癌浸潤の主体が粘膜下層にありその中心が陥凹した病変を深部浸潤型としている．その中のポリープ型はわれわれのU1（－）型に相当すると考えられ，岡村らの報告の中でポリープ型のIIa＋IIc型はsm癌1例，m癌3例である．以上のように，多くの早期大腸癌症例が集積されるに従い，深達度mのIIa＋IIc型が少なからず存在することが判明してきている．

早期大腸癌の肉眼分類は，大腸癌取扱い規約の早期胃癌に準じた分類が一般的である．しかし大腸は大きなひだをもつ管腔臓器であり，内視鏡検査時の空気の注入による管腔の伸縮状態により肉眼型が変化する場合が少なくない．またひだとの関連でも肉眼型は変化

してくる．この点を長廻[13]や中村[14]も指摘しており，今後大腸に固有の条件を重視した定義が望まれる．

治療方針に関しては，m癌とsm癌の間に大きな差異があり，m癌では一般にはリンパ節転移はないとされ，内視鏡的ポリペクトミーなどの局所切除で治療が完了する．ところがsm癌では10%弱にリンパ節転移がみられ，特にIIa+IIc型ではリンパ節転移の頻度も高く注意を要するといわれている[4)~6)]．今回の自験例を検討しても，U1(+)型を典型的IIa+IIc型とすると，全例がsm癌でありリンパ節転移率も8例中2例25%と高く，術後肝転移が8例中3例37.5%に認められ，生物学的悪性度の高い症例が多かった．したがってU1(+)のIIa+IIc型は最初から腸切除の適応となり，少なくともR_2以上のリンパ節郭清が必要であり，術後肝転移に対する予防と注意が肝要である．一方，U1(−)型ではm癌が9例中7例と大部分を占め，占居部位として直腸に多いことより，不必要な直腸切断術を防止するためには下部直腸のU1(−)型は，まず経肛門的局所切除を行い，その病理組織学的検索を十分行った後に追加腸切除を決定することが重要と考える[15]．今回の検討ではsm癌をその浸潤程度によりsm_1〜sm_3に分けたが，追加腸切除の基準の1つとして武藤ら[16]はsm_2以上の症例としており，U1(−)型の場合は9例中7例がm癌で，sm癌の2例はsm_1とsm_2が1例ずつということより，大部分の症例がポリペクトミーを含む局所切除で治療が可能と考えられる．

最近は，超音波内視鏡検査によりかなり正確に深達度診断ができ，m癌とsm癌の鑑別はほぼ可能と思われるが，IIa+IIc型の治療の実際に当たって，その表面の性状を加味した肉眼所見により，U1(+)型とU1(−)型に分類することは治療方針決定の一助として非常に有意義なものと考える．

最後に大腸癌の組織発生や発育進展に関しては古くより多くの報告があり，Adenoma carcinoma sequence説[17]かDe nove説[18)19)]かなど議論の多い点である．そのなかでIIa+IIc型は進行大腸癌の主体を占める潰瘍型癌の前段階としてその肉眼型より最も考えやすい病変である．ところがIIa+IIc型の早期癌全体に占める割合は自験例では324例中17例5.2%と少なく，Is, IIa, IIbを含めても30.5%であった．進行癌症例中の潰瘍型癌の割合は約90%であり[20]，早期癌と進行癌での潰瘍型の割合には非常に大きな違いがみられる．この違いをうめるべく最近は，第35回大腸癌研究会で表面型病変が取り上げられ注目を集めており，今後の検討が期待される．

以上，IIa+IIc型の臨床病理学的特徴とその治療方針について述べたが，IIa+IIc型の診断と治療にはまだ多くの異論もあり，今後も症例を重ねさらに検討してゆきたい．

本論文の要旨は第52回日本臨床外科医学会総会（1990東京），第37回日本消化器外科学会総会（1991名古屋）において発表した．

文　献

1) 渡辺能行，川井啓一，多田正大：大腸癌の疫学．臨内科　1：137—143，1986
2) 工藤進英，林　俊一，三浦宏二ほか：平坦・陥凹型早期大腸癌の内視鏡診断と治療，微小癌の内視鏡像を中心に．胃と腸　24：317—329，1989
3) 長廻　紘，長谷川かをり，飯塚文瑛ほか：大腸腫瘍の分布に関する検討．胃と腸　24：131—145，1989
4) 丸山雅一，佐々木喬敏，横山善文ほか：大腸早期癌の診断に関する知見補遺—とくに診断基準の再検討およびポリペクトミーの諸問題—．胃と腸　15：375—391，1980
5) 森谷宜皓，小山靖夫：早期直腸癌．消化器外科セミナー20．治療方針と治療成績の変遷．へるす出版，東京，1985，p192—209
6) 椋　棒　豊：大腸sm癌に対する治療方針の検討．日本大腸肛門病会誌　40：361—368，1987
7) 早塚　隆，桑原慎一，武田良一ほか：粘膜内に限局したIIa+IIc型早期直腸癌の1例．癌の臨　35：861—866，1989
8) 大腸癌研究会編：臨床・病理．大腸癌取扱い規約．改訂第4版．金原出版，東京，1985
9) 長谷川かをり，三神俊史，野口友義ほか：大腸扁平腫瘍の内視鏡診断．Gastroenterol Endosc 26：1692—1696，1984
10) 倉本　秋，伊原　治，大原　毅：平坦な腺腫と早期大腸癌．臨消内科　3：1563—1569，1988
11) 岡村正造，浅井俊夫，山口初宏ほか：IIa〜IIa+IIc型早期大腸癌の臨床病理学的研究．Gastroenterol Endosc 31：58—64，1989
12) 佐野量造：胃疾患の臨床病理．医学書院，東京，54—59，1974
13) 長廻　紘：陥凹型早期大腸癌の特徴および意義．胃と腸　22：955—958，1987
14) 中村恭一：陥凹型早期大腸癌：主題症例を眺めて．胃と腸　22：961—963，1987
15) 藤吉　学，磯本浩晴，白水和雄ほか：早期大腸癌の臨床病理学的特徴と治療方針について．日本大腸肛門病会誌　44：415—425，1991
16) 武藤徹一郎，西澤　護，小平　進ほか：大腸sm癌アンケート集計報告　sm癌の転移リスクファク

ターを求めて．胃と腸 26：911—918, 1991
17) Morson BC: Precancerous and early malignant lesions of the large intestine. Br J Surg 55：724—731, 1969
18) Spratt JS Jr, Ackerman LV: Pathologic significance of polyps of the colon and rectum. Dis Colon Rectum 3：330—335, 1960
19) 中村恭一, 渋谷 進, 西沢 護ほか：大腸癌の組織発生とその早期における発育過程．胃と腸 20：877—888, 1985
20) 藤吉 学, 白水和雄, 梶原賢一郎ほか：腫瘤型大腸癌47例の臨床病理学的検討．日消外会誌 22：2398—2403, 1989

Clinicopathological Studies and Treatment of 17 Cases of Flat Elevation with Central Depression Type Early Colorectal Cancer

Manabu Fujiyoshi, Masahiro Takano, Tateshi Fujiyoshi, Koichi Takagi, Yoriyuki Tsuji, Akira Hamada and Toshiharu Sasaki
Coloproctology Center, Takano Hospital

The clinicopathological features and treatment of flat elevation with central depression (IIa + IIc) type early colorectal cancer were studied. Three hundred and twenty four cases of early colorectal cancer were experienced in the past 7 years. There were 17 cases of IIa + IIc type early colorectal cancer comprising 5.2% of all early colorectal cancer cases. Seven of the 17 cancers were mucosal and 10 were submucosal. When the 17 cancers were examined macroscopically, they were found to be divided into Ul(+) type which had clear ulceration and Ul(−) type without it. Eight of the 17 cases were of the Ul(+) type. They were all submucosal cancer and the incidence of vessel invasion, lymphnode metastasis and liver metastasis was high. There were 9 cases of the Ul(−) type of which 7 were mucosal cancer and 2 submucosal cancer. One of the 17 patients underwent endoscopic polypectomy alone and 2 underwent curative trans-anal and trans-sacral resection respectively. This division of IIa + IIc type early colorectal cancer into Ul(+) and Ul(−) is clinically useful and for Ul(−) type at the lower rectum, local excision could be done at the first trial and the need for radical resection should be decided on the basis of the pathological findings.

Reprint requests: Manabu Fujiyoshi Coloproctology Center, Takano Hospital
4-2-88 Obiyama, Kumamoto, 862 JAPAN