日消外会誌　25（1）：79～84，1992年

絞扼性腸閉塞25例の検討ならびに補助診断としての enhanced CT の有用性について

東海大学第2外科，同　放射線診断科*

向井　正哉　野登　隆　岩田　美郎*　池田　正見
安田　聖栄　杉原　隆　幕内　博康　佐々木哲二
田島　知郎　三富　利夫

過去10年間に当教室では25例の絞扼性腸閉塞腸切除症例を経験した．この25例を壊死群(20例)，非壊死群（5例）の2群に分類し対比検討を行った．2群間の自他覚所見，血液生化学所見，臨床所見で比較検討したが，両群間には有意な差を認めなかった．絞扼性腸閉塞7症例を含む計12例の腸閉塞の enhanced computed tomography（CT）像の対比を行った．絞扼部壊死腸管の enhanced CT 上の特徴的所見は，①腸管壁の肥厚（4mm 以上），②ケルクリング皺壁の消失，③腸管の口径が小さい（40mm 未満），④腸管内ガスの消失，⑤腸間膜の density の上昇などの所見があげられ，⑥腸管壁の不鮮明な enhancement（blurred enhancement），⑦腸管内容の density の上昇（出血，CT number＋30HU 以上）がより進行した所見と考えられた．以上より絞扼性腸閉塞の術前診断には腹部所見，単純X線所見，腹部超音波所見などに加え，enhanced CT 所見がその補助診断として積極的に導入されるべきであると思われた．

Key words: ileus, enhanced computed tomography for small bowel obstruction, intestinal ischemia

緒　言

絞扼性腸閉塞は，自他覚所見，血液生化学所見よりその存在を強く疑うものから，開腹時に初めて確定診断がつくものまでその病態は多彩である．近年画像診断の進歩により腹部超音波検査（ultrasonography 以下 US）の腸閉塞診断が確立されつつある[1)~4)]．US の利点としては，非侵襲的検査であり腸管全体の病態の動的変化を経時的に頻回に観察できることがあげられるが，その描出および診断には高度の熟練を要する．一方腹部 computed tomography 検査（以下 CT）は，腸管，腸間膜や腹膜の部分的病態の詳細な把握に優れているといわれている[5)~7)]．今回われわれは，絞扼性腸閉塞25例の自他覚所見，血液生化学所見ならびに臨床所見を検討し，さらに絞扼性腸閉塞7例を含めた計12例の腸閉塞の enhanced CT 像の比較を行った．その結果 US 診断に加えて CT 診断を加味することは病態の把握がより客観的かつ明確になるものと思われたので若干の文献的考察を加えて報告する．

＜1991年10月9日受理＞別刷請求先：向井　正哉
〒259-11　伊勢原市望星台　東海大学医学部第2外科

対　象

当教室で過去10年間に経験した絞扼性腸閉塞25例を対象とした．これは同一期間内の腸閉塞手術例349例の7.2%に相当する(**Table 1**)．この25例を病理組織学的に粘膜の脱落した壊死群20例と，粘膜のうつ血，出血，浮腫は認められるが粘膜の脱落は認められない非壊死群5例に分けて検討した（**Table 2**）．また CT 検査では絞扼性腸閉塞7例（壊死群5例，非壊死群2例）と単純性腸閉塞5例（癒着剥離群2例，保存的軽快群3

Table 1　Operated cases of ileus

		(Number of cases)	(%)
Cases	without small bowel resection (adhesiolysis)	160	45.8
Cases	with small bowel resection	189	54.2
	resection of simple obstruction	97	27.8
	strangulated obstruction	25	7.2
	incarcerated groin hernia	18	5.2
	sigmoid colon volvulus	4	1.1
	others (with colon carcinoma)	45	12.9
	Total (excluding peritonitis carcinomatosa)	349 cases	

Table 2 Classification of strangulated obstruction

25 cases diagnosed as strangulation at laparotomy were classified into necrotic and non-necrotic groups according to their histological findings.

necrotic group	non-necrotic group
↓	↓
mucosal omission of the intestinal wall	congestion, hemorrhage and edema of the mucosa without mucosal omission
(20 cases)	(5 cases)

Table 3 Evaluation of preoperative state in 25 patients with strangulated obstruction

	necrotic group (20cases)		non-necrotic group (5cases)	
B. T 38℃ ≦	2/20	10%	0/5	0%
B. P 80mmHg ≧	6/20	30%	1/5	20%
WBC 10,000/μl ≦	15/20	75%	3/5	60%
CPK 500U/L ≦	4/20	20%	4/5	80%
B. E-5mmol/1 ≧	3/17	18%	0/5	0%
palpable mass(+)	3/20	15%	2/5	40%
peritoneal sign(+)	9/20	45%	2/5	40%

例）を対比し検討した．

方　法

壊死群と非壊死群で自他覚所見，血液生化学所見，臨床所見につき比較検討した．さらに腸閉塞の enhanced CT 所見についても検討を行った．

1．自他覚所見：38℃以上の発熱，最高血圧(BP)80 mmHg 以下，腹部腫瘤の触知，腹膜刺激症状の4項目につき検討した．

2．血液生化学所見：WBC 10,000/μl 以上，CPK 500U/l 以上，Base Exess (BE) −5mmol/l 以下，の3項目につき検討した．

3．臨床所見：最終開腹術からの期間，来院から手術までの時間，腸閉塞発生回数，開腹時腹水の性状，切除腸管の長さ，絞扼部腸管の部位の6項目につき比較した．

4．CT 所見：日立 W-1000, W-800, W-600の3機種を用い，造影剤はオムニパーク，またはイオパミロンを計100～120ml 使用して enhanced CT を行い比較した．①腸管壁の厚さ，②ケルクリング皺壁，③腸管の口径，④腸管内ガス，⑤腸間膜の density，⑥腸管壁の enhancement，⑦腸管内容の density の計7項目につき検討した．

成　績

1．自他覚所見では，38℃以上の発熱が壊死群で2/20例(10%)，非壊死群では1例も認められず，最高血圧(BP)が80mmHg 以下となったものは，壊死群で6/20例（30%），非壊死群で1/5例（20%）であった．腹部腫瘤の触知はそれぞれ3/20例（15%），2/5例（40%）に認められ，腹膜刺激症状はそれぞれ9/20例（45%），2/5例（40%）に認められた．しかしこの2群間には有意差を認めなかった．

2．血液生化学所見では，WBC 10,000/μl 以上となったものは壊死群で15/20例（75%），非壊死群で3/5例（60%）であり，CPK 値は壊死群で平均値353U/l，非壊死群で平均値861U/l でありその分布差を認めなかった．CPK 値500U/l 以上となったものがそれぞれ4/20（20%），4/5例（80%）に認められた．BE については，−5mmol/l 以下となったものが壊死群3/17例（18%）に認められたが，非壊死群には1例も認められなかった．これら2群間には有意差を認めなかった（**Table 3**）．

3．臨床経過では，最終開腹術からの期間をみると5年未満に発生したものが，壊死群で8/15例(53%)，非壊死群で4/5例（80%）であった．また5年以上経過してから発症するものは，それぞれ7/15例（47%），1/5例（20%）に認められた．

来院から手術までの時間は，6時間未満のものが壊死群では13/20例（65%），非壊死群では4/5例（80%）であった．24時間未満のものはそれぞれ5/20例(25%)，0/5例（0%）であり，24時間以上要したものはそれぞれ2/20例（10%），1/5例（20%）であった．

絞扼性腸閉塞を腸閉塞発生回数でみると，腸閉塞の既往がない初発例は，壊死群で17/20例（85%），非壊死群で5/5例（100%）と，ほとんどが初発例であった．

開腹時腹水の性状を検索すると，血性腹水は淡血性のものを含めてそれぞれ12/20例(60%)，2/5例(40%)に認められた．

切除腸管の長さは，1m 以上の切除が，壊死群で7/20例（35%），非壊死群で3/5例（60%）とむしろ非壊死群で長い腸管の切除がされていた．

絞扼部腸管を部位別にみると，壊死群は9/20例（45%）が下部小腸に認められたが，非壊死群は2/5例（40%）が上部小腸に認められた．しかしこの2群間における検討ではいずれも有意差を認めなかった **Table 4**）．

Table 4 Evaluation of clinical course in 25 patients with strangulated obstruction

	necrotic group (20cases)		non-necrotic group (5cases)	
from previous ope. to onset				
< 1year	6/15	40%	2/5	40%
1year ≧ < 5years	2/15	13%	2/5	40%
5years≦	7/15	47%	1/5	20%
past history of ileus				
(−)	17/20	85%	5/5	100%
(+)	3/20	15%	0/5	0%
from admission to ope.				
< 6hrs	13/20	65%	4/5	80%
6hrs ≦ <24hrs	5/20	25%	0/5	0%
24hrs ≦	2/20	10%	1/5	20%
ascites at laparotomy				
serous	3/20	15%	2/5	40%
bloody	12/20	60%	2/5	40%
turbid	4/20	20%	0/5	0%
none	1/20	5%	1/5	20%
length of resected bowel				
< 1m	13/20	65%	2/5	40%
1m≦	7/20	35%	3/5	60%
location of the strangulated bowel (from Treiz lig.)				
< 1m	1/20	5%	2/5	40%
1m≦ < 2m	6/20	30%	1/5	20%
2m≦	9/20	45%	0/5	0%
2areas	4/20	20%	2/5	40%

Table 5 Findings of enhanced CT in 12 ileus cases

		laparotomy (9cases)			non-laparotomy (3cases)
		resection (7cases)		non-resection (adhesiolysis)	conservative care (long tube)
		necrosis (5cases)	non-necrosis (2cases)	(2cases)	
wall thickness	4mm ≦	●●●			
	4mm >	○○	○○	○○	○○○
Kerckring's folds	(−)	●●			
	(+)	△△△	△△	○○	○○△
bowel caliber	40mm >	●●●			
	40mm ≦	○○	○○	○○	○○○
intrabowel gas	(−)	●●●●			
	(+)	○	○○	○○	○△△
mesenteric density	high	●●●			
	low	△△	△△	○○	○△△
wall enhancement	unclear	●			
	clear	○○○△	○○	○○	○○△
intrabowel density	bloody	●			
	watery				

● : finding observed only in necrotic group.
●○ : finding of severe degree △ : finding of mild degree

4. CT所見では(**Table 5**), ①画像より算出して腸管壁の厚さが4mm以上に厚くなったものが,壊死群で3/5例(60%)に認められたが,他の3群ではいずれも4mm未満であった.②ケルクリング皺壁は壊死群で2/5例(40%)が消失していたが,他の3群では消失していなかった.③画像より算出し腸管の口径が40mm未満と小さいものが,壊死群で3/5例(60%)に認められたが,他の3群ではいずれも40mm以上であった(**Fig. 1, 2**).④腸管内ガスを認めなかったものが壊死群で4/5例(80%)であったが,他の3群ではいずれも腸管内ガスを認めた.⑤腸間膜のdensityが正常の腸間膜や後腹膜と比較して上昇していたものが,壊死群で3/5例(60%)に認められたが,他の3群ではいずれも上昇を認めなかった(**Fig. 3, 4**).⑥腸管壁のenhancementは各群でenhanceされたが,壊死群で1/5例(20%)のみ不鮮明であった.この1例は,⑦腸管内容のden-

Fig. 1 An enhanced CT scan image of a patient in the necrotic group demonstrating conglomerate of small bowel with narrowed lumens (curved arrows), gasless small bowel, thickening of wall and disappearence of the Kerckring's folds (arrow).

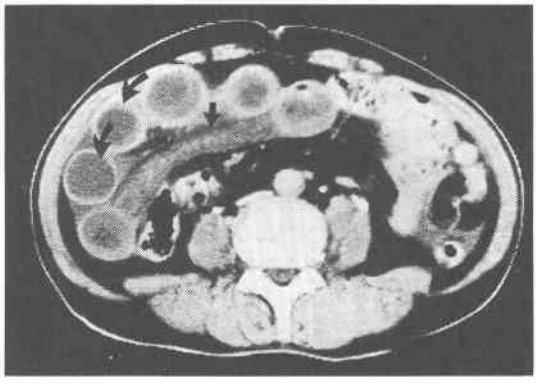

Fig. 2 An enhanced CT scan image of a patient in the non-necrotic group indicating distended small bowel loops, gas in small bowel and the distinct Kerckring's folds (arrow).

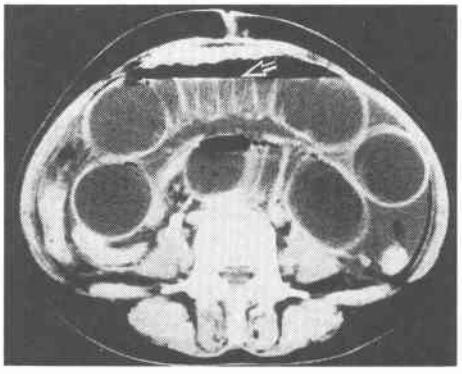

Fig. 3 An enhanced CT scan image of a patient in the necrotic group demonstrating edematous mesenteric folds converging toward the point of torsion site (arrow) and conglomerate of small bowel with narrowed lumens.

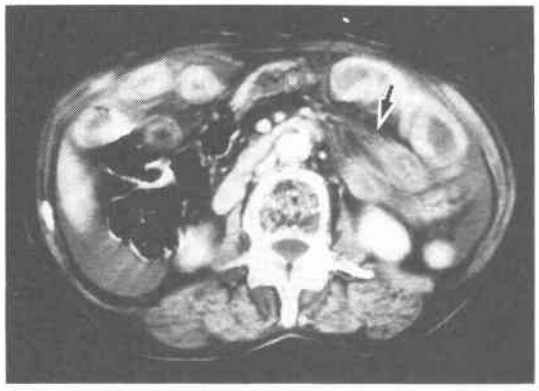

Fig. 4 An enhanced CT scan image of a patient in the non-necrotic goup showing intact mesenterium (arrow), distended small bowel loops and gas in small bowel.

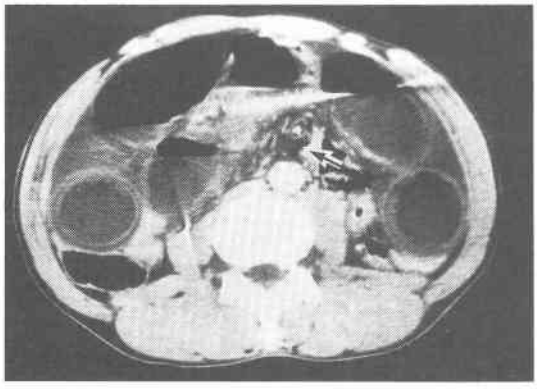

sity が CT number＋30 Hounsfield Unit（以下 HU）と上昇し，出血を思わせる所見が得られた(**Fig. 5**)．しかし壊死群以外の他の3群間には著明な差異を認めなかった（**Fig. 6**）．

考　察

絞扼性腸閉塞25例を壊死群，非壊死群の2群に分類し比較検討を行ったが，両群間には自他覚所見および血液生化学所見上有意な差を認めなかった．しかしCPK に関しては意外にも非壊死群で高い傾向が認められた．一般的に CPK の上昇は，絞扼性腸閉塞の診断指標といわれている[8)~11)]．CPK の著明な高値は腸管壊死を反映するものの壊死群でも高値を示さない症例も

Fig. 5 A non-enhanced CT scan image (upper picture) obtained from a typical patient of the necrotic group, showing increased density of the intrabowel content indicating bleeding (arrow), which shows blurred enhancement in enhanced CT scan image (lower picture).

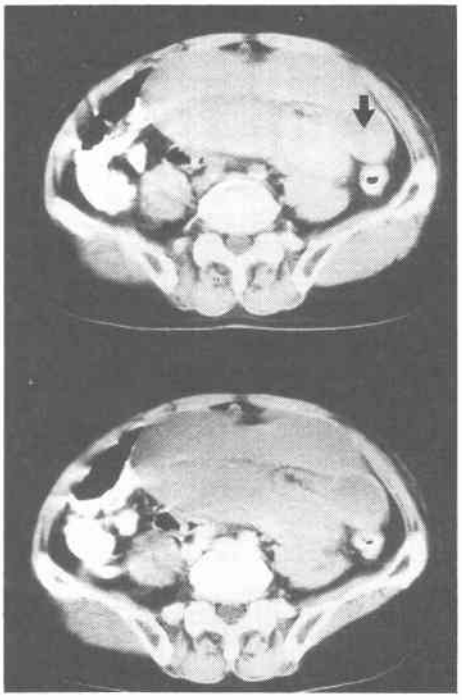

少なくない．われわれの成績では必ずしも腸管壊死の程度と CPK 値には相関を認めなかった．そこで絞扼性腸閉塞における CPK の上昇機序について考察してみると，CPK 値の変動には3つの病態が推測された．第1に絞扼腸管が壊死に陥っていく過程で逸脱した CPK が血中に流出したもの．第2に絞扼腸管が完全に血流遮断され逸脱した CPK が血中に流出できず腸管壁内で停滞，貯留しているもの．第3に血流遮断された絞扼腸管がなんらかの機転により再灌流され停滞，貯留していた CPK が血中に再流出することが考えられた．この第2第3の病態が混在しているために壊死群と非壊死群の間に CPK 上昇の相関が認められなかったものと推測された．

来院から手術までの時間では，両群とも24時間以内に80％以上の割合で手術を施行しており，手術時期の決定が遅延した症例は少なかった．原因不明の重篤な急性腹症で来院し，絞扼性腸閉塞が疑われた場合には，積極的に開腹手術が選択されているものと思われた．

Fig. 6 CT scan images of the adhesiolysis group (upper picture) and conservative care group (lower picture) showing distended bowel, intrabowel gas and the Kerckring's folds.

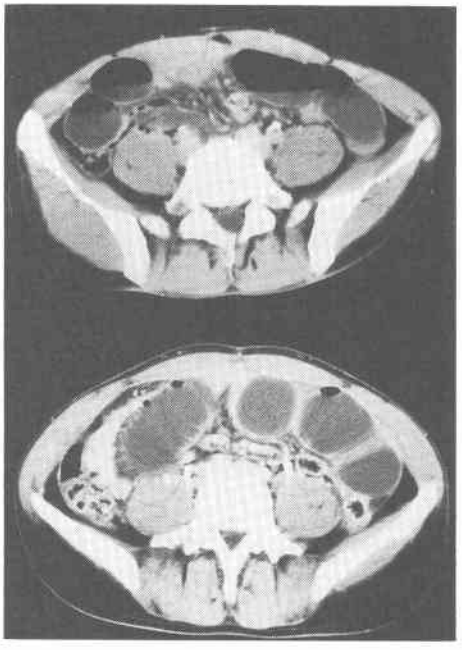

切除腸管の長さについてみると，壊死群では1m未満，非壊死群では1m以上が多かった．これは非壊死群で，絞扼腸管の色調の変化，境界が不明瞭であるということより術中に明らかな肉眼的判断が行いにくく，健常部まで大きな範囲で切除を行ったり，癒着剝離操作中の腸管の穿孔損傷を切除範囲に入れざるを得ない症例が含まれていたためと考えられた．これに比べて壊死群ではかえって腸管の癒着は軽度で，捻れた腸管は短く境界も明瞭であり，比較的限局した腸壊死が多かったことによるものと思われた．

CT像について解析するに際し，画像が本当に絞扼部腸管をsliceしているのかどうかという問題点がある．今回の検討では，retrospectiveな検討であり術中の所見より絞扼部腸管の部位を腎臓が描出されるレベル，腸骨が描出されるレベルなどで推測したものである．もちろんUSにて絞扼部腸管を同定する，あるいはその存在を推測することが第1選択であることはいうまでもない．またlong tubeから造影を行い，ある程度造影剤が進んだところでCTを行うことも良い方法であると考えている．

腸管壁の厚さについては，正常なものから浮腫により次第に厚くなってくるものと思われるが，完全に壊死に陥った腸管壁のCT診断は，その終末像としてintestinal pneumatosisとして報告されている[12]．さらにUSでは描出できない部分的病態の詳細な把握として，門脈内ガス像，上腸間膜静脈内ガス像なども報告されている[13]．ケルクリング皺壁に関しては腸管壁の浮腫とともに消失してくるものと思われるが，CT上は完全にケルクリング皺壁の消失したsliceを中心に上下2 slice，計3 sliceで評価した．腸管の長軸方向と短軸方向にsliceされていればその判定は比較的困難ではないものと思われた．また腸管の口径が壊死群で40mm未満と小さかったのは，絞扼腸管がclosed loopとなり腸管壁は次第に厚くなっていくが，腸管内容は組織吸収により次第に吸収されるため，腸管内ガスの消失もその結果ではないかと推測された．腸間膜のdensityの上昇は絞扼腸管の腸間膜に浮腫と静脈還流障害による造影剤の停滞が生じたためと考えられた．腸管壁のenhancementについては，壊死群，非壊死群，癒着剝離群，保存的軽快群のいずれにおいてもenhanceされるようであるが，1例のみ壊死群でenhanceされない症例が認められた．腸管壁はenhanceされることのほうが多いが，これは絞扼腸管では動脈閉塞よりも静脈還流障害の方が優位であることを示唆する．動脈閉塞の有無については，現在早期動脈相のCT撮影を行いprospectiveに検討中である．さらに腸管内容のdensityの上昇はその貯留物の成分にもよるがCT number +20HU以上は壊死を疑うべきで，+30HU以上であれば本症例のように腸管粘膜の出血性壊死と考えてよいと思われた．

これらを総合すると絞扼性腸閉塞のCT所見は，壊死腸管を疑わせる所見として，①腸管壁の肥厚（4mm以上），②ケルクリング皺壁の消失，③腸管の小さい口径（40mm未満），④腸管内ガスの消失，⑤腸間膜のdensityの上昇，⑥CT number+20HU以上の腸管内容のdensityの上昇，などが挙げられる．また壊死腸管を強く疑わせる所見としては，⑦腸管壁の不鮮明なenhancement（blurred enhancement）あるいは完全にenhanceされないもの，⑧CT number+30HU以上の腸管内容のdensityの上昇であった．壊死腸管所見としては，⑨門脈内ガス像，上腸間膜静脈内ガス像，⑩腸管壁内ガス像（intestinal peneumatosis），などが挙げられると考えている．

実際の臨床においては，絞扼性腸閉塞のなかでもむしろ非壊死群を早期に診断することが重要である．つ

まり開腹が必要なのかどうか，さらに絞扼性腸閉塞で虚血腸管が壊死に陥る以前に開腹手術に踏み切りたいわけであるが，今回のCT上の比較では壊死群以外の3群間には鑑別項目を見いだせず，今後さらに症例数を増やした検討が期待されるところである．

以上より絞扼性腸閉塞を否定できない急性腹症には，USに加えてenhanced CTが補助診断として重要な情報をあたえてくれるので積極的に導入されるべきであると考えられた．

なお本論文の要旨は第91回日本外科学会総会において発表した．

文　献

1) 佐々木政一，島田浩介，石田　淳ほか：イレウスの超音波診断．和歌山医　37：1—8，1986
2) 小縣正明，徳家敦夫，橋本　隆ほか：絞扼性イレウスの超音波診断．消外　9：1915—1920，1986
3) 佐々木政一，島田浩介：イレウスの超音波診断．消外　10：367—372，1987
4) 小縣正明：絞扼性イレウスにおける壊死腸管の超音波像．Jpn J Med Ultrasonics 17：19—25，1990
5) 三重野寛治，奥島伸郎，網野賢次郎ほか：絞扼性イレウスの診断と治療の問題点．腹部救急診療の進歩　7：613—617，1987
6) 岩淵正之，杉山保士，金野則弘ほか：絞扼性イレウスの病態と新しい診断法．腹部救急診療の進歩　7：619—624，1987
7) 安田秀喜，高田忠敬，三重野寛治ほか：イレウスのCT診断．腹部画像診断　7：165—171，1987
8) 公平不二雄，三重野寛治，花上　仁ほか：血行障害を伴った腸管疾患の新しい診断と治療．腹部救急診療の進歩　6：33—37，1986
9) Geoffrey MG, John JFO, Robert EW et al: Elevated levels of peripheral serum creatine phosphokinase with strangulated small bowel obstruction. Arch Surg 118：837—840，1983
10) 泉　公成，木戸訓一，加藤孝男ほか：CTを中心とした絞扼性イレウス診断へのアプローチ．日救急医会関東誌　9：158—160，1988
11) Jon ST, Larry EB, Wiliam WW: Serum enzyme levels during intestinal ischemia. Ann Surg 211：369—373，1990
12) Diego J, Bharat R: CT diagnosis of primary small-bowel volvulus. AJR 147：941—942，1986
13) Michael JS, Daniel J, David HS: Diagnosis of bowel infarction. AJR 154：99—103，1990

Diagnosis of Strangulated Small Bowel Obstruction —Efficacy of Enhanced CT Scanning—

Masaya Mukai, Takashi Noto, Yoshio Iwata*, Masami Ikeda, Seiei Yasuda, Takashi Sugihara, Hiroyasu Makuuchi, Tetsuji Sasaki, Tomoo Tajima and Toshio Mitomi
Second Departments of Surgery and Diagnostic Radiology*, Tokai University School of Medicine

We have experienced 25 cases of strangulated small bowel obstruction with bowel resection in the past 10 years. According to the histological findings in the resected bowel, these cases were divided into a necrotic group and a non-necrotic group. Preoperative findings on the clinical course and hematobiochemical examination in these two groups were compared, but no significant examination in these two groups were compared, but no significant differences were found. The results of enhanced CT scanning in these two groups were analyzed and some characteristic findings were seen in the necrotic group. Gasless small bowel, disappearance of the Kerckring's folds and increased mesenteric density were special features in the necrotic cases. Blurred enhancement of the small bowel wall and increased density of the bowel contents indicating bleeding were observed in the more severe cases. Enhanced CT scanning is very useful for diagnosing strangulated small bowel obstruction and should be used in cases of suspected necrotic bowel.

Reprint requests: Masaya Mukai　Second Department of Surgery, Tokai University School of Medicine
Bohseidai, Isehara, 259-11 JAPAN