日消外会誌　25（1）：102～106，1992年

症例報告

食道類基底細胞癌の1例

栃木県立がんセンター外科
清水　秀昭　尾沢　巌　稲田　高男
松井　淳一　菱沼　正一　固武健二郎
池田　正　尾形　佳郎　小山　靖夫

症例は71歳男性．心窩部痛に対し内視鏡が施行された．上門歯列より30cm，8時方向に10mm大の小隆起を認めた．腫瘤の表面はやや不整で，辺縁は正常食道粘膜に覆われていた．内視鏡新病型分類による0-1型を考えた．低分化型扁平上皮癌の生検診断で，手術を施行．切除標本では，腫瘍の大きさは，13×10mmで，病理組織診断は類基底細胞癌であった．downward growthの発育形式を示し，深達度はsmで，リンパ節転移，上皮内進展および脈管侵襲は認めなかった．術後化学療法を施行した．術後8か月の現在，再発の兆候なく健在である．

本症例は比較的早期の段階にある類基底細胞癌であり，その食道造影・内視鏡所見，肉眼形態は食道類基底細胞癌の臨床像の典型例を示すと思われる．

予後に関しては，悪性度の高い癌の1つと考えられてきたが，進行した癌に反して比較的早期の癌はさほど悪くないものと思われる．

Key words：esophageal cancer，basaloid-(squamous) carcinoma，basal cell carcinoma

はじめに

食道癌取扱い規約[1]の組織型の中で，その他の癌のうちの1つとして分類されている食道基底細胞癌はまれなものである．病理組織学的には基底細胞に類似した小型の細胞が，充実性ないし索状に増殖する．さらに，一部で扁平上皮癌の像を示すことが多いことから，類基底細胞一(扁平上皮)癌として検討すれば食道癌におけるその臨床像をより明確にしていくことができるであろう．今回，われわれは，食道類基底細胞癌の典型例と考えられた1例を経験したので，その臨床的意義について文献的考察を加え報告する．

症　例

患者：71歳，男性．

主訴：心窩部痛．

既往歴：70歳，閉塞性動脈硬化症．

アルコール（－）．

タバコ：25本/日，53年間．

家族歴：特記すべきものなし．

現病歴：閉塞性動脈硬化症で他院にて通院治療中，1990年7月中旬，心窩部痛が出現し内視鏡が施行された．その結果，中部食道癌の診断にて，当院紹介となった．

現症：157cm，59kg，栄養状態良好．常食摂取．左右足背動脈触知するも微弱．200m以上継続歩行困難．

入院時検査：胸部X線写真で約10cm径の後縦隔腫瘍を指摘した．食道バリウム造影では気管分岐部下2cmの中部食道後壁に，18×12mmの類円形の隆起性病変を認めた．側面像では隆起の立ち上がりはなだらかで，腫瘤辺縁では粘膜下腫瘍の性格も伺わせた(**Fig. 1**)．食道内視鏡では上門歯列より30cm，8時方向に10mm大の小隆起を認めた．口側の立ち上がりは正常食道粘膜に覆われていた．腫瘤の表面はやや不整であった．食道内視鏡新病型分類による0-1型，深達度smを考えた(**Fig. 2**)．同部からの生検では低分化型扁平上皮癌の診断であった．

腹部超音波検査，腹部・胸部computed tomography(CT)，骨scintigraphyではリンパ節を含め遠隔転移を思わせる所見はなかった．ただし，胸部CTでは胸部X線写真と同様に後縦隔腫瘍が指摘され，脂肪腫が考えられた（**Fig. 3**)．腫瘍マーカーSCC抗原値は1.2ng/mlと正常範囲内であった．以上より，中部食道

＜1991年10月9日受理＞別刷請求先：清水　秀昭
〒320　宇都宮市陽南4－9－13　栃木県立がんセンター外科

Fig. 1 Radiogram of esophagus
(a) Front view demonstrating a small elevated lesion in the mid esophagus.
(b) Profile view showing characteristic feature like submucosal tumor.

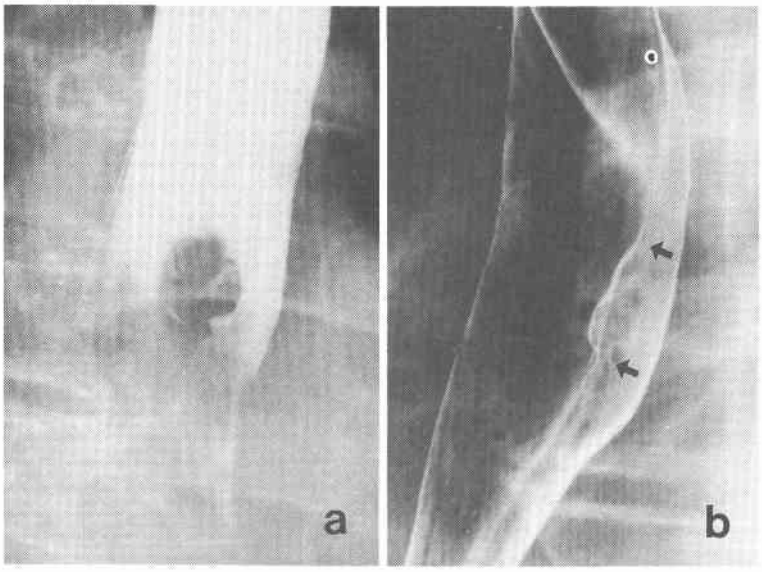

Fig. 2 Endoscopic view of the tumor showing a small hemispherical polypoid lesion with its edge covered with a normal esophageal epithelium.

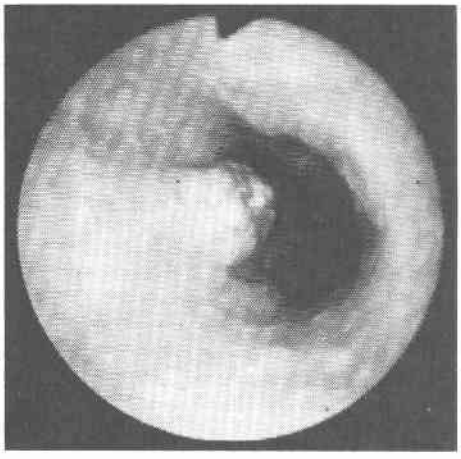

Fig. 3 Chest computed tomography showing a retromedistinal tumor which was considered as lipoma.

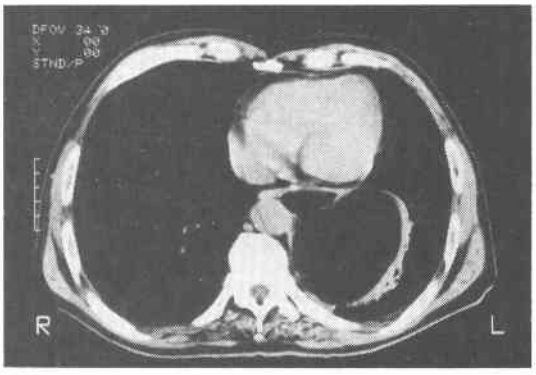

癌・後縦隔腫瘍の診断のもと1990年8月22日手術を施行した.

手術所見：腫瘍は触知せず．リンパ節も明らかな腫大は認めなかった．食道癌取扱い規約による肉眼的進行度は，A_0，N_0，Pl_0，M_0，Stage Iであった．手術は右開胸開腹胸骨後経路頸部食道胃吻合術，切除度R2を施行した．なお，後縦隔腫瘍は下部食道と一部軽度癒着していたが，食道は剝離可能であった．しかし，腫瘍の大部分は左縦隔側に位置していたため，右胸腔内からは摘出不能であった．針生検による術中迅速診断は細胞成分なく，脂肪腫の診断で，この時点では放置した．

病理肉眼所見：食道新鮮切除標本上，小腫瘤の大きさは，13×10mmで，辺縁立ち上がりは正常食道上皮に覆われていた．表面はやや不整であった(**Fig. 4**).

病理組織所見：割面弱拡大像では，腫瘤の表面は大

Fig. 4 Gross appearance of the resected specimen showing the small elevation measuring 13 by 10 mm. in size. Its edge is covered with an intact esophageal epithelium. The surface is slightly irregular.

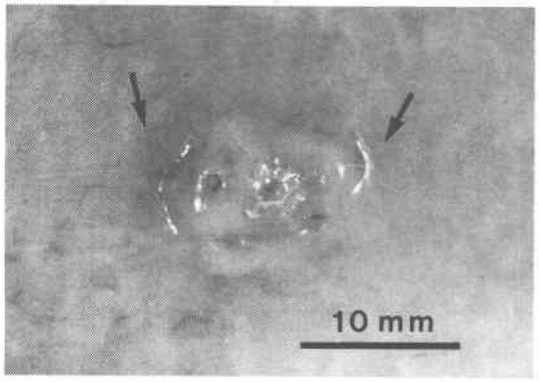

Fig. 5 Cross section of the lesion. Its surface is almost completely covered with a normal esophageal epithelium. Cancer nests expanded downward. The depth of invasion is limited to the submucosal layer. (H.E. ×15)

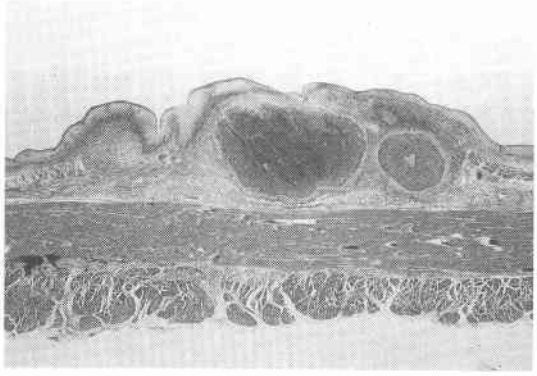

部分が非薄な正常食道上皮に覆われ，癌露出部分はわずかであった．発育形式は膨張型で大小の胞巣をつくり，downward growth を示していた．深達度は sm で，リンパ節転移，上皮内進展および脈管侵襲は認めなかった(**Fig. 5**)．強拡大像で，腫瘍細胞は小型で細胞質に乏しく，基底細胞に類似しており，癌胞巣の辺縁には柵状配列が認められた(**Fig. 6**)．また，胞巣内には Alcian blue 陽性の粘液様物質を含む小嚢胞様構造を形成している部分や，PAS 陽性の硝子化部分，角化傾向を示す部分などを認めた．以上より，類基底細胞癌と診断した．

Fig. 6 Histological findings demonstrating small tumor cells mimicking basal cells with peripheral palisading arrangement. (H.E. ×400)

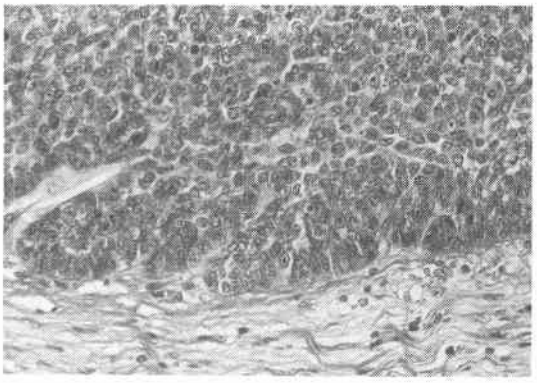

術後経過：術後12病日より経口摂取を開始した．全身状態の回復した術後41病日に左開胸下に後縦隔腫瘍摘出術を施行した．病理組織学的にも，悪性所見はなく13×9×9cm 大，400g の脂肪腫であった．食道癌術後59病日に退院した．退院後，外来にて予防的術後化学療法として，カルボプラチン320mg/m²を月1回，2クール施行した．術後10か月の現在，再発の兆候なく健在である．

考　察

食道癌取扱い規約の組織型の中で，その他の癌として分類されている食道基底細胞癌は，まれな疾患として報告されている．その頻度は第25回食道疾患研究会の全国集計を基にした Suzuki ら[2]の報告によると，切除された食道悪性腫瘍11,783例中，食道基底細胞癌は8例(0.068%)で，剖検例の食道悪性腫瘍4,995例中，20例(0.4%)である．外国の文献によると，Mustard ら[3]が381例中3例(0.79%)，Martinez[4]は1,238例中3例(0.24%)の報告がある．さらに，ある程度「類基底細胞の要素」が含まれている食道癌としてその頻度をみると Rubio ら[5]の4/80(5%)，Takubo ら[6]の17/178(9.3%)，田内ら[7]の11/37(27.8%)と頻度が増してくる．

食道基底細胞癌として報告されてきたもの[8)~12)]の病理組織学的特徴は基底細胞に類似した小型の細胞が，充実性ないし索状に増殖し，一部で扁平上皮癌の像を示すことが多い．また，基底細胞癌は低分化扁平上皮癌の範ちゅうに入れて考える意見もあることから[13]，類基底細胞―(扁平上皮)癌として検討すれば食道癌におけるその臨床像をより明確にしていくことが

Table 1 Reported cases of basaloid carcinoma of the esophagus in Japan

Case	Author (year)	Age	Sex	Chief complaint	Location	Radiologic classification	Endoscopic classification	Gross classification	Length (cm)	Histology (Biopsy)	Depth of invasion	Lymph node matastasis	Treatment	Prognosis (months)
1	Yamamoto 1979	74	F	Appetite loss	ImEi	Superficial elevated	Elevated (slightly)	?	4	undif. ca.	?	Lt. supra-ciavicula	XRT, Surgery	Died 3
2	Yatuka 1981	64	M	Vomiting	Im	Tumorous	Elevated	0-1 p	4.6	?	sm	(−)	Surgery	Alive 10
3	Ide 1984	64	M	Checkup	Im	Superficial elevated	?	0-1 sep	2.2	?	sm	(−)	Surgery	Died 107
4	Ide 1984	62	M	Epigastralgia	ImEi	Serrated	?	Ulcerative (ill-defined)	7	?	a 2	n 3 (+)	Surgery	Alive 5
5	Miyama 1986	61	M	Dysphagia	ImEiEa	Spiral	Stenotic	Ulcerative	15	undif. ca.	a 3	n 2 (+)	Surgery XRT, CT	Died 7
6	Nakano 1987	62	M	Epigastralgia	Ei	Superficial	0-1	0-1 sep	3.2	Gr. V	sm	n 2 (+)	Surgery	Died 12
7	Taniki 1988	54	M	Dysphagia	Im	Tumorous	Depressed (well-defined)	Ulcerative	3.8	por SCC	a 2	n 2 (+)	Surgery, CT	Alive 6
8	Mizukami 1989	44	F	Dysphagia	Imlu	Spiral	Elevated	Protruded	11	undif ca.	a 2	n 3 (+)	Surgery	Died 13
9	Authors' 1991	71	M	Epigastralgia	Im	Superficial elevated	0-1	0-1 sep	1.3	por SCC	sm	(−)	Surgery, CT	Alive 7

Case 1 and 5 were quotated from article 11 th. ?: not mentioned, XRT: irradiation, CT: chemotherapy

できるであろう．

類基底細胞癌と鑑別を要する癌として，腺様嚢胞癌・未分化癌が上げられる．腺様嚢胞癌とは，明らかな篩状構造がみられず，一部に扁平上皮癌の像がみられること．また，未分化癌とは，比較的均一な類円形の核を有すること，柵状配列を示すこと，核質が微細で均等に分布していることなどを鑑別点とする．

類基底細胞癌の発育形式をみると，一般の扁平上皮癌と異なり，downward growth を呈するものと思われる[5]．これらの点より，本症例は食道造影・内視鏡所見，肉眼形態からみて，類基底細胞癌の比較的早期の段階における典型例と思われる．すなわち，肉眼分類は0-1型で，上皮下発育をすることより，腫瘤辺縁ではなだらかな立ち上がりを示す．全体的に白色調を呈するが，表面では一部びらんを認めるところもある．

類基底細胞癌の臨床的特徴を明らかにする目的で，著者らが文献検索しえた本邦報告8例[8)~12)]と本症例について検討した（**Table 1**）．平均年齢は62歳で，男女比は7：2である．発見動機は進行癌では嚥下困難の症状によるが，表在癌では，検診や偶然によるものが多い．主体占居部位は Im 7例，Ei が2例である．生検では，記載のある症例のうち，類基底細胞癌と診断できたものはない．未分化癌と診断したものが3例あり，治療法選択に際し慎重を要する．形態学的には進行癌では潰瘍型も見られるが，深達度が sm の4例では全例隆起型を示し，ポリープ型の1例を除き他の3例では，上皮下発育型であった．

予後に関しては，悪性度の高い癌の1つと考えられてきたが[10)~12)]，報告例のうち，深達度 sm の5例では，未分化癌のような経過をとった1例[10)]を除き，長期生存したものもみられた[9)]．進行した癌に相反して比較的早期の癌はそれほど悪くないものと思われる．治療法に関しては，今後症例の蓄積を待って，慎重に検討される必要がある．

文　献

1) 食道疾患研究会編：食道癌取扱い規約．第7版．金原出版，1987
2) Suzuki H, Nagayo T: Primary tumors of the esophagus other than squamous cell carcinoma surgical and autopsied materials in Japan. Int Adv Surg Oncol 3：73—109, 1980
3) Mustard RA, Ibberson O: Carcinoma of the esophagus. A review of 381 cases admitted to Toronto general hospital, 1937—1953 inclusive. Ann Surg 144：927—940, 1956

4) Martinez I: Cancer of esophagus in Puerto Rico, Motality and incidence analysis, 1950—1961. Cancer 17：1279—1288, 1964
5) Rubio CA, Liu F: The histogenesis of the microinvasive basal cell carcinoma of the esophagus. Pathol Res PraCT 186：223—227, 1990
6) Takubo K, Sasajima K, Yamashita K et al: Morphological heterogeneity of esophageal carcinoma. Acta Pathol Jpn 39：180—189, 1989
7) 田内克典, 覚道健一：表在型食道癌の臨床病理学的検討. 神奈川医会誌 16：146—147, 1989
8) 八塚宏太, 白井文夫, 枝国信三ほか：早期食道基底細胞癌の1例. 癌の臨 27：661—664, 1981
9) 井手博子, 遠藤光夫：腫瘤型早期癌(基底細胞癌), 浸潤発育を示す a_2食道基底細胞癌. 井手博子, 遠藤光夫 編. 食道腫瘍の臨床病理. 医学書院, 1984, p77—78, p318—321
10) 中野 浩, 高野映子, 渡辺 真ほか：食道基底細胞癌の1例. Gastroenterol Endosc 29：1480—1484, 1987
11) 谷木利勝, 善成雅彦, 戸田和史ほか：食道基底細胞癌の1例. 日消外会誌 21：1312—1315, 1988
12) 水上泰延, 二村雄次, 早川直和ほか：来道基底細胞癌の1切除例. 日消外会誌 22：2681—2684, 1989
13) Day DW: Biopsy Pathology of the Oesophagus, Stomach and Duodenum. Chapman and Hall Medical, London, 1986, p9—71

A Case of Basaloid Carcinoma of the Esophagus

Hideaki Shimizu, Iwao Ozawa, Takao Inada, Junichi Matsui, Shouichi Hishimuma, Kenjirou Kotake, Tadashi Ikeda, Yoshiro Ogata and Yasuo Koyama
Department of Surgery, Tochigi Cancer Center

The patient was a 71-year-old man. Endoscopic exploration for epigastric pain revealed an elevated lesion 10 mm in size in the posterior wall 30 cm distal from the incisor. The surface of the tumor was slightly irregular and its edge was covered with normal esophageal epithelium; the tumor was regarded as a 0—1 type in the new endoscopic classification. The histological findings in the biopsy specimen showed poorly differentiated squamous cell carcinoma. The esophagus was resected. The histological findings of the tumor, measuring 13 by 10 mm, revealed basaloid carcinoma of which cancer nests expanded downward. Invasion was limited to the submucosal layer. Neither lymph node metastasis nor intraepithelial spread was demonstrated and no lymphatic or vessel involvement was found. The patient received postoperative chemotherapy and was alive without recurrence 8 months after the operation. This tumor was regarded as a typical type of an early stage of basaloid carcinoma of the esophagus. The prognosis for basaloid carcinoma in the early stage is likely to be better than that for the advanced stage, which has been considered to have a grave prognosis.

Reprint requests: Hideaki Shimizu Department of Surgery, Tochigi Cancer Center
4-9-13 Younan, Utsunomiya, 320 JAPAN