日消外会誌　25（1）：112～116，1992年

同時発生した一卵性双生児の早期胃癌症例

箕面市立病院外科[1]，現大阪大学医学部第2外科[2]，大阪医科大学第2病理学教室[3]，
箕面市立病院病理[4]，順天堂大学浦安病院外科[5]

水本　正剛[1]　長岡　浩人[2]　明石　英男[1]　黒川　英司[1]
国府　育央[1]　飯原　啓介[2]　大植　雅之[2]　高見　康二[2]
岸渕　正典[1]　青木　行俊[1]　森　浩志[3]　岡野　錦弥[4]
福永　正氣[5]　八木　義弘[5]

最近，われわれの経験した双生児症例は双方とも早期胃癌であった．このような報告は本邦のみならず，英文文献で検索したかぎりでは見当たらず，一卵性双生児両方にほとんど同時に早期胃癌が発見された恐らく世界で初めての報告であると考えられる．症例1は38歳女性．昭和62年3月某医大病院で早期胃癌と診断され，同外科で胃切除術を受けた．妹（症例2）はそれを知り，無症状ながら自ら胃精査を希望してわれわれの病院を受診した．胃ファイバースコープ検査で症例1と同部位に早期胃癌が見つかり，昭和62年6月当科で胃切除術を行った．両者とも胃癌は胃角部にあり，組織型は印環細胞癌であり，それぞれsm癌およびm癌であった．術後，両者のHLA検査，血液型の検査を行い，一卵性双生児の確認をした．すでに報告された一卵性双生児胃癌2症例とともに検討した．発癌と細胞性癌遺伝子との関連についての考察を行った．

Key words: simultaneous occurrence of the gastric cancer, identical twins

はじめに

日本の胃癌の発生率は，食生活などの環境因子の西欧化につれ，大腸癌や乳癌発生率の増加に比べ，減少傾向にあるのは否めない．しかし，今日もなお最も死亡率の高い消化器癌である．

最近，遺伝的因子が大きく関与していると思われる同時発生双生児早期胃癌症例を経験した．わが国のすでに報告されている2症例の文献[1)~3)]とともに検討をした．あわせて一卵性双生児の卵性診断についても言及し，細胞性癌遺伝子について若干の考察を加えたのでここに報告する．

症　例

症例1：38歳，主婦，昭和23年9月7日生，千葉県在住．

主訴：心窩部痛．

既往歴：昭和44年，虫垂切除術．

家族歴：父，母，祖父母，など父系，母系に悪性腫瘍に罹患した者および死亡した者なし．同胞はみんな健康である．

現病歴および術前術後経過：昭和59年頃から心窩部痛あり，近医で胃潰瘍として加療していた．昭和62年2月2日上腹部痛出現し，順天堂浦安病院内科を受診した．胃透視および胃内視鏡検査にて，胃角部小弯前壁よりのIIc型早期癌と診断された．

検査結果：術前諸検査はすべて正常であったが，血液型A型Rh（＋），HBs抗原（＋），HBs抗体（－），HBe抗原（－），HBe抗体（－），HBc抗原（＋）であった．

昭和62年3月25日，同病院の外科で胃亜全摘術（**Fig. 1A**），R2リンパ節郭清術をうけ，Billroth I法で再建された．胃癌取扱い規約に従うと$P_0H_0S_0N$（－）（sm, n（－））であり（**Fig. 3A**），組織型は印環細胞癌であった（**Fig. 4A**）．

B型肝炎キャリアーと診断さるも，肝機能検査および術中肝生検組織検査にても異常は認められなかった．

症例2：38歳，主婦，昭和23年9月7日生，大阪府在住．

主訴：胃精査希望．

既往歴：昭和56年虫垂切除術，昭和59年異型性肺炎で20日間当院内科で入院加療した．

＜1991年10月9日受理＞別刷請求先：水本　正剛
〒562　箕面市萱野5－7－1　箕面市立病院外科

Fig. 1 Top: Macroscopic appearance of resected stomach in case 1. Arrow A shows IIc type early gastric cancer. Bottom: Macroscopic appearance of resected stomach in case 2. Arrow B shows the site of early gastric cancer which can not be recognized in this picture.

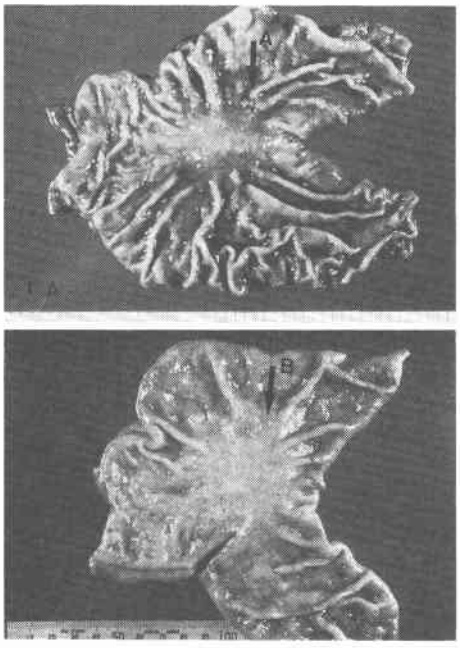

Fig. 2 Close up picture of resected stomach in case 2. Slightly depressed lesion can be recognized.

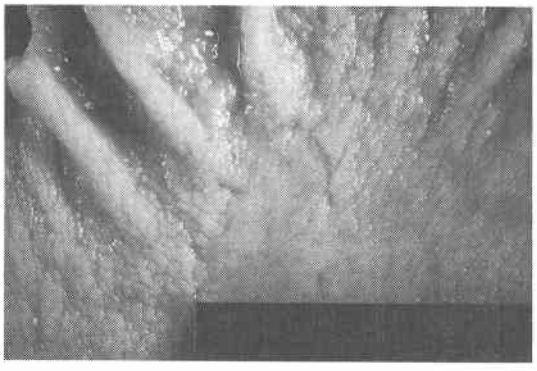

家族歴：双生児の姉（症例1）が昭和62年3月25日，千葉にて早期胃癌の手術をうけた．他の同朋は健在である．

現病歴および術前術後経過：以前より時々，心窩部痛あり，当院内科で投薬治療を受けていた．昭和62年

Fig. 3 Microscopic appearance of resected stomach in the twins.
Top: Case 1. Bottom: Case 2. Mucosal tissue is partially erosive and scattered tumor cells are within submucosal tissue. (H.E. stain, ×5)

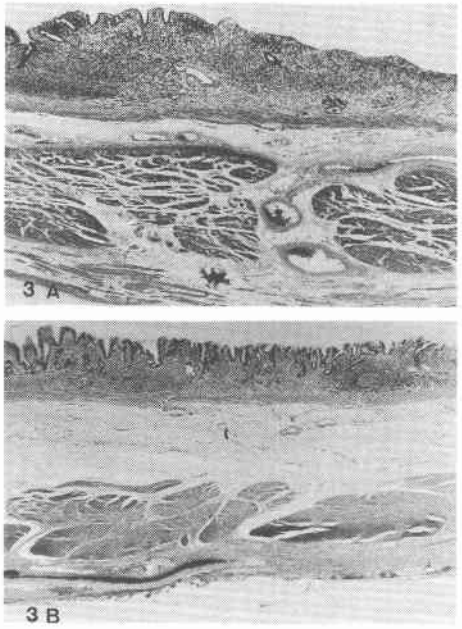

3月，双生児の姉（症例1）が早期胃癌で手術を受けたのを機会に胃の精査を希望して内科再診した．昭和62年3月11日に胃透視施行，胃炎の所見のみ得られた．5月12日内視鏡を施行し，胃角部前壁に軽度の発赤と陥凹を認めた．生検の結果 Group V，印環細胞癌と診断された．

5月22日手術のため，外科を紹介され受診した．5月26日，病巣範囲の確認と組織診断の再検の目的であらためて胃内視鏡を行った．

昭和62年6月1日，当院外科に手術のため入院した．

入院時腹部症状はなし．全身理学的所見異常なし．

検査結果：術前諸検査はすべて正常．血液型A型 Rh(+)，便潜血反応陰性，carcinoembryonic antigen (以下 CEA)1.3ng/ml，HBs 抗原(−)，HBs 抗体(+)であった．

昭和62年6月2日手術を施行した．胃幽門側切除術(**Fig. 1B, 2**)R2リンパ節郭清術を行い，Billroth I 法で再建した．$P_0H_0S_0N(-)$ (m, n(−))であり(**Fig. 3B**)，組織型は術前生検と同様の印環細胞癌であった(**Fig. 4B**)．術後経過良好にて6月20日退院した．術後

Fig. 4 Microscopic appearance of resected stomach in the twins.
Top: Case 1. Bottom: Case 2. Signet-ring cell carcinoma can be seen in both materials. (H.E. stain, ×132)

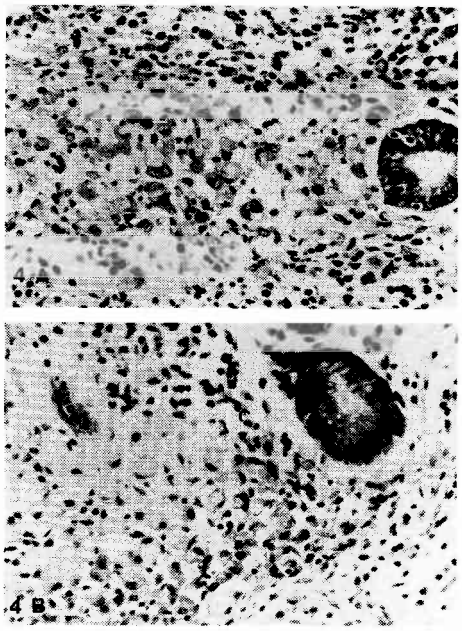

3年の現在，姉妹とも元気に日常生活を営んでいる．

一卵性双生児であることの証明に至る経過：外科来院時問診では，この双生児は母親から二卵性双生児であると聞かされており，彼女らも二卵性双生児であると信じていた．

この双生児の生活歴は出生時の昭和23年から昭和47年まで24年間同居していた．短大卒業まで，学校も同じであった．2人ともアルコール，タバコは嗜まない．食習慣もたいした違いはなかったと推定される．それぞれ結婚後は多少の食生活や生活環境の相違があったと推定され，現在の顔貌や体型からは一卵性双生児であるとは断定出来なかった．

胃癌の発生時期，発生部位，組織壁の一致から考慮し，われわれは，彼女たち姉妹は一卵性双生児であると推測した．

当院での手術の際，まずわれわれは2人の出生時からの写真を検討することにした．乳児期の頃の写真と成人の頃の写真を捜し出して，比較検討した結果，顔貌および体型の類似性からこの姉妹は一卵性双生児であるとの確信を一層強めた．

Table 1 Result of the HLA type in the twins. (8.7. 1987)

	Case 1 (R.H.)	Case 2 (K.K.)
A LOCUS	AW-24 A (−)	AW-24 A (−)
B LOCUS	BW-61 B (−)	BW-61 B (−)
C LOCUS	CW-3 CW-7	CW-3 CW-7
HLA-DR (W) m..	DR-4 DRW-9	DR-4 DRW-9
MT	MT-3 MT-4	MT-3 MT-4

Table 2 Diagnosis of identical twins by the blood type. (as identified by professor Hideo Matumoto, Department of Legal Medicine, Osaka Medical College)

	Case 1	Case 2		Case 1	Case 2
ABO	A	A	C4	A 4.3 B 5.1	A 4.3 B 5.1
MNSs	Ms	Ms	C6	B	B
P	P_2	P_2	C7	5-1	5-1
Se (Lewis)	(a−b+) Se	(a−b+) Se	FXIIIA	1B	1B
Rh-Hr	CcDEe R^1R^2	CcDEe R^1R^2	FXIIIB	3	3
Kidd	(a+b+) a/b	(a+b+) a/b	PLG	1	1
Duffy	(a+b−) a/a	(a+b−) a/a	α 2HS	1	1
Diego	(a−b+) b/b	(a−b+) b/b	AcP	B	B
Hp	2	2	PGM	1A	1A
Tf	C_1	C_1	ADA	1	1
Gc	1S	1S	PGD	A	A
Gm	ag	ag	EsD	1	1
Km	(I−b+) b/b	(I−b+) b/b	GPT	2-1	2-1
Pi	M_1	M_1	GOT	2-1	2-1
Bf	S	S	PHI	1	1
C2	C	C	UMPK	1	1
C3	S	S	GLO	2	2

一卵性双生児であることの科学的証明のために，1) human leukocyte antigen (以下 HLA) の検討 (**Table 1**)．2) 大阪医科大学法医学教室松本秀雄教授(現大阪医科大学学長) に卵性診断を依頼し，血液型の詳細な検討を行うこととした (**Table 2**)．

その2つの結果，100%この姉妹は一卵性双生児であることが判明した．

考　察

一卵生双生児における同時発生した良性あるいは悪性腫瘍の研究は遺伝的因子がその病因に大きな役割を果していると考えられるだけに非常に貴重で重要な研究である．

胃癌だけに限らず，他の悪性腫瘍に双生児の1人が罹患すれば，もう1人の双生児もたとえ症状がなくて

も同臓器の精密検査を行う必要がある[4]といわれている．

大腸癌に関しては，Lynchのcancer family syndrome[5]や家族性ポリポーシス家系の詳細な研究[6]のように遺伝的要因が癌の発生に大きくかかわっているとする報告も多い．

大腸癌や胃以外の他臓器の悪性腫瘍に関しては，myc遺伝子[7]やHLA，GM遺伝子[8]，ras遺伝子[9]の発癌機構に関する研究も進んでいる．

胃癌の発癌に関して，遺伝的要因がいかほどかかわってしているかについては，歴史的にはナポレオンボナパルトの家系で胃癌が多発したとの有名な報告[10]などはある．胃癌の家族発生を思わせる症例もしばしば経験するところであるが，その遺伝子レベルの研究はいまだその端緒がきられたに過ぎない．

一卵性双生児における胃癌の発生の報告は1934年のMilitzerの報告[11]に始まり，海外では数編の報告[12)~14)]がある．本邦においては，自験例を含めて3例にすぎない（**Table 3**）．また卵性診断を行って一卵性双生児であることを確認した症例は自験例を含め2例に過ぎなかった．

本症例のように，一卵性双生児で，胃癌にしては若年に，全く同時期に，全く同部位におなじ組織型の胃癌が発生したという事実は，ある種の胃癌はヒトが生まれた時から将来胃癌が発生すべく運命づけられた遺伝子がその染色体に組み込まれていることを示唆させる．

Table 3 Summary of Reported Cases of Gastric Cancer Occurring in Identical Twins in Japan
※ According to The General Rules for the Gastrics Cancer Study, Japanese Research Society for Gastric Cancer.

Arthor	S. Watanabe[1]	K. Furukawa[2]・※1	S. Mizumoto (Current Case)
Year	1979	1983	1990
Age When Operations Performed	Case 1 : 43yrs. Case 2 : 45yrs.	Case 1 : 47yrs Case 2 : 48yrs	Case 1 : 38yrs. Case 2 : 38yrs.
Sex	Male	Male	Female
Location of Gastric Cancer, Depth of Invasion and Stage※	Case 1 : Angle sm stage I Case 2 : Body pm stage I	Case 1 : Boby ～ Antrum $P_1H_0S_3N_4$ StageⅥ Case 2 : Body sm stage I	Case 1 : Angle sm stage I Case 2 : Angle m stage I
Histology	Case 1 : Well, Moderately differentiated adenocarcinoma Case 2 : Signet-ring cell carcinoma, Well differentiated adenocarcinoma	Case 1 : Poorly differentiated adenocarcinoma Case 2: Well differentiated adenocarcinoma	Case 1 : Case 2 : Signet-ring cell carcinoma

われわれの症例は，印環細胞癌であり，腫瘍量も少なかったので症例2の切除標本を使って，腫瘍の組織培養・細胞培養を行い，細胞癌遺伝子の解明を行うことは不可能であった．将来世界のどこかの医療機関で同様の一卵性双生児の消化器癌症例が発見されれば，胃癌にかかわらず，双生児両者の腫瘍を組織・細胞培養に供し，ヒト細胞癌遺伝子の解明にあたることが今後の重要な課題であると思われる．

なおこの論文の要旨は第31回日本消化器外科学会総会で発表した．

稿を終えるにあたって，卵性診断を快く引き受けてくださった大阪医科大学松本秀雄教授および御校閲を賜った大阪大学医学部第2外科森　武貞教授に深甚なる謝意を表します．

文　献

1) 渡辺精四郎，榊　信広，岡崎幸紀ほか：一卵生双生児に見られた胃癌症例．Gastroenterol Endosc 21：722—727，1979
2) 古川清憲，吉安正行，徳永　昭ほか：同時期にみられた一卵性双生児の胃癌症例．Med Review 19：22—23，1984
3) Matsukura N, Onda M, Tokunaga A et al: Simulitaneous gastric cancer in monozygotic twins. Cancer 62：2430—2435，1988
4) Jovanovic L, Babich M, Thomas K et al: Simultaneous cloacogenic carcinoma in dizygotic twins. Cancer 59：1233—1235，1987
5) Lynch HT, Guirgis HA, Lynch PM et al: Familial cancer syndromes. Cancer 39：1867—1880，1977
6) 宇都宮譲二，岩間毅夫，鈴木宏文ほか：大腸ポリポーシスと遺伝．胃と腸　9：1149—1155，1974
7) Alitalo K, Schwab M, Lin CC et al: Homogenously staining chromosomal regions contein amplified copies of an abundantly expressed cellular oncogenene (c-myc) in malignant neuroendocrine cells from a human colon carcinoma. Proc Natl Acad Sci 80：1707—1711，1983
8) 八木田旭邦，平原哲也，伊藤　久ほか：同年齢に発生した一卵性双生児の上部直腸癌症例．日本大腸肛門病会誌　39：257—262，1986
9) 豊島久真男：がん遺伝子と外科腫瘍．日外会誌

90 : 805—809, 1989
10) Maimon SN, Zinniger MM : Familial gastric cancer. Gastroenterology 25 : 139—152, 1953
11) Militzer RE : Carcinoma of the stomach in identical twins. Am j Cancer 25 : 544—550, 1935
12) Lee FI : Carcinoma of the gastric antrum in identical twins. Postgrad Med J 47 : 622—623, 1971
13) Ellis DJ : Carcinoma of the gastric antrum in identical twins. Clin Oncol 4 : 299—302, 1978
14) Cwern M, Garcia RL, Davidson MI et al : Simultaneous occurrence of gastric carcinoma in identical twins. Am J Gastroenterol 75 : 41—47, 1981

Simultaneous Occurrence of Early Gastric Carcinoma in Identical Twins

Seigou Mizumoto[1], Hiroto Nagaoka[2], Hideo Akashi[1], Eiji Kurokawa[1], Ikuo Kokubu[1], Keisuke Iihara[2], Masayuki Ooue[2], Kouji Takami[2], Masanori Kishibuchi[1], Yukitoshi Aoki[1], Hiroshi Mori[3], Kinya Okano[4], Masaki Yasunaga[5] and Yoshihiro Yagi[5]
1) Department of Surgery, Minoh City Hospital
2) Second Department of Surgery, Osaka University Medical School
3) Second Department of Pathology, Osaka Medical College
4) Department of Pathology, Minoh City Hospital
5) Department of Surgery, Juntendo University, School of Medicine

Recently, we encountered a case of simultaneous occurrence of early gastric cancer in twins. This is the third case report of gastric carcinoma in identical twins in Japan. Case 1: A 38-year-old housewife visited Juntendo University, School of Medicine, Urayasu Hospital in Chiba Prefecture. An upper gastrointestinal barium X-ray and gastrofiberscopy revealed early gastric cancer at the anterior wall of the stomach angle. Biopsy materials showed signet-ring cell carcinoma. On march 25 1987, Billroth I subtotal gastrectomy was performed at Juntendo University, School of Medicine, Urayasu Hospital, Department of Surgery. Case 2: A 38-year-old housewife was asked to undergo evaluation of her stomach because her twin sister had had gastric surgery for early gastric cancer that month. An upper gastrointestinal barium X-ray showed only mild gastritis. Due to the fact that her twin sister had early gastric cancer, the patient persisted to have further gastric examination. Subsequently, gastrofiberscopy was performed and biopsy materials revealed signet-ring cell carcinoma of the stomach angle. On May, 1987, we performed Billroth I distal gastrectomy. Postoperatively, we examined the HLA type and blood groups of the twins. Typing for HLA and blood groups of the twins showed no difference. These results confirmed that the twins were truly monozygotic twins. The genetic factor in gastric carcinoma is of considerable importance for oncogenic research.

Reprint requests: Seigou Mizumoto Department of Surgery, Minoh City Hospital
5-7-1 Kayano, Minoh City, 562 JAPAN