日消外会誌　25（1）：117～121，1992年

嚢胞液中CEAおよびTPAが高値を呈した良性多発性肝嚢胞の1治験例

竜王会小澤病院外科，同　内科*
福谷　明直　　角田冨士男　　安藤　　朗*
平田　真人*　　景山　精二*　　小澤　利夫*
滋賀医科大学第1外科
迫　　裕孝　　沖野　功次　　中根　佳宏　　小玉　正智

69歳女性の多発性肝嚢胞のうち2個の巨大嚢胞に対してドレナージ後，純エタノール注入を行い良好な結果が得られた．2個のうち1個の嚢胞液のcarcinoembryonic antigen（CEA）536.1ng/mlおよびtissue polypeptide antigen（TPA）4,615IU/mlの異常高値を認めた．過去にCEAおよびcarbohydrate antigen 19-9（CA19-9）の異常高値例の報告はあるが，CEAおよびTPAの異常高値の報告例はなかった．CEA，CA19-9，TPAは正常胆管上皮に存在することが証明されている．嚢胞壁上皮に炎症が波及するとこれら腫瘍マーカーの分泌が高まると推定された．したがって嚢胞液中の腫瘍マーカーが上昇しても必ずしも悪性変化を意味しないと考えられた．しかし嚢胞上皮の癌化の報告が増加しており，エタノール処理後も遺残嚢胞壁の癌化の可能性もあり長期のfollow-upは重要であると考えられた．

Key words　multiple non-parasitic cysts of the liver, absolute ethanol injection after continuous drainage, tumor marker

はじめに

非寄生虫性肝嚢胞の治療は，茎捻転・破裂・出血・感染などの緊急合併症以外は，echo-guide下の経皮経肝的嚢胞内純エタノール注入法が，非観血的療法のfirst choiceとなりつつある[1]．われわれは，画像診断的に良性と診断した多発性巨大肝嚢胞に対して純エタノール注入を行い良好な結果を得た1治験例を報告するとともに，嚢胞液中にcarcinoembryonic antigen（CEA）およびtissue polypeptide antigen（TPA）の異常高値を認めたため，嚢胞液中の腫瘍マーカーの診断的意義について文献的考察を行った．

症　例

患者：69歳，女性．

主訴：胸内苦悶，上腹部不快感．

家族歴：特記すべきことなし．

既往歴：昭和32年子宮筋腫にて子宮全摘術を受けている．昭和40年～41年肺疾患にて治療．

現病歴：昭和63年11月胸内苦悶あり，近医受診するも特に異常は指摘されなかった．胸内苦悶消失後も，上腹部不快感続き胃炎として治療を受けていた．平成元年9月30日上腹部不快感続くため本院を受診した．心電図，超音波検査，computed tomography（以下CT）検査の結果，巨大肝嚢胞を指摘され精査治療目的にて入院した．

入院時身体所見：意識清明，体格中等度，栄養状態良好，貧血・黄疸は認めなかった．心肺所見，神経学的所見に異常を認めなかった．腹部所見にて，右肋骨弓下に表面平滑で辺縁鈍な肝を4横指触知した．

入院時検査成績：血液生化学的検査では，leucine aminopeptidase（LAP）72IU/l，γ-glutamyl transpeptidase（γ-GTP）63IU/lと一部胆道系酵素の軽度上昇とCEA 6.2ng/mlの上昇を示した．好酸球は正常範囲であった（**Table 1**）．腹部超音波検査では，肝右葉のほぼ全体に巨大嚢胞像を認め，他に内・外側区域にも小さな嚢胞を多数認めた（**Fig. 1**）．CT検査では，肝後区域から前区域にかけて巨大なlow density areaを認め，左葉内側区域を圧排していた．内・外側区域

＜1991年10月9日受理＞別刷請求先：福谷　明直
〒520-21　大津市瀬田月輪町　滋賀医科大学第1外科

Table 1 Laboratory data on admission

Hematological examination			
WBC	9300 /mm³	γ-GTP	63 IU/l
RBC	446×10⁴ /mm³	Na	137.2 mEq/l
Hb	13.7 g/dl	Cl	109 mEq/l
Ht	41.8 %	K	3.87 mEq/l
PLT	21.4×10⁴ /mm³	Serological examination	
Stab	6 %	CRP	(−)
Seg	82 %	ASLO	50 Todds
Eo	0 %	HBs-Ag	(−)
Ba	1 %	Urinary examination	
Mo	1 %	protein	(+)
Ly	11 %	sugar	(−)
Blood chemistry		urobillinogen	(±)
T. Chol	196 mg/dl	billirubin	(−)
ALP	7.6 K・AU	occult blood	(−)
GOT	27 U		
GPT	15 U	Fecal examination	
TP	7.5 g/dl	occult blood	(−)
BUN	15.7 mg/dl		
LDH	355 U	ECG	
LAP	72 IU/l	within normal limits	
ChE	0.8 ΔpH		
T. Bil	0.48 mg/dl		
D. Bil	0.18 mg/dl		
UA	6.8 mg/dl		
Cr.	0.9 mg/dl		
TG	80 mg/dl		
Amylase	208 IU/l		
Lipase	38 IU/l		

にも大小のlow density areaを認めた（**Fig. 2**）．胸部単純X線撮影にて右横隔膜の著明な挙上を認めた．

入院後の経過：10月2日，echo-guide下に経皮経肝的に嚢胞を穿刺し600mlの黄褐色透明液を吸引後60%ウログラフィンで造影した（**Fig. 3**）．嚢胞内溶液は，細菌培養陰性，アメーバ原虫認めず，細胞診Papanicolaou class（以下Pc）IIであった．腫瘍マーカーは，α-fetoprotein（AFP）14.5ng/ml，CEA 3.8 ng/ml，フエリチン76ng/mlであった．10日間ドレナージを施行した（総排液量3,959ml）．そのあと，ドレナージチューブより60%ウログラフィンを注入し腹部CT検査を行った（**Fig. 2**）．ドレナージした嚢胞に接してもう1個巨大嚢胞を認めた．11月2日ドレナージチューブが腹腔内に逸脱したため抜去した．

11月24日嚢胞が再び増大してきたため穿刺排液（1,204ml）を行った．脈管系・胆道系との交通がないのを確認後，12月8日純エタノール50mlを注入した．エタノール注入後排液が再び増量してきたため，12月15日2回目のエタノール注入（50ml）を行った．排液がなくなったので，12月25日チューブを抜去した．1か月後にCTにて嚢胞が増大していたが，2カ月後には縮小していた．3か月後には著明に縮小していた．

Fig. 1 Ultrasonogram on the first examination showing multiple cysts in the liver.

4月3日血液生化学的検査にて，LAP 104IU/*l*，γ-GTP 70IU/*l*と軽度胆道系酵素の上昇を認めたため，4月16日CT検査を施行した（**Fig. 4**）．エタノールを注入した嚢胞は縮小を維持していたが，他の嚢胞の増大を認めたため，5月11日エコー下にドレナージ術を施行した．嚢胞液は，細菌培養陰性，アメーバ原虫認めず，細胞診PcIIであった．腫瘍マーカーは，CEA 536.1ng/ml，AFP 0.4ng/ml，TPA 4,615IU/ml（尿：807IU/ml，血清：81IU/ml）であった．5月15日エタノール45mlを注入し洗浄せずチューブを開放のままとした．注入2日目よりほとんど排液はなくなった．1か月後，CT検査にて嚢胞は縮小傾向にあり，2か月後はさらに縮小していた．3か月後CT（最初の嚢胞にエタノールを注入してから8カ月後）にてもエタノールを注入した嚢胞は2個とも縮小を維持していた（**Fig. 4**）．

考　察

肝嚢胞性疾患に対し超音波ガイド下穿刺術およびド

Fig. 2 Top : The first CT examination reveals one large and several smaller (1−4cm) low-density areas, which are compatible with liver cysts. Bottom : CT performed after the instillation of contrast medium following cystic drainage.

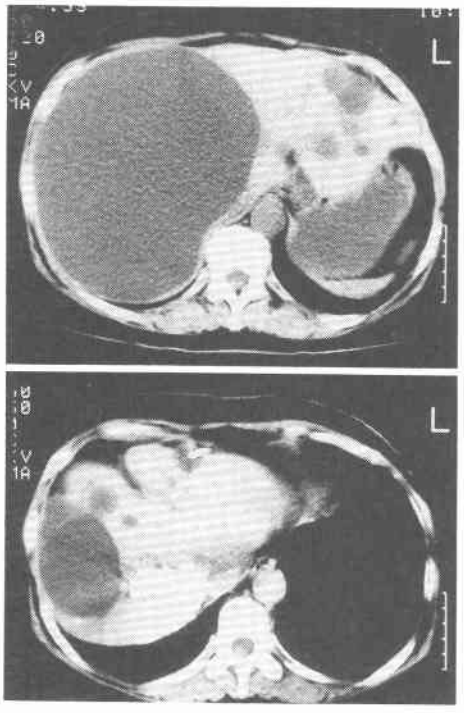

Fig. 3 Cystogram taken immediately after the instillation of contrast medium shows no evidence of extravasation or biliary communication.

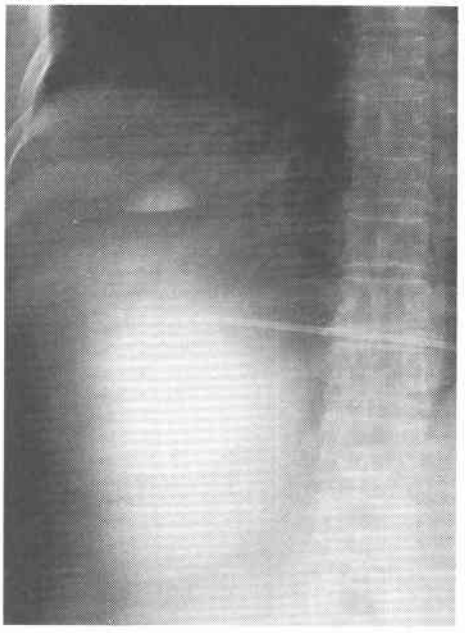

Fig. 4 Top : CT performed four months after the treatment. The size of the treated cyst (*) has been reduced, but that of the untreated cyst (**) has enlarged. Bottom : CT performed three months after the treatment of the enlarged cyst shown above (**).

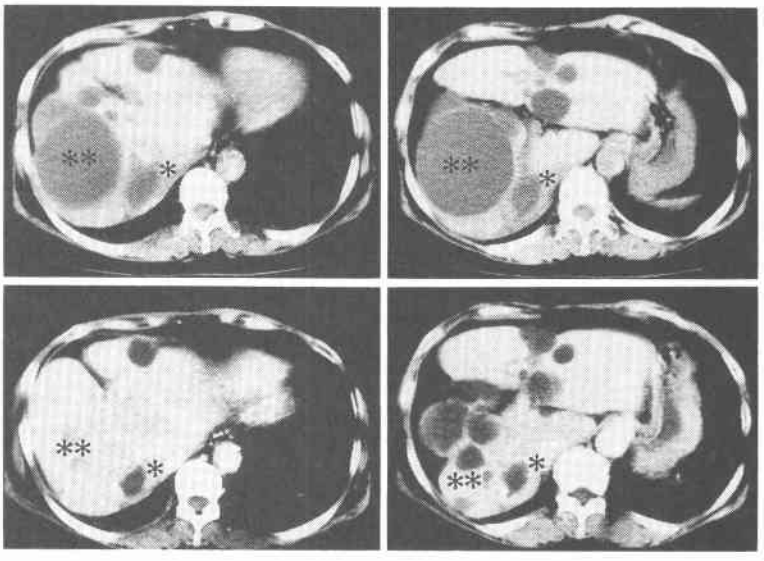

Table 2　Reports of extremely high levels of tumor markers in cystic fluid

Reporters	Year	Tumor markers	Cystic fluid	Serum
Setoyama[14]	1987	CA 19-9	13000 U/ml	?
Hasegawa[5]	1987	CEA	156 ng/ml	?
Inayoshi[15]	1988	CEA	222 ng/ml	?
		CA 19-9	10000 U/ml	?
Itoh[6]	1989	CEA	183.1 ng/ml	WNL
Komiyama[16]	1989	CA 19-9	10000 U/ml	320 U/ml
Funaoka[7]	1990	CEA	120 ng/ml	?
		CA 19-9	1900 U/ml	?
Shiraishi[8]	1990	CA 19-9	4600 U/ml	950 U/ml
Fukutani	1991	CEA	536.1 ng/ml	ND
		TPA	4615 U/ml	81 U/ml

ND　=not done
WNL=within normal limits

レナージ術が一般的に行われ診断および治療に利用されている．肝嚢胞性疾患は，良性悪性の鑑別診断が問題となるが，最近嚢胞内容液中の腫瘍マーカーを鑑別の助けとする試みがなされている．良性肝嚢胞における穿刺液中の腫瘍マーカー上昇の報告は(**Table 2**)のごとくである．われわれの症例ではcarbohydrate antigen (CA19-9) は検索しなかったが，CEA (536.1 ng/ml) およびTPA (4,615IU/l) の異常高値を認めている．嚢胞液中のTPAが異常高値をとるとするものはわれわれが検索しえたかぎりなかった．CA19-9, CEAは免疫組織化学的検索によって癌細胞のみならず正常胆管上皮や肝嚢胞壁上皮にも存在することが証明されている[2]．TPAも正常胆管上皮に存在する[3]．胆管への非腫瘍性変化（炎症・結石・閉塞など）により血中CA19-9, CEA値の上昇を認める[4]が，嚢胞壁上皮にも非腫瘍性変化が起こればこれら腫瘍マーカーの嚢胞内への分泌が高まると考えられる．われわれは2個の隣接する嚢胞にエタノール注入を行っているが，腫瘍マーカーが高値を呈したのは1個治療した後急速に大きくなった別の嚢胞の内容液であったことから，エタノール注入により隣接嚢胞壁上皮に炎症が加わりこれら腫瘍マーカーの分泌が増加したものと推定される．長谷川ら[5]は肝の嚢胞性病変14例について内容液のCEA値の測定を行い，悪性例4例では，4例中3例が51ng/ml(4.6～620ng/ml，平均203.4ng/ml)以上であったのに対して良性10例では，51ng/ml以上は1例のみであったとし悪性例で高値を示す傾向が認められたと報告している．またCA19-9値も同様の傾向が見られたとしている．これに対して，位藤ら[6]，船岡ら[7]および白石ら[8]が嚢胞中の腫瘍マーカーが高値(**Table 2**)で，画像診断的にも肝嚢胞腺癌が疑われたものの，病理組織学的には良性であったと報告しているように嚢胞液中の腫瘍マーカーが高値を呈しても必ずしも悪性変化を意味しないと考えられる．一方大倉[9]は，癌と良性疾患由来のCA19-9が分子量や，複合糖鎖の異常という点で異なると述べている．このように各腫瘍マーカーの由来が良性悪性の区別ができるようになれば，嚢胞液中の腫瘍マーカーの診断的意義は高まると思われるが，現時点では測定法が血液用であることや検体処理の問題など問題点も多く診断的意義に関しては，さらに検討が必要であると思われる．

肝嚢胞の治療は，茎捻転・破裂・出血・感染などの緊急合併症を除いて手術適応少なく経皮的嚢胞内純エタノール注入法が非観血的療法のfirst choiceとなりつつある．エタノールの注入方法や量については一定の見解はないが，近年経皮的ドレナージ術を施行し嚢胞を縮小させた後純エタノールを少量注入した方が副作用もみなくてすみ効果も十分であるという報告[1]が増加している．われわれも同様の方法にて良好な結果を得ている．しかしエタノール注入法は嚢胞壁を遺残させているため，肝嚢胞の癌化が最も問題となる．川原田ら[10]は，本邦報告例の検討から単純肝嚢胞の癌化が肝嚢胞腺癌として報告されていることが少なくなく従来考えていたほどまれなものではないと指摘している．中島ら[11]は肝原発嚢胞腺癌7例の病理学的検討から肝嚢胞腺癌はまず嚢胞上皮に癌化が起き，乳頭状に嚢胞内へ増殖し，やがて嚢胞壁浸潤も開始し，嚢胞内限局型を呈する．そして進行すると壁を破り肝内または周囲組織へと浸潤し，嚢胞外浸潤型となり，転移を起こすと推定している．葛西ら[12]も肝嚢胞の5.2%に癌化をみていると報告している．またエタノール注入後，胆管系との交通のため手術をした症例に嚢胞壁の癌化が発見されたこと[13]もあり，エタノール処理後も遺残嚢胞壁の癌化の可能性がある以上長期の経過観察は重要である．

文　献

1) 竹内　豊，鈴木　豊，和泉昭宏ほか：経皮的純エタノール注入による巨大肝嚢胞の1治験例．日消外会誌　22：1879—1882，1989
2) 岸本秀雄，二村雄次：胆道上皮におけるCEA，CA19-9の免疫組織学的研究．日消病会誌　83：2402—2410，1986
3) 高橋　弘，亀田治男：組織ポリペプチド抗原(TPA)．日臨　48：928—930，1990

4) 来見良誠：胆道癌．日医師会誌 102：1641—1645, 1989
5) 長谷川洋, 二村雄次, 早川直和ほか：肝臓の嚢胞性病変に対する経皮経肝嚢胞穿刺，ドレナージ，内視鏡検査の意義．日消外会誌 20：1028—1032, 1987
6) 位藤俊一, 佐谷 稔, 辰巳恵章ほか：嚢胞線癌との鑑別が困難であった肝嚢胞の1症例．超音波医 16：81—85, 1989
7) 船岡正人, 石田秀明, 森川パブロほか：肝嚢胞腺癌との鑑別が困難であった肝嚢胞の1例．腹部画像診断 10：533—539, 1990
8) 白石祐之, 杉浦芳章, 島伸 吾ほか：血中および嚢胞液中CA19-9が高値を呈した良性肝嚢胞の1例．消外 14：91—95, 1991
9) 大倉久直：CA19-9．日医師会誌 102：1605—1607, 1989
10) 川原田嘉文, 谷川寛自, 東 俊策ほか：肝嚢胞内に発生した乳頭状腺癌の1切除例—本邦における肝嚢胞癌化例とCystadenocarcinomaの検討—．日臨外医会誌 47：1644—1650, 1986
11) 中島 透, 菅野 勇, 松嵜 理ほか：肝原発嚢胞腺癌の臨床病理学的検討．病理と臨 8：1293—1297, 1990
12) 葛西洋一, 中西昌美, 佐野秀一ほか：肝臓の嚢胞性疾患の治療．外科 46：358—364, 1984
13) 竹吉 泉, 須田雍夫, 関根 毅ほか：先天性肝嚢胞癌化の1例．癌の臨 36：91—96, 1990
14) 瀬戸山敏幸, 長谷島伸親, 鈴木美智代ほか：石灰化をともなった肝嚢胞の2例．埼玉医会誌 22：588—594, 1987
15) 稲吉 厚, 岡本 実, 林田信夫ほか：肝嚢胞性疾患に対する超音波ガイド下穿刺術による治療．日臨外医会誌 49：988—995, 1988
16) 込山賢次, 森本 晉, 里井重仁ほか：高度な閉塞性黄疸を引き起こし，エタノール注入療法が有効であった巨大肝嚢胞の1剖検例．日消病会誌 86：2597—2601, 1989

A Case of Multiple Large Benign Hepatic Cysts with Markedly Elevated CEA and TPA in their Contents

Akinao Fukutani, Fujio Tsunoda, Akira Ando*, Makoto Hirata*,
Seiji Kageyama* and Toshio Ozawa*
Department of Surgery and Internal Medicine*, Ozawa General Hospital
Hirotaka Sako, Koji Okino, Yoshihiro Nakane and Masashi Kodama
The First Department of Surgery, Shiga University of Medical Science

Two large cysts in a 69-year-old woman with multiple hepatic cysts were successfully treated by absolute ethanol injection after continuous drainage. Cystic fluid tumor marker levels, CEA (536.1 ng/ml) and TPA (4615 IU/ml), were extremely high. CEA and CA19-9 were localized immunohistochemically in the epithelium of liver cysts. It is speculated that the secretion of tumor markers is increased by liver cyst inflammation. We conclude that high levels of tumor markers do not necessarily indicate malignant change.

Reprint requests: Akinao Fukutani The First Department of Surgery, Shiga University of Medical Science
Seta Tsukinowacho, Otsu, 520-21 JAPAN