日消外会誌　25（1）：122～126，1992年

肝切除の工夫
—Hemoclipを用いた肝内亜区域境界面の同定—

斗南病院外科，北海道大学医学部第2外科*
坂入　隆人　　児島　哲文*　　下沢　英二*
加藤　紘之*　　田辺　達三*

肝細胞癌に対する系統的亜区域切除術は，担癌亜区域を切除することにより，亜区域内に存在する可能性が高い門脈腫瘍栓や肝内転移を主腫瘍とともに切除する方法である．亜区域の同定のために支配門脈枝に染色剤が穿刺注入されるが，肝表面においては亜区域の染色同定は可能なものの，肝内部における隣接亜区域や区域との境界面は不明である．

われわれは術中超音波誘導下に肝表面からSurgiclip®を肝実質内に刺入し，担癌領域支配門脈枝を遮断して門脈血流の逆流ならびにwash outを防いだ後，遮断部より末梢側門脈枝に染色剤を十分量注入して，肝表面および肝内部における亜区域の境界面を明瞭に染色する方法を考案した．5例の肝細胞癌亜区域切除症例に応用したが有効な方法であった．

Key words: systematic subsegmentectomy, identification of the intersubsegmental plane in the liver, complete removal of the subsegment

はじめに

肝硬変合併肝細胞癌の外科治療は術中超音波検査用探触子の導入により，肝内の脈管構造にそくした肝切除術が容易かつ安全に行われるようになり良好な手術成績が報告されている．しかし，肝細胞癌の術後再発は高率であることから，残肝再発因子である門脈内腫瘍栓や肝内転移の対処が無再発生存を高めるための重要な課題といえる．

今回，われわれはSurgiclip®を用いて担癌領域支配門脈枝根部を遮断することにより，術中操作による腫瘍栓の経門脈散布を予防するとともに，色素を末梢側門脈枝内に注入することによって，肝内部における担癌亜区域と隣接亜区域との境界面の同定が可能なことを確認した．

方　法

1．使用器具

センチュリーメデイカル社製のSurgiclip™ applierとHemoclip®，ならびに超音波診断装置は電子走査型装置アロカ社製SSD-650と術中超音波探触子UST-556T-7.5（7.5MHz）を用いる．

2．方法

1）開腹後，後中超音波を用いて主腫瘍と門脈および肝静脈との位置関係や距離，ならびに腫瘍栓や肝内転移の有無を検索後，担癌領域支配門脈枝を同定する．

2）担癌領域支配門脈根部に到達するための刺入点を肝表面に決定し，電気メスを用いて肝被膜の一部を切開したのち，術中超音波ガイド下にListon鉗子で門脈枝根部まで刺入点から肝実質を破砕し小孔を形成す

Fig. 1 Procedure for identification of the intersegmental plane in the liver.
1A: The slit from the surface of the liver to the portal pedicle is made with a pair of Liston's forceps under ultrasonic guidance. 1B: A Surgiclip applier is inserted and the portal pedicle is clasped with the clip. 1C: Indigocarmine is injected in the distal portal venous branch from the clip and the portal unit is stained.

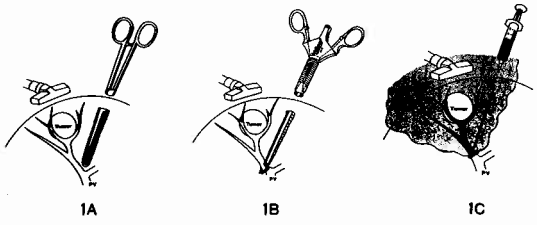

＜1991年10月9日受理＞別刷請求先：坂入　隆人
〒060　札幌市中央区北1条西6丁目　斗南病院外科

Fig. 2 The potal venous branch is punctured under ultrasonic guidance, but the stained area of the liver surface is seen unclearly.

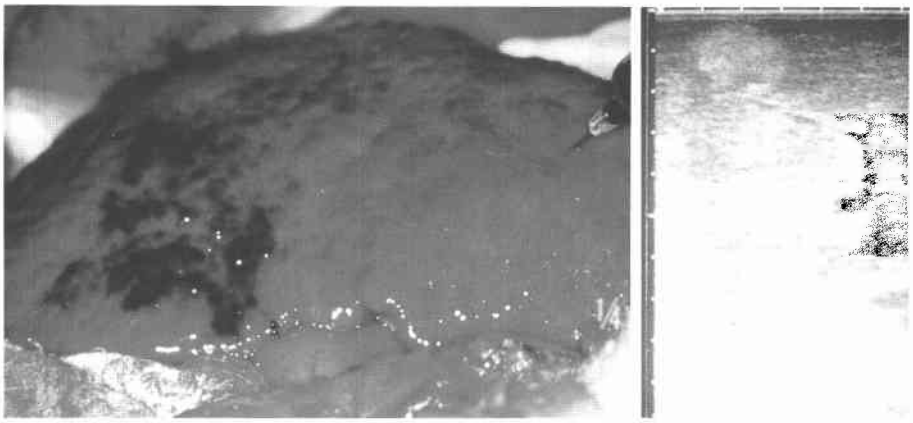

Fig. 3 The portal venous branch is punctured distal to the clamped point. Sufficient amount of dye is injected and the stained area is clearly delineated.



Fig. 4 Indigocarmine remained in the resected specimen. Cut surface of the specimen shows the main tumor (arrow).

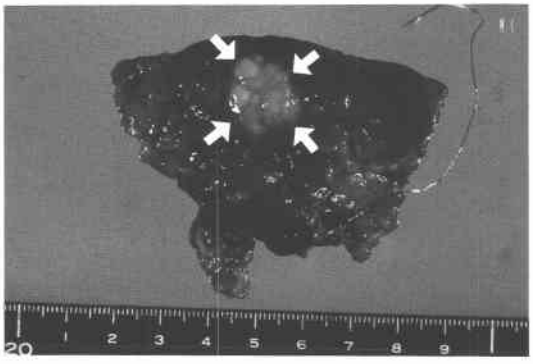

る．(**Fig. 1A**)．

3) 小孔を通じてSurgiclip®を目標門脈枝根部に向かって刺入し，門脈枝表面に到達したことを術中超音波で確認してクリップを門脈枝にかける(**Fig. 1B**)．

Table 1 Clinical findings of 5 cases.

Case No.	Age	Sex	Location	$ICGR_{15}$	Clinical stage	Liver cirrhosis	Tumor size (cm)
1	40	M	S_6	34.0 %	II	Z_1	2.5×2.2
2	65	M	S_8	15.1 %	I	Z_2	4.2×3.8
3	50	M	S_5	16.3 %	II	Z_1	1.8×2.0
4	65	M	S_5	10.2 %	I	Z_2	1.2×1.2
5	60	M	S_6	14.6 %	I	Z_2	3.5×3.5

Location : hepatic segments by Couinaud[1]
Liver cirrhosis[2] : Z_{0-3}
Clinical stage[2] : I－III

4）Surgiclip®本体を抜去した後，クリップで遮断した部より末梢の門脈枝内に22ゲージ針を術中超音波ガイド下に穿刺して，肝表面が明瞭に染色されるまでインジゴカルミンを注入する（**Fig. 1C**）．

症　例

われわれは現在までに上記方法を用いて5例の肝切除術を行った（**Table 1**）．全例，肝細胞癌（hepatocellular carcinoma，以下HCC）であり，その局在はS_5が2例，S_6が2例，S_8が1例であった．（亜区域の命名はCouinaud分類[1]による）肝予備能を考慮して全例に亜区域切除術を施行した．No. 3のS_5のHCC症例について呈示する．

手術所見：上腹部正中切開に右横切開を加えて開腹した．肝はmarco nodular cirrhosisを呈し腹水は認めなかった．術中超音波検査では術前診断通りS_5にLipiodolの集積した約2cmの高エコー状の腫瘤を認めたが，門脈内および肝静脈内腫瘍栓や肝内転移は認めなかった．担癌領域支配門脈枝を同定後，胆嚢摘出さらに右三角間膜，肝腎間膜を十分剝離して肝右葉を術野の中央に授動した．まず術中超音波ガイド下，22ゲージ針を担癌領域支配門脈枝根部より約1cm末梢寄りに穿刺し，約10mlのインジゴカルミンを注入して担癌領域の染色を試みたところ，斑状の染色域が肝表面に認められた（**Fig. 2**）．次にListon鉗子で形成した小孔を通じてSurgiclip®を穿刺して門脈枝根部にクリップをかけて遮断した．遮断部より末梢側の門脈枝に再度22ゲージ針を穿刺して約10mlのインジゴカルミンを注入したところ，明瞭に担癌領域が染色され色素は褪色せずに残存した（**Fig. 3**）．肝表面染色域のやや外側に電気メスでマーキングしたのち肝の切離を始めたが，肝内部においては染色された肝実質が露出しないよう切離をすすめ亜区域切除を終了した．**Fig. 4**は摘出標本を示すが，割面に色素が残存しているのが認められS_5亜区域が完全に切除されたことがわかる．病理学的検査では，Edmondson II型，trabecullar type，eg，fc（＋），fc inf（－），sf（＋），s_0，n_0，vv_0，b_0，im_0，p_0であった（記載は原発性肝癌取扱い規約[2]による）．

考　察

系統的肝切除の歴史は1911年Wendel[3]が肝右葉のadenomaに対し肝門部で脈管処理を先行させて定型的右葉切除を施行したことに始まる．その後，肝門部で流入血管を結紮し出血を制御できる状態にした後，肝葉切除を行うcontrolled hepatectomyが普及するようになった．肝細胞癌においてもその根治性を求めて広範囲な肝葉切除が行われてきたが，併存する肝硬変に起因した肝不全死が術後に多発し，肝予備能の機能的制約から次第に肝切除量は制限され，予備能に応じた小範囲切除の必要性が論じられるようになった．

近年，開発された術中超音波検査用探触子[4]を活用してHealeyら[5]の1区域以下の肝臓を門脈枝領域で正確に切除する系統的亜区域切除術を考案したのは幕内ら[6]である．肝細胞癌は門脈枝を介して末梢側に肝内転移を起こす傾向が強い[7]ため，腫瘍を含む門脈の支配領域を系統的に切除する必要があると考えた幕内は，術中超音波により担癌支配門脈枝を同定した後，超音波ガイド下に支配門脈枝を穿刺し色素を注入することによって，担癌門脈支配領域を染色，同定して肝表面から切離をすすめることを考察した．いわゆるtransparenchymal methodである．本法の開発により，肝予備能に応じた小範囲切除でありかつ根治性をもつ肝切除が可能になった．

一方，高崎[8]は肝癌の脈管浸襲特性である門脈腫瘍栓に着目し，肝内転移は腫瘍栓が門脈を経て散布され形成されるため，肝切離前に肝門側での担癌門脈枝の処理を先行させる必要があると考えた．そのため肝門からグリソン鞘を追跡して肝内において担癌門脈枝を一束のグリソン鞘単位で選択的に結紮したのちに肝切離を行う方法を考案した．肝門処理を先行させるいわゆるcontrolled methodである．

肝細胞癌のほとんどの症例では肝硬変を合併しているため，幕内らの方法では肝表面の染色域は**Fig. 2**のごとく斑状に認められることが多く，染色は十分であるとはいいがたい．また色素は急速に肝静脈にwash outされるため，肝内部に色素は残存せず隣接亜区域や区域の境界面の同定は不可能である．そのため肝表面に描出された染色域から結紮予定の担癌門脈枝根部に向かって，surgical marginを保ちながら直線的に肝切離をすすめることが一般に行われている．しかし，肝内部における隣接亜区域間の境界は複雑な曲面を形成していることが知られているのは事実である．

肝細胞癌切除後の治療成績を不良にしている最大の原因は残存肝の再発である[9]．各施設[10)~12)]が再発形式を詳細に検討し報告しているが，再発に関する腫瘍背景因子として肝内転移，門脈腫瘍栓，腫瘍径，被膜浸潤を挙げ，そのうち肝内転移が最も強く再発に関与しているとしている．中本ら[10]は再発形式を断端，孤立性，多発性再発に分類し，塚本ら[11]は断端再発において

は被膜外浸潤の有無とTWの距離を危険因子として，断定はできないものの，本来切除すべき担癌領域を肝内において取り残し，遺残した癌細胞が術後早期の断端再発に発展する可能性が高いことを示唆している．よって肝内部における堺界面を明らかにして正確な亜区域切除を行うことが治癒切除術の条件であり，術後断端再発として取り扱われる恐れがある取り残しを未然に防ぐことができる．

術中操作による腫瘍栓の経門脈性散布を防ぐとともに，完全な亜区域切除を可能にした本法は肝表面からアプローチするcontrolled methodといえる．適応は肝表面近くに存在する比較的小型の肝細胞癌で，系統的亜区域切除術が可能な肝予備能を有した症例に対象は限られるが，最近肝癌リスクグループの検診の普及により小型肝細胞癌の発見があいついでおり，切除例数が増加していることを高山ら[13]は報告している．小型肝細胞癌といえども脈管浸襲を認め，すでに進行癌の様相を呈するというその生物学的悪性度を考慮し，根治性をなお一層求めた肝切除術が必要といえる．門脈腫瘍栓や肝内転移を含めた癌腫の完全摘除により長期無再発生存が可能な[14]ため予後向上に向け本法の有効性が期待される．

稿を終えるに臨み，御指導御助言を頂きました信州大学第1外科学教室幕内雅敏教授，国立がんセンター高山忠利博士に深く感謝の意を表します．

本論文の要旨は第34回日本消化器外科学会総会（久留米），ならびに第69回北海道医学大会外科分科会にて報告した．

文　献

1) Couinaud C: Lobes et segments hepatiques. Notes sur larchitecture anatomiqueet chirurgicale du foie. Presse Med 62：709—712, 1954
2) 日本肝癌研究会：臨床・病理．原発性肝癌取扱い規約．第2版，金原出版，東京，1987
3) Wendel W: Beitrage zur Chirugie der Leber. Arch Klin Chir 95：887, 1911
4) 幕内雅敏，山崎　晋，長谷川博ほか：肝手術のための術中超音波検査法．超音波医　7：45—49, 1980
5) Healey JE Jr, Schroy PC; Anatomy of the biliary ducts within the human liver. Analysis of the prevailing pattern of branchings and the major variations of the biliary ducts. Arch Surg 66：599—616, 1953
6) Makuuchi M, Hasegawa H, Yamazaki S: Ultrasonically guided subsegmentectomy. Surg Gynecol Obstet 161：346—350, 1985
7) 山崎　晋，長谷川博，幕内雅敏：細小肝癌の臨床病理学的分析とそれにもとずく新しい概念の切除法．肝臓　22：1714—1723, 1981
8) 高崎　健：肝硬変併存肝癌の切除術式の選択基準—安全性，根治性を考慮に入れた切除範囲の調節とそれに必要な手術手技の工夫．日消外会誌 19：1881—1889, 1986
9) 黒田雄志，岡崎正敏，小野広幸ほか：肝細胞癌の術後残肝再発に関する臨床病理学的検討．日消外会誌　22：2256—2264, 1989
10) 中本　実，成瀬　勝，柳沢　暁ほか：肝癌切除後再発形式の検討．日消外会誌　23：2557—2563, 1990
11) 塚本賢治，弘中　武，鴻巣　寛ほか：肝細胞癌切除後の断端再発に関する臨床的検討．日消外会誌 22：1093—1097, 1989
12) 山本　宏，山本義一，竜　崇正ほか：肝細胞切除例の残肝再発に関する検討．日消外会誌　22：72—78, 1989
13) 高山忠利，幕内雅敏，高安賢一ほか：小型肝細胞癌の早期診断—肝切除235症例における病巣検出状況と効果的発見法の検討—．肝臓　29：1374—1381, 1988
14) Zhou XD, Tang ZU, Yu YQ et al: Long-term survivors after resection for primary liver cancer. Clinical analysis of 19 patients surviving more than ten years. Cancer 63：2201—2206, 1989

A New Technique for Liver Resection —Identification of the Intersubsegmental Plane in the Liver Using A Hemoclip—

Takando Sakairi
Department of Surgery, Tonan Hospital
Tetsufumi Kojima, Eiji Shimozawa, Hiroyuki Kato and Tatsuzo Tanabe
Second Department of Surgery, Hokkaido University School of Medicine

To perform radical resection of a subsegment, staining of the subsegment is indispensable. The demarcation area on the surface of the liver is obtained by the conventional technique introduced by Makuuchi and colleagues, but the intersegmental or subsegmental plane in the liver is not recognized by this method. To identify the

subsegment in the liver, we have developed a new method that retains the stain in the portal unit parenchyma until the division of the liver is accomplished. The portal venous branch is clamped with a Surgiclip® under ultrasonic guidance and the subsegment is stained clearly by injection of a sufficient amount of dye into the portal venous branch. In five cases of hepatocellular carcinoma, the subsegment containing the tumor was successfully stained and complete removal of the subsegment was achieved.

Reprint requests: Takando Sakairi Department of Surgery, Tonan Hospital
W-6 N-1 Chuo-ku, Sapporo, 060 JAPAN