日消外会誌　25（1）：127～131，1992年

術中門脈本幹損傷に対し門脈臍静脈吻合術を施行した肝細胞癌の1例

国立東静病院外科
尾関　豊　広済　芳男　雑賀　俊夫　松原　長樹

症例は65歳，男性．近医で肝腫瘍を指摘され当院へ紹介された．各種画像診断で肝右葉後区域の11cm大の肝細胞癌と診断した．門脈は後枝が単独で分岐し，その後で前枝と左枝に分かれる形態を示した．肝機能が良好であったので肝右葉切除術を施行したが，術中に門脈本幹を後枝と見誤り離断した．温存された門脈血流は左尾状葉枝のみとなり，肝不全は必至と思われた．離断した門脈断端の直接吻合は困難な状況であったため，臍静脈を再開通させて腸側門脈断端と端々吻合した．術後経過は良好で，術後の血管造影では吻合部の開存が確認された．

術中損傷は予防が大切であり，とくに肝門部のような重要な部位の脈管切離時には，切離してよいものかどうかの確認を十分に行うことが肝要である．不幸にして門脈離断を生じ直接吻合が困難な場合には，門脈臍静脈吻合は試みるべき方法の1つと思われた．

Key words: portal vein injury during operation, porto-umbilical vein anastomosis

はじめに

肝細胞癌に対する肝右葉切除時に門脈本幹の離断損傷を生じたが，門脈臍静脈吻合術により良好な結果を得たので報告する．

症　例

患者：65歳，男性．

主訴：肝腫瘤．

家族歴：特記事項なし．

既往歴：50歳時，肝障害（脂肪肝）で通院治療．55歳時，心筋梗塞．

現病歴：1990年11月下旬，陳旧性心筋梗塞のため通院中の近医で肝腫瘤を指摘された．1990年12月3日に当院放射線科を紹介され，入院精査の結果，肝細胞癌と診断された．1991年1月31日，当科に転科した．

現症：体格，栄養中等度．結膜に貧血，黄疸なく，胸腹部に異常所見を認めなかった．

入院時検査所見：軽度の肝障害と糖尿病を認めた．Indocyanine Green（ICG）15分停滞率（R15）は11%であった．腫瘍マーカーのうちα-fetoprotein（AFP）は正常であったが，protein induced by vitamin K absence or antagonist-II（PIVKA-II）が1.3AU/mlと上昇していた（**Table 1**）．

腹部超音波（ultrasonography以下，USと略す）所見：肝右葉後下亜区域[1]を中心に後上亜区域から尾状葉にかけて最大径11cmの腫瘍を認めた．腫瘍の境界は明瞭で，一部に薄い辺縁低エコー帯を伴い，内部エコーは高低不均一であった．腫瘍は肝門部背側に達していたが，明らかな門脈腫瘍塞栓や肝内転移は認めなかった．非腫瘍部の肝実質は明るく，bright liverであった．

腹部computed tomography（以下，CTと略す）所見：USに一致した部位に不均一な低吸収域を呈する

Table 1　Laboratory data on admission

RBC	423×10⁴/mm³		Na	139	mEq/ℓ
Ht	38.5	%	K	3.8	mEq/ℓ
Hb	13.0	g/dℓ	Cl	99	mEq/ℓ
WBC	6,500	/mm³	Ca	4.1	mEq/ℓ
Plt	22.8×10⁴/mm³		BUN	12	mg/dℓ
			Creatinine	0.9	mg/dℓ
TP	6.0	g/dℓ	Amylase	105	mU/mℓ
Alb	3.6	g/dℓ			
T-Bil	0.2	mg/dℓ	FBS	141	mg/dℓ
GOT	25	IU/ℓ	75g OGTT	DM pattern	
GPT	32	IU/ℓ	Prothrombin	88	%
LDH	310	IU/ℓ	ICG：R_{15}	11	%
Ch-E	283	IU/ℓ	HBsAg	(−)	
Al-P	170	IU/ℓ	Syphilis	(−)	
γ-GTP	43	mU/mℓ	AFP	<25	ng/mℓ
T-Chol	171	mg/dℓ	CEA	1.7	ng/mℓ
TG	154	mg/dℓ	CA19-9	11.7	U/mℓ
			PIVKA-II	1.3	AU/mℓ

＜1991年10月9日受理＞別刷請求先：尾関　豊
〒411　静岡県駿東郡清水町長沢762－1　国立東静病院外科

Fig. 1a Contrast enhanced computed tomogram (CT). A tumor 11cm in size is shown in the posterior segment of the right lobe of the liver. **b** Lipiodol CT. Gas and lipiodol are seen in the tumor

a

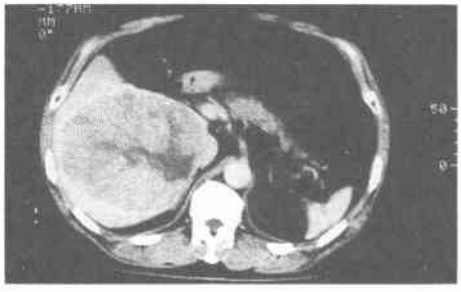

b

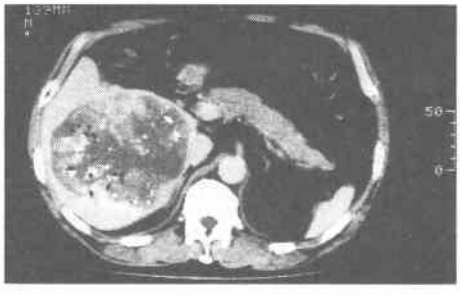

最大径11cmの腫瘍を認め，腫瘍は腹腔側に突出していた．造影により境界明瞭な被膜濃染と内部の樹枝状低吸収域を示した（**Fig. 1a**）．また，血管造影から15日後のリピオドールCTでは，腫瘍内部は大部分がガスの混在した低吸収域となり，リピオドールの集積がみられた．しかし辺縁部にはviableと思われる高吸収域もみられた（**Fig. 1b**）．腫瘍は単発性で，他にリピオドールの集積は認めなかった．

腹部血管造影所見：左肝動脈は左胃動脈より分岐するreplaced typeであった．右肝動脈は著明に拡張し，後区域枝（以下，後枝と略す）は不規則に拡張，増生していた(**Fig. 2a**)．毛細管相で最大径12cmの著明な腫瘍濃染像が描出された（**Fig. 2b**）．門脈は後枝が単独で分岐岐し，その後で前区域枝(以下，前枝と略す)と左門脈幹（以下，左枝と略す）に分かれる分岐型を示した．門脈後枝には口径不整がみられたが，腫瘍塞栓はなどは認めなかった(**Fig. 2c**)．リピオドール4mlと塩酸エピルビシン80mgとともにゼルフォームで肝動脈塞栓術（TAE）を行った．

Fig. 2a Arterial phase of hepatic angiography. Many tumor vessels are shown and irregularly dilated. **b** Capillary phase of hepatic angiography. A huge tumor stain is clearly shown. **c** Portography. The posterior segmental branch is independently ramified.

a

b

c

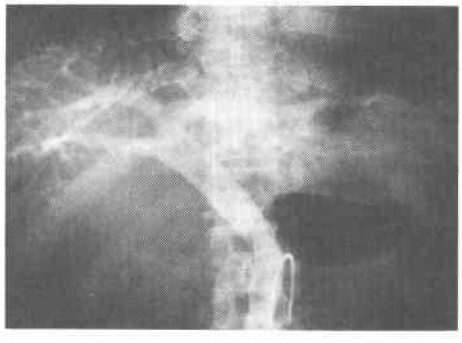

以上より，肝後区域から腹腔側に突出した10cmを超える巨大肝細胞癌と診断した．腫瘍は単発で腫瘍塞栓なく，肝機能が比較的良好なことから，肝右葉切除術の予定で，同年2月12日（TAE 35日後）に手術を施行した．

手術所見：術中USで腫瘍が単発であることを確認した．肝十二指腸間膜を剝離し，門脈本幹をテーピングした．門脈本幹を肝側に辿ると門脈は2分岐し，右側が後枝，左側が前枝と左枝の共通幹と思われた．腫瘍が右背側から肝門部を圧排しているため，これ以上の剝離操作は困難と考え，後枝と判断した右側の門脈を結紮切離した．続いて，USガイド下に肝表面にマークした中肝静脈の右側で肝切離を開始した．途中で前枝根部のGlisson鞘が現われたので結紮切離した．その後，もう1本の太いGlisson鞘様の組織が現われ，これも結紮切離した．肝切離を終え，残存した門脈枝をみると非常に細く，左尾状葉に向う枝であることが判明した．すなわち，**Fig. 3**のシェーマ①②③の順に門脈を切離したものと考えられた．切離した門脈本幹の腸側断端と左枝の肝側断端の直接吻合は困難と思われたため，臍静脈を再開通させ，門脈本幹の腸側断端と端々吻合した．

しかし，血流再開後も肝内門脈は術中USでechogenicに描出され，血流がないものと思われた．そこで，ウロキナーゼ12万単位を臍静脈内に注入した．術後はヘパリン5ml/日を点滴内注入し，経口摂取開始後は術前より服用していた塩酸チクロピジン200mg/日を投与した．

切除標本肉眼所見：切除した肝重量は1,200gr，水平断割面での腫瘍の最大径は11×10cmであった．腫瘍は境界明瞭な被膜でおおわれ，一部に被膜外進展を認めた．腫瘍内部は赤褐色壊死状で隔壁様構造を認め，腫瘍の約半分は肝外に突出していた(**Fig. 4**)．肝癌取扱い規約[1]によれば，S-PC，H_2，11×10cm，単結節周囲増殖型，Eg，Fc（+），Fc-inf（+），Sf（+），S_1，N（−），Vp_0，Vv_0，IM_0，P_0，Z_1，EV（−），臨床病期I，T2N0M0 Stage II，Hr2(PA)，R_0，TW（+），相対的非治癒切除であった．

病理組織学的所見：Edmondson II型の索状型肝細胞癌で，非癌部には中等度の脂肪肝を認める以外，肝炎ないし肝硬変などの所見は認めなかった(**Fig. 5**)．eg，fc（+），fc-inf（+），sf（+），s_0，n（−），Vp_0，vv_0，b_0，im_0，tw（+）．

Fig. 3 Schematic illustration. The portal vein was divided from ① to ③.
PV: portal vein, Ant: anterior branch of PV, Post: posterior branch of PV, TP: transverse portion of PV, UP: umbilical portion of PV, LTH: ligamentum teres hepatis, P_1l: left caudate branch of PV.

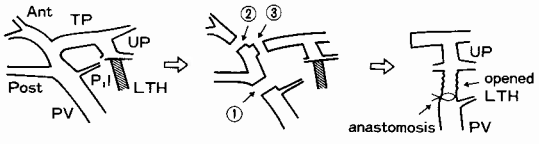

Fig. 4 Resected specimen. Cut surface shows a tumor 11 cm in size which is protruding to the extrahepatic space.

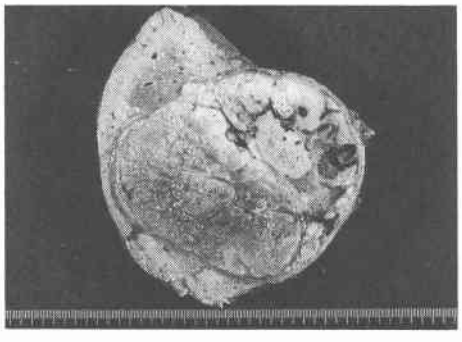

Fig. 5 A photomicrograph. Edmondson grade II hepatocellular carcinoma shows capsular infiltration.

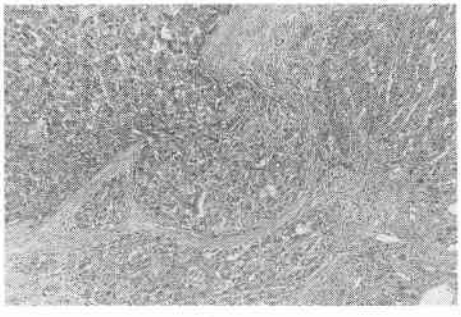

Fig. 6 An angiogram after operation. The porto-umbilical anastomosis (arrow) is patent.

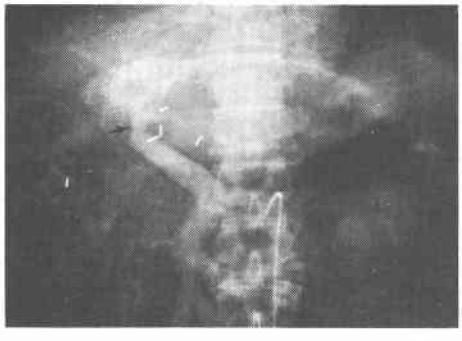

術後経過は良好で，血清ビリルビン値は第9病日に4.3mg/dlまで上昇したが，以後正常化し，肝不全症状はみられなかった．

術後血管造影所見：第35病日に施行した．腹腔動脈造影では腫瘍の残存を思わせる腫瘍濃染は認めなかった．門脈造影では門脈本幹から門脈臍部が描出され，吻合部の開存が証明された(**Fig. 6**)．吻合部は辺縁不規則に狭窄しており，再開通させた臍静脈に一致する所見と思われた．脾静脈への逆流と食道への側副血行路が描出され，門脈圧亢進状態と推測された．

患者は第38病日に退院し，術後2か月目および7か月目に施行した上部消化管内視鏡検査で食道および胃に静脈瘤は認めなかった．また，PIVKA-IIは術後2か月で正常化した．

考　察

肝門部門脈の分枝型は一般に3つの型に分類されている[2)~5)]．I型は門脈本幹が右枝と左枝に2分岐後，右枝が前枝と後枝に分かれる標準型で，74～80%ともっとも多い．II型は左枝と前枝および後枝が同時に3分岐するもので，7.7～20.8%にみられる．III型は後枝がまず門脈本幹から単独で分岐し，その後に左枝と前枝が分かれるもので，4.8～17.4%とされている．本症例はIII型に相当した．

門脈の術中損傷は，肝十二指腸間膜のリンパ節郭清時などに壁の一部を損傷することが時々経験される[6)]．しかし，門脈本幹を離断することはほとんどなく，文献上もその記載をみなかった．実際には経験されていても，医療事故の一種のために報告されていない症例も存在していると思われる．

近年，肝門部切除術や膵頭十二指腸切除術時の門脈合併切除が普及し，仮に門脈離断が生じても端々吻合による修復が比較的容易に行える状況となっている[7)8)]．ところが，本症例では門脈の損傷に気付くのが遅れ，門脈は2箇所で離断，一部切除される形となり，肝側断端は肝内に埋没された状態となった．したがって，離断した門脈の両側断端を端々吻合することは困難で，本来の経路で再建するためにはグラフトが必要な状況であった．しかし，人工血管による再建は開存率に問題があると同時に，消化器外科手術では感染の恐れがあり一般化していない．また，自家静脈による再建には総腸骨静脈などが必要で，採取部の障害を生ずる危険性がある[9)]．そこで，臍静脈を再開通させ，門脈腸側断端と臍静脈を端々吻合することを思いついた．

臍静脈は血管外科領域では大伏在静脈の代用とされることもあり，その開存性は大伏在静脈に匹敵するとされている[10)]．しかし，腹部外科領域で臍静脈が利用されることは少なく，術中の門脈遮断時に血流のバイパス路として使用する報告[11)]があるのみで，門脈本幹と臍静脈を吻合した報告はみあたらなかった．門脈臍静脈吻合（以下，本術式と略す）は手技的には比較的容易で，本症例のように離断した門脈を直接吻合できない状況下では本術式が有用と思われる．

本術式の欠点は，再開通した臍静脈の径が十分に得られなかったことである．血流再開後も肝内門脈は術中USでechogenicに描出され，血流がないものと思われた．そのため，抗凝固療法を施行したが，術後の肝不全が懸念された．幸い，術後経過は良好で，術後の血管造影では吻合部の開存が確認されたが，再開通した臍静脈は不規則に狭窄し，そのためと思われる側副血行路の発達をみた．術後7か月目の内視鏡検査ではいまだ食道静脈瘤の発生をみていないが，今後の経過観察を要すると考えている．

術中損傷は予防が大切であり，とくに肝門部のように重要な部位の脈管切離時には，当然のことではあるが，切離してよい脈管かどうかの確認を十分に行うことが肝要と思われた．また，本症例のような術中損傷は本来あってはならず，術者の未熟さを露呈するものではあるが，不幸にして門脈離断を生じ直接吻合が困難な場合には，本術式は試みるべき方法の1つと思われた．

文　献

1) 日本肝癌研究会編：臨床・病理．原発性肝癌取扱い規約．第2版．金原出版，東京，1987
2) 山崎　晋，幕内雅敏，長谷川博：脈管系の分枝と肝内分布．日臨　46：19—29，1988
3) 公文正光：肝鋳型標本とその臨床応用．肝臓　26：1193—1199，1985
4) 打田日出夫，大石　元，吉村　均ほか：肝区域の画像診断．消外　8：1241—1254，1985
5) 木田栄郎，内村正幸，岡本一也：胆管と門脈の立体構築について．胆と膵　8：1—7，1987
6) 岡島邦雄，丸山圭一，島津久明：術中トラブルの予防と対策．胃・十二指腸手術—リンパ節郭清中の事故と対策．臨外　44：1404—1415，1989
7) 二村雄次：肝切除を伴う肝門部胆管癌手術—尾状葉切除を伴う肝区域切除術—．臨外　44：311—321，1989
8) 永川宅和，宮崎逸夫：進行膵癌に対する拡大郭清膵十二指腸切除術．胆と膵　10：151—158，1989
9) 三村　久，金　仁洙，高倉範尚ほか：胆管癌に対す

る肝十二指腸間膜全切除術．大腿動脈・門脈臍部および上腸間膜静脈・大腿静脈の二重バイパス法による．手術 41：161—165, 1987
10) Lee BY, Thoden WR, McCann WJ et al: Use of modified human umbilical vein in arterial reconstructive procedures. Surg Gynecol Obstet 154：222—224, 1982
11) 三村 久, 金 仁洙, 折田薫三：胆道癌における門脈合併切除の新しい試み—門脈血流カテーテルバイパス法—．胆と膵 8：69—72, 1987

A Case Report of Porto-umbilical Vein Anastomosis for Portal Vein Injury during Surgery

Yutaka Ozeki, Yoshio Hirozumi, Toshio Saiga and Nagaki Matsubara
Department of Surgery, National Tosei Hospital

A case of porto-umbilical vein anastomosis for portal vein injury during surgery is reported. A 65-year-old man was admitted to our hospital because of a tumor of the liver. The tumor was diagnosed as hepatocellular carcinoma in the posterior segment of the right lobe of the liver, measuring 11 cm. On the portography, the posterior branch was ramified independently, then the anterior and left branches were bifurcated. Since the liver function was good, right hepatectomy was performed. During the operation, the portal trunk was mistaken as a posterior branch and divided. Portal blood flow was preserved only in the left caudate branch. Because direct anastomosis of the divided portal vein was impossible, the portal trunk and the recanalized umbilical vein were anastomosed. Postoperative angiography revealed patency of the porto-umbilical anastomosis. Porto-umbilical anastomosis for portal vein injury is an alternative when direct anastomosis of the divided portal vein is impossible.

Reprint requests: Yutaka Ozeki Department of Surgery, National Tosei Hospital
762-1 Nagasawa, Shimizu-cho, Sunto-gun, Shizuoka, 411 JAPAN