日消外会誌　25（1）：132～135，1992年

右中副腎動脈支配肝外発育性肝細胞癌の1例

新城市民病院外科，名古屋大学第2外科*
金子　哲也　　寺部　啓介　　伊藤　公一
藤田　興一　　中尾　昭公*

症例は45歳男性．腹部打撲を契機に肝右葉後区域と右腎臓の間に位置する腫瘤が発見された．腹部血管造影にて腫瘍はhypervascularで，肝外部分への血流は右中副腎動脈が主体であった．α-fetoproteinが高値でありHBキャリヤーであることから肝外発育性肝細胞癌と考え肝右葉切除術を施行した．画像診断上，栄養血管から原発を推定するのは困難であり，非機能性副腎髄質腫瘍との鑑別が問題であったが，magnetic resonance imaging T_2強調像で鑑別できると思われた．患者は術後2年の現在健在である．本疾患は本邦67例の報告があり右中副腎動脈より栄養された報告例は本例が第1例目と考えられる．以上の症例につき若干の文献的考察を加え報告する．

Key word: hepatocellular carcinoma with extrahepatic growth

I. はじめに

肝外発育性肝細胞癌は1891年Cristiani[1]の報告以来Roux[2]，Goldbergら[3]の報告があるのみである．本邦では橋本ら[4]の集計によると67例が報告されている．比較的まれな疾患であり術前診断が困難な場合もある．今回われわれは肝後区域より発生した1例を経験したので若干の文献的考察を加え報告する．

II. 症　例

患者：45歳，男性．

家族歴，既往歴：特記すべきことなし．

現病歴：平成元年5月21日夜，右季肋部を打撲した．その後，いったん痛みは軽減したが23日に同部に激痛が出現し救急車で入院した．入院時現症：身長172cm，体重50kg，貧血，黄疸なし．上腹部全体が板状硬であった．

入院時検査所見：白血球，GOT，GPT，ALP，TTT，ZTTが軽度上昇．α-fetoprotein（AFP）が990ng/mlと上昇していた．HBsAg（＋）であった．ICG 15分停滞率15%，K消失率0.116であった（**Table 1**）．

腹部X線写真上，遊離ガス像は認められず，上腹部内視鏡検査でも明らかな異常は認められなかった．

腹部超音波所見：肝右葉後区域から肝外にはりだす7.2×7.7cmの腫瘤を認めた．内部エコーは中心部に低エコー部分があり，その周囲は不均一な高エコーからなる腫瘤である．肋間操作にて腫瘤は下大静脈を圧迫しており，Morison窩に出血と思われる低エコー部分を認めた（**Fig. 1**）．

Table 1　Laboratory data on admission

WBC	10700 /mm³	TTT	9.9 u
RBC	362×10⁴ /mm³	ZTT	15.4 u
Hg	12.9 g/dl	GOT	99 iu/l
Ht	39 %	GPT	114 iu/l
Plat	28.8×10⁴ /mm³	ALP	386 iu/l
Na	140 mEq/l	T.B.	1.1 mg/dl
K	4.3 mEq/l	HBsAg	(+)
Cl	104 mEq/l	HBsAb	(−)
BUN	20.4 mg/dl	CA 19-9	44.2 u/ml
Crea	1.0 mg/dl	AFP	990 ng/ml
		CEA	2.1 ng/ml
		ICG 15	21 %

腹部computed tomography（CT）検査：肝後区域より内側に向かい肝外に発育する8×6cmの辺縁平滑で中心部に低吸収域が存在する腫瘤を認める（**Fig. 2**）．

Magnetic resonance imaging（MRI）検査：矢状断，T_2強調像である．肝後区域と右腎の間に肝よりやや高信号の腫瘤が存在している．一部肝との境界が不規則でinvasionが疑われる（**Fig. 3**）．

腹部血管造影：肝動脈造影では肝動脈が腫瘍により頭側へ偏位し後区域枝より腫瘍の頭側部分への栄養血管の増生を認める（**Fig. 4a**）．右副腎動脈造影では右中副腎動脈は拡張し，腫瘍の尾側の栄養血管となって

＜1991年10月9日受理＞別刷請求先：金子　哲也
〒466　名古屋市昭和区鶴舞町65　名古屋大学医学部第2外科

Fig. 1 Ultrasonography shows the round tumor in the posterior segment of the liver, compressing the IVC. The size was 7.2cm×7.3cm.

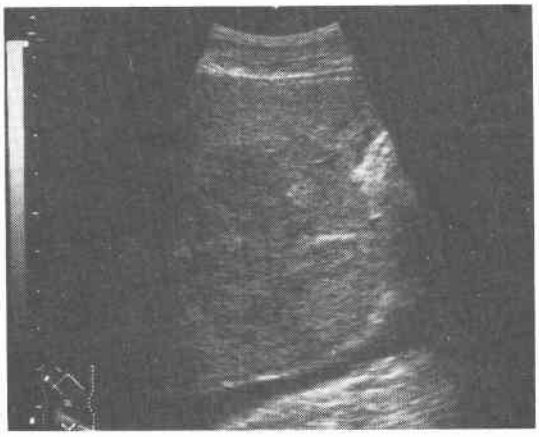

Fig. 2 Computed tomography: Tumor exists at the right posterior segment of the liver with extrahepatic growth. Central portion of the tumor showed low density.

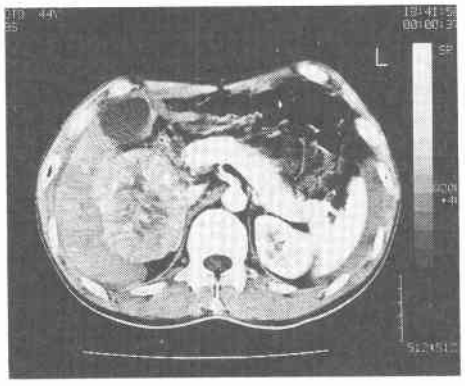

いる．右上副腎動脈，右下副腎動脈からも栄養血管が出ている．腫瘍は血流に富み腫瘍内で拡張している血管もある（**Fig. 4b**）．

下大静脈造影では，下大静脈右側が腫瘍により圧排されているが，境界は滑らかである．

血中，尿中のカテコールアミン，アドレナリン，ノルアドレナリンを連続5日間測定したが異常は認められなかった．

以上より，肝後区域より発生した肝外発育性肝癌で肝外部分は主に中副腎動脈より栄養されていると考えられた，しかし神経原性腫瘍，非機能性副腎腫瘍の可能性も否定は出来なかった．

手術所見：腹水，腹膜転移を認めず．肝十二指腸間

Fig. 3 Magnetic resonance imaging (Sagittal section, T2-weighted imaging): Tumor exists between the right posterior segment of the liver and right kidney. Signal of the tumor was higher than the liver.

膜，総肝動脈周囲リンパ節転移も認めなかった．肝は軽度腫大し辺縁は鈍であったが再生結節は認めず肉眼的には慢性肝炎の像であった．腫瘍は肝後区域より下方に突出し手拳大で血管に富んでいた．腫瘍を剝離すると下方は正常の副腎を認め，肝癌と判明した．下大静脈への浸潤はなく副腎動脈からの栄養血管を処理したのち定型的に肝右葉切除を施行した．術後経過は良好で術後2年の現在，健在である．

切除標本所見：腫瘍は肝後区域より肝外に発育している．被膜を有し，大きさは8×7.5×6cmであった（**Fig. 5**）．

切除標本割面像：腫瘍最大割面像である．腫瘍は被膜を有し肝外に発育している．腫瘍中心部および辺縁の一部は暗赤色で壊死に陥っている．実質部分は黄土色で一部隔壁を有する．単結節周囲浸潤型の腫瘍である（**Fig. 6**）．

病理組織像：索状型を示す腫瘍細胞集団は一層の内皮細胞に覆われて血管腔に浮遊する型をとっている．核はクロマチンに富み細胞形質は比較的豊かで好酸性顆粒を有す．Trabecular type, Edmondson grade II である．非腫瘍部は三宅乙′型の肝硬変の初期像が合併している（**Fig. 7**）．

原発性肝癌取扱い規約[5]に従うと，P, H_1, eg, fc(+), fc-inf(+), sf(+), s_0, n(−), vp_0, vv_0, b_0, im_0, p_0, tw (−), z_1であった．

考　察

本例は肝外発育した部分が主に右中副腎動脈より栄

Fig. 4 Celiac angiography (4a) : Posterior branch of the right hepatic artery fed upper half of the tumor. Right adrenal angiography (4b) : Right middle artery fed lower half of the tumor.

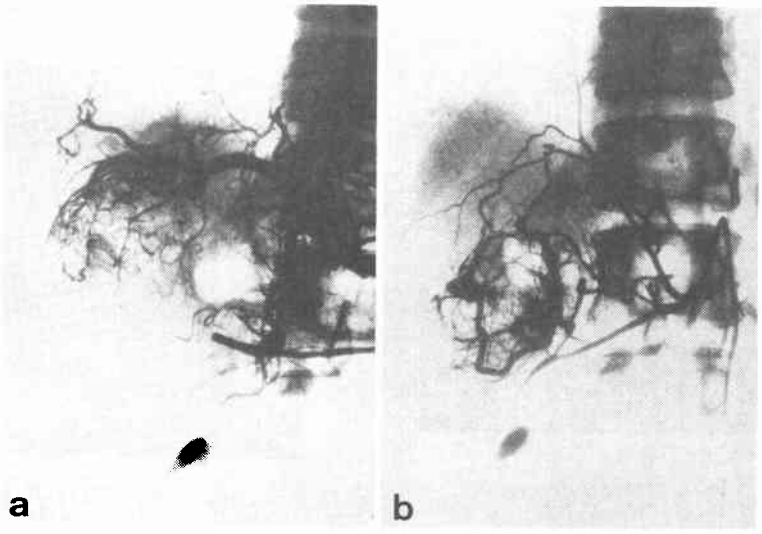

Fig. 5 Gross appearance of the tumor : Extrahepatic growth of the tumor was seen.

Fig. 6 Cut surface of the tumor : Tumor was capsulated. Central portion of the tumor was necrotic. The size of tumor was 7.5cm×7.2cm.

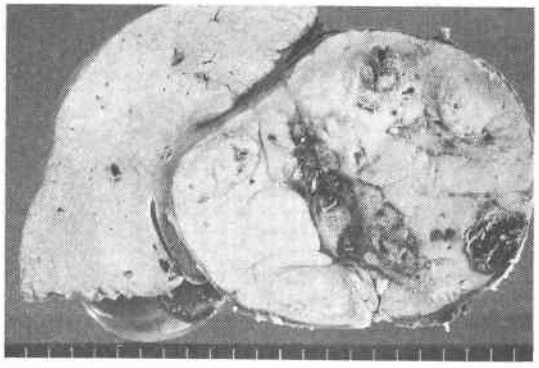

養されており，非機能性副腎腫瘍，特に副腎髄質腫瘍との鑑別が問題となった．HB キャリアーであり AFP も高値であることから肝細胞癌を第1に考えた．画像診断上，両者の鑑別は腫瘍が大きくなると困難になると思われるが，副腎髄質腫瘍は MRI で T_1 強調像で低信号，T_2 強調像で著明な高信号を示し肝細胞癌では信号強度が弱い点で鑑別できると思われる．

Shancer[6]によると肝の後方に肝と重なった肝外性腫瘍との鑑別点として肝内血管が直線的に stretch する場合は外肝性，腫瘤によって弧状に伸展する場合は肝内性と考えられると報告しており本例もこれに該当する．しかし成書[7]によると肝血流の potential pathway として26経路あると記載されており肝外発育部分が大きい場合，腫瘍の支配血管のみで原発を推定するのは困難かと思われる．右中副腎動脈を栄養血管とした肝外発育性肝細胞癌の報告例は本例が第1例目と考えられる．

市川ら[9]によると肝外発育性肝細胞癌を異所性 (ectopic growing type) と肝外発育性 (extrahepatic growing type) と分け後者はさらに有茎型 (pedunculated type) と突出型 (protruded type) に分けられている．橋本ら[4]の報告によると本邦67例中，異所性2例，有茎型47例，突出型18例であった．本例は突出型

Fig. 7 Microscopic finding: Hepatocellular carcinoma. Trabecular type. Edmondson grade II.

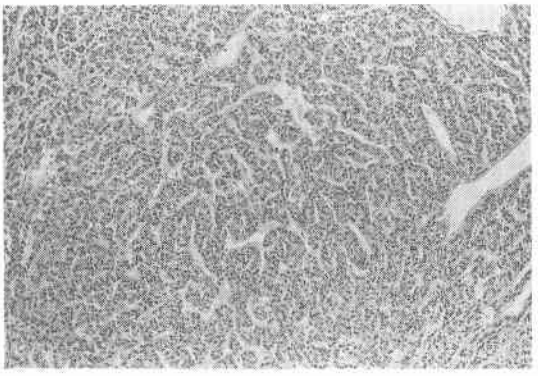

に相当する．市川ら[8]は突出型では肝内に娘結節が認められることが多いが有茎型と違い他臓器からの寄生血管は少なくむしろ肝動脈の拡張が認められるとしているが，本例はむしろ逆で肝内の娘結節はなく他臓器からの血管支配が著明であった．

発生機序に関しては，1）異所性肝組織の癌化，2）副肝葉の癌化，3）辺縁部肝癌の肝外進展が考えられており有茎型は副肝葉の癌化，突出型は辺縁部肝癌の肝外進展によるとされるが本邦報告中，直径2cm以下の小肝細胞癌の報告はなくその早期形態は不明である．

治療に関しては有茎型の場合は肝臓の切除範囲が少ないため残存肝機能に及ぼす影響は少ないが腹腔内他臓器浸潤による合併切除の可能性を考慮する必要がある．突出型の場合は肝障害の程度と切除量に残存肝機能が左右される．今後画像診断の進歩に伴い本疾患の発見率も高まると思われ念頭におく必要があると思われた．

文　献

1) Cristiani H: Des neoplasmes congenitaux. J de l'Anat et Physiol 27: 249—272, 1981
2) Roux: Un cas de cancer primitif du foie avec pericholecystite calculeuse, perforation intestinale, Hemostase hepatique. Rev Med Suisse Romande 17: 114—119, 1897
3) Goldberg SJ, Wallerstein H: Primary massive liver cell carcinoma. Rev Gastroenterol 1: 305—313, 1934
4) 橋本雅司，出川寿一，坂本昌義ほか：胃粘膜下腫瘍と鑑別困難であった肝外性発育型肝細胞癌の1例．消外 12: 1473—1477, 1989
5) 日本肝癌研究会：原発性肝癌取扱い規約．金原出版，東京，1987
6) Shancer JD: Pittfalls in the arteriographic differentiation of intrahepatic and extrahepatic massess. Am J Roentgenol 121: 420—429, 1974
7) 草野満夫，永瀬　厚：肝臓の解剖学的周囲構造．戸部隆吉，水戸廸郎編．肝臓外科の実際．医学書院，東京，1989, p1—17
8) 市川　長，今岡真義，佐々木洋ほか：肝外発育型肝細胞癌6例の検討—肝外発育型肝細胞癌の分類と外科治療—．肝臓 25: 806—812, 1984

A Case of Extrahepatically Growing Hepatocellular Carcinoma Fed by the Right Middle Adrenal Artery

Tetsuya Kaneko, Keisuke Terabe, Koichi Ito, Koichi Fujita and Akimasa Nakao*
Department of Surgery, Shinshiro City Hospital
*The Second Department of Surgery, Nagoya University School of Medicine

A 45-year-old man was admitted to our hospital because of an abdominal injury. An abdominal tumor was found between the right lobe posterior segment of the liver and the right kidney. Angiography revealed the hypervascularity of the tumor. The extrahepatic portion was fed mainly by the right middle adrenal artery. The tumor was considered to be an extrahepatically growing hepatocellular carcinoma because of the high serum level of α-fetoprotein and positive HBs antigen. A right hepatic lobectomy was performed and the patient has been healthy for the more than 2 years since the operation. It is difficult to determine the origin of a tumor by the feeding artery only. In this case, the problem was differentiation from a nonfunctional adrenal medullary tumor. T2-weighted magnetic resonance imaging was useful in the differentiation. Sixty-seven cases of extrahepatically growing hepatocellular carcinoma have been repored in the Japanese literature. In Japanese and English literature this is considered to be the first case of the extrahepatically growing hepatocellular carcinoma fed by the right middle adrenal artery.

Reprint requests: Tetsuya Kaneko Second Department of Surgery, Nagoya University School of Medicine
65 Tsuruma-cho, Showa-ku, Nagoya City, 466 JAPAN