日消外会誌　25（1）：136～140，1992年

肝細胞癌に対する肝動脈内選択的recombinant-Interleukin 2長期持続注入の中断後に急速な肺転移巣の進行を認めた2例

山梨医科大学第1外科
板倉　淳　飯塚　秀彦　山本　正之
松田　政徳　松本　由朗

肝細胞癌に対して肝動脈内にカニュレーション後，皮下埋め込み式注入ポンプを使用してInterleukin 2（IL2）持続注入とAdriamycin・Lipiodolの間欠的注入を半年以上行い，突然の投与中止までα-fetoproteinの上昇にもかかわらずperformance statusの改善が認められ，IL2投与中断後急速な肺転移巣の進行をみた2例を報告する．症例1は当免疫化学療法の施行前に長径9cmの主腫瘍を尾状葉に認め，肝左葉切除・尾状葉切除と肝動脈塞栓術を施行．症例2は後区域に長径2.5cmの肝細胞癌を認めたが臨床病期IIIであったため肝動脈塞栓術のみ施行．IL2投与開始後それぞれ9か月目と14か月目に他病のため継続投与を中止したところ，肺転移巣の急速な増大を認め，投与中止3週間後と4週間後に呼吸不全にて死亡した．この理由として教室で経験したIL2持続投与症例のNK・LAK活性とIL-2 receptorの変動より，長期IL2投与の中断後にリバウンド様の急激な腫瘍増殖が肺転移部で生じたものと推測された．

Key words: advanced hepatocellular carcinoma, continuous infusion of IL2, NK and LAK activity

はじめに

当教室では治癒切除不能肝癌に対しtumor-mass reductionとして肝動脈塞栓術（transcatheter arterial embolization，以下TAE）や肝切除術を施行後に免疫化学療法としてrecombinant Interleukin 2（r-IL2）肝動脈内持続注入とhelper/suppressor ratioの改善を目的としたAdriamycin・Lipiodol（ADR＋Lipiodol）の間欠的肝動脈内one shot注入を行い延命効果を認めている[1)2)]．

今回，同療法を半年以上行い一定期間performance statusの改善が得られていたが，r-IL2投与を中止したところ，短期間で急激な肺転移巣の増大を呈した症例を経験した．教室におけるr-IL2持続投与症例における宿主免疫能の推移を検討した結果からの推察と文献的考察を加えて報告する．

症　例

症例1：44歳，男性，会社役員．

既往症：特記すべきことなし．

家族歴：特記すべきことなし．

現病歴：昭和53年からHBsAg（＋），HBeAg（＋），anti HBe（－）で近医にて治療を受けていた．昭和63年10月血中α-fetoprotein（以下AFP）の上昇（12,000 ng/ml）と尾状葉に長径9cmのlow density areaを認め，肝細胞癌と診断，治療目的で当科入院となった．

臨床経過：同年11月15日，肝左葉切除・尾状葉切除を施行，原発性肝癌取扱い規約[3)]では，単結節周囲増殖型，主腫瘍の大きさは9.0×6.0×5.0cm，H_0，Eg，Fc（＋），Sf（－），S_0，N（－），Vp_0，Vv_0，B_0，IM_0，TW（＋），Z_0，$T_3N_0M_0$，Stage III，relative noncurative resectionであった．

手術時所見より残存肝に微小な腫瘍の残存が疑われたため翌年1月TAEを施行．選択的腹腔動脈造影で微小肝腫瘍の存在を示唆する多発濃染像を認めた．TAE後もAFPは持続的に上昇，4月にはcomputed tomography（以下CT）でも多発性に肝内転移巣が確認できるようになったため再度TAE施行，同時に経大腿動脈的に右肝動脈にカテーテルを挿入・留置，皮下埋め込み式ポンプ（Infusaid®）に接続，r-IL2（塩野義S6820，17.5～70×10^4JRU/日）の持続注入療法とADR＋Lipiodol（10mg/2週）の間欠的肝動脈内one shot注入療法を開始した．以後，全身状態良好で会社

＜1991年10月9日受理＞別刷請求先：板倉　淳
〒409-38　山梨県中巨摩郡玉穂町下河東1110　山梨医科大学第1外科

Fig. 1 Changes in NK-LAK activities, AFP levels, IL-2 receptor positive subset of peripheral lymphocytes and IL-2 doses.

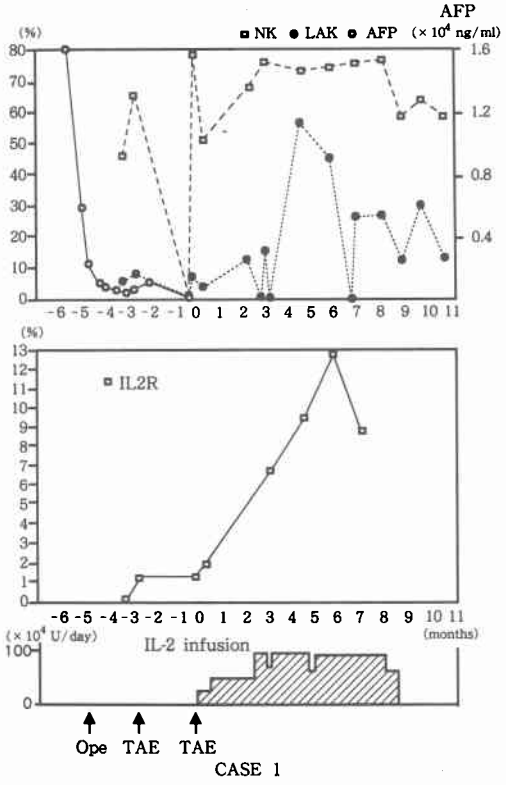

Fig. 2 Computed tomography of Case 1
A : On admision. A giant tumor in the caudate lobe (◀). B : About a month before death. No recurrent tumor was detected.

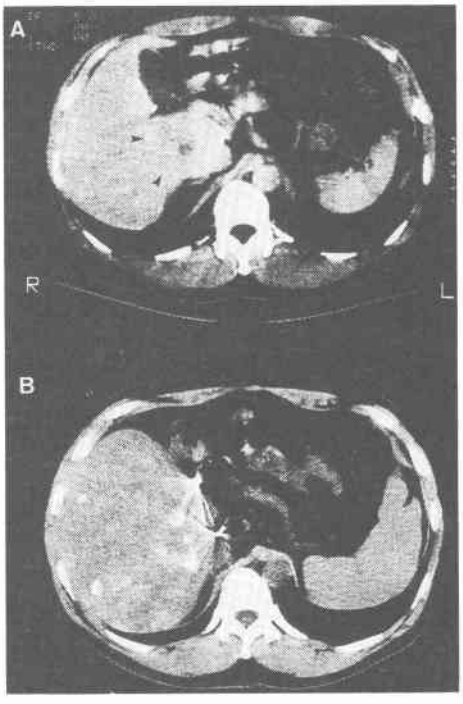

勤務を続けポンプ内充塡のため2週間に1回の外来通院を行っていた．この間腫瘍の増大はなく，施行した胸部X線撮影，腫瘍シンチグラムでも明らかな転移巣は確認されなかった．持続注入療法開始9か月後，出張先において上気道炎による発熱のため来院出来ず，帰宅後も発熱が続いたためr-IL2投与を中断，中断1週間後の胸部X線撮影では異常は認められなかったが，その後咳嗽，呼吸苦を訴え再度施行した胸部X線撮影上両側肺野全体に急速に増大する結節状陰影と呼吸状態の悪化を認め，中断1か月後に呼吸不全のため死亡した．この間，投与開始後約6か月頃よりLAK活性とr-IL2 receptor，8か月頃よりNK活性のピーク時に比べての低下が認められていた(**Fig. 1, 2, 3**)．

症例2：54歳，男性，会社役員．

既往歴：特記すべきことなし．

家族歴：昭和38年より肝機能障害を指摘され，昭和61年以来肝硬変・肝性脳症と診断され治療を受けていた．昭和63年7月易疲労感を訴え，精査にて肝後区域の径2.5cmの肝細胞癌と診断され10月当院入院となった．

臨床経過：画像上腫瘍は単発で最大径は3cm以下であり，進行肝癌とは言えないが，臨床病期IIIのため手術不能と判断，さらに再度のTAEにも縮小傾向なく増大したため，翌年1月TAE施行時に経大腿動脈的に肝動注カテーテルを挿入，さらにInfusaid®に接続，症例1と同様にr-IL2持続注入療法とADR+Lipiodolの間質的注入療法を開始した．投与後，肝腫瘍の著明な縮小が認められ職場にも復帰していたが，肝腫瘍の増大を認めないままにAFPの上昇は持続していた．このため遠隔病巣の精査を目的として骨シンチグラム，胸部X線撮影などを頻回に施行したが明らかな転移巣は確認できなかった．持続注入療法開始14か月後，食道静脈瘤破裂により緊急入院となり内視鏡的硬化療法施行，この時初めて右下肺野に転移を疑わせる結節状小陰影を認めたが特に症状は認められなかった．その後，持続する発熱のためr-IL2投与を中断したところ，両側肺野に結節状陰影が急速に増大し，

Fig. 3 Chest X-P of Case 1
A: About a week before the interruption of r-IL2 infusion. No remarkable changes of metastatic lesion were detected. B: About a week before death. Multiple metastatic lesions appeared.

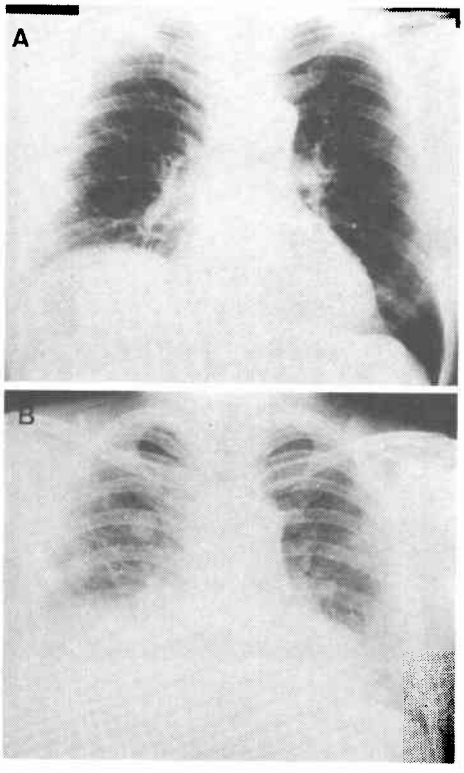

Fig. 4 Changes in NK・LAK activities, AFP levels, IL-2 receptor positive subset of peripheral lymphocytes and IL-2 doses.

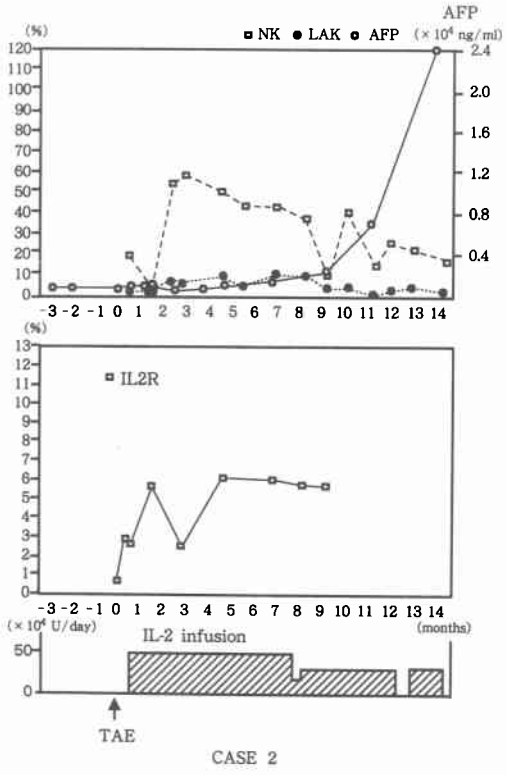

咳嗽・呼吸苦を認め，中断1か月後呼吸不全にて死亡した．この間，一時上昇したNK活性，IL2 reseptorは投与開始約4か月頃より徐々に低下し，一方ではAFPの急激な上昇が認められていた(**Fig. 4, 5, 6**).

考　察

進行肝癌症例に対して種々の免疫化学療法が施行され，その効果が報告されている．このうちr-IL2の持続投与では，腫瘍の退縮をみたとする報告[4)5)]がある一方で，単独療法では効果は認められないとする報告[6)7)]もあり，その評価は一定したものではない．

1988年8月より1990年4月までに教室では進行肝細胞癌に対してr-IL2持続注入療法を行い，本症例2例を含めて10例について検討し報告した[2)].

これら10例のうちこの2例を含む5例について，r-IL2投与に伴う宿主免疫能の推移を評価する目的で，末梢血中NK・LAK活性，IL2 receptor (CD25) の発現率を調べた結果，r-IL2投与開始の比較的早期からNK活性・LAK活性・IL2 receptorの上昇がみられたが，投与開始から約6か月でまずLAK活性とIL2 receptorの低下が，続いて約8か月でNK活性の低下が認められた．今回報告した2例では，すべてのparameterが先の報告と一致した変動を示したわけではないが，宿主免疫能としてはピーク時に比べ低下傾向にあったものと推測された．

これらの宿主免疫能の変化の原因として，1) NK・LAK細胞抵抗性腫瘍細胞の増加[8)]，2) IL2 inhibitorの増加[9)]，3) suppressor T-cellの増加，4) 可溶性IL2 receptorの形成[10)]，5) IL2依存性LAK細胞の増加[11)]などが考えられた．

小松ら[8)]は肝細胞癌に対してLAK細胞とr-IL2の同時投与を行った症例を報告し，その中で腫瘍の縮小にもかかわらずAFPの再上昇を認め，LAK細胞抵抗性の腫瘍の増殖によるものではないかと考察している．われわれの症例でも，腫瘍の縮小を認めながらもAFPが持続的に上昇しているのは，残存腫瘍細胞のうち

Fig. 5 CT of Case 2
A: On admission. Solitary tumor in the posterior segment (◀). B: About a month before death. No remarkable evidence of tumor recurrence was detected.

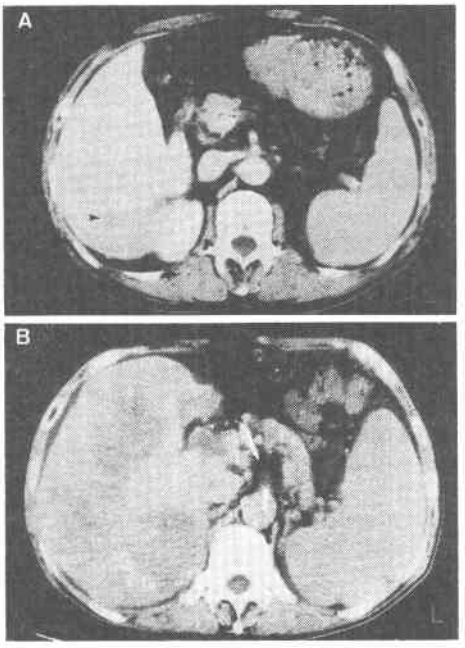

Fig. 6 Chest X-P of Case 2
A: About a week before the interruption of the r-IL2 infusion. Two metastatic lesions were detected in the right lower field of lung (◀). B: About a week before death. This showes rapid growth of the metastatic lesions in the both lungs.

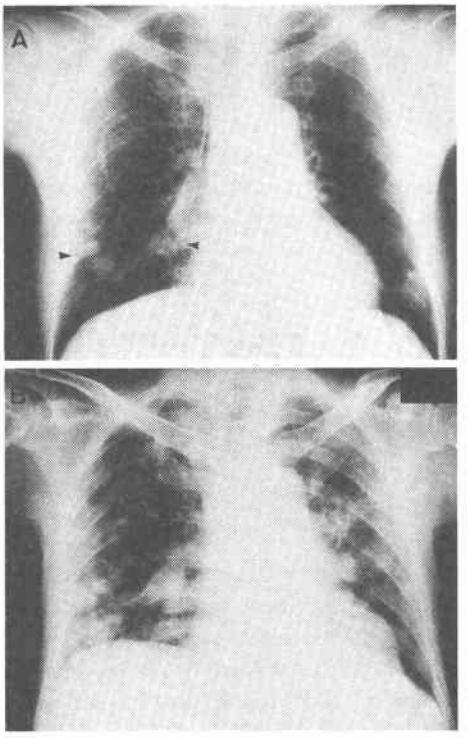

LAK抵抗性のAFP産生腫瘍細胞の持続的な増殖が存在したものと推測された．またConnyら[9]はLyt 23+Cyclophosphamide sensitive T-cellがIL2 inhibitorを誘導すると報告しており，われわれはhelper/suppressor T-cell ratioの改善を目的としてADRの間欠的投与を行ってきたが，同様にIL2 inhibitorが誘導された可能性も考えられた．

以上より宿主免疫能という観点から考えると，一定期間以上のr-IL2の持続投与ではその効果は減弱し，またNK・LAK・IL2 receptorの変化と腫瘍の増大との関係の評価は困難であるが，少なくともIL2投与中断前後での腫瘍の増大は顕著になることから，このような免疫療法の効果が低下傾向にある状態での突然の投与中断が，病変の急激な進行となんらかの関係があったものと推測された．このリバウンド様の変化がr-IL2による腫瘍増殖の抑制が取れたことによるものか，腫瘍自体の自然史と偶然一致したものか評価は困難であるが，今後r-IL2長期投与に際しては，それに伴う宿主免疫能に変化が生ずることを認識し，投与量・投与方法および他剤との併用を含めて，より効果的な投与方法を個々の症例について考慮する必要があるものと思われる．

文　献

1) Yamamoto Y, Iizuka H, Yamamoto M et al: A proposal of effective immunochemotherapy using recombinant interluekin 2 and adriamycin, and its theorectical background. Yamanashi Med J 5: 25—34, 1990
2) Iizuka H, Yamamoto M, Kohno T et al: Continuous infusion of r-IL2 and intermittent Adriamycin injection selectively to advanced hepatocellular carcinoma through the irrigating hepatic artery. Frontiers of mucosal immunology 2: 513—516, 1991
3) 日本肝癌研究会編：原発性肝癌取扱い規約．第2版．金原出版，東京，1987
4) 早川一博，清藤　大，横山昌樹：消化器癌転移に対するRecombinant Interleukin 2, Cyclophosphamide併用持続動注療法．Biotherapy 3:

166—169, 1989
5) Rosenberg SA, Lotze MT, Leitman S et al: Observation on the systemic administration of an autologous lymphokine activated killer cells and recombinant Interleukin 2 to patient with metastatic cancer. N Engl J Med 313: 1485—1492, 1985
6) Rosenberg SA: Immunotherapy of cancer by systemic administration of lymphoid cells plus interleukin 2. J Biol Response Mod 3: 501—511, 1984
7) Mazumder A, Eberlein TJ, Rosenberg SA et al: Phase I study of the adoptive immunotherapy of human cancer with lectin activated autologous mononuclear cells. Cancer 53: 896—905, 1984
8) 小松達治, 山内克巳, 長谷川潔: 2例の肝細胞癌患者に対して経肝動脈的に投与されたLymphokine activated killer (LAK) 細胞とInterleukin 2 (r-IL2) の臨床効果. 肝臓 28: 477—482, 1987
9) Hard C, Rollinghoff M, Peizenmaier K: Lyt23+Cyclophosphamide-sensitive T cell regurate the activity of an interleukin 2 inhibitor in vivo. J Exp Med 154: 262—274, 1981
10) Rubin LA, Kurman CC, Nelson DL: Soluble interleukin 2 receptor are released from activated human lymphoid cells in vitro. J Immunol 135: 3172—3178, 1985
11) 佃 守: interleukin 2の癌治療への臨床応用. 医のあゆみ 135: 551—555, 1985

Two Cases of Hepatocellular Carcinoma Presented Rapid Progression of Lung Metastatic Lesions after Interruption of the Continuous Infusion Therapy of Recombinant Interleukin 2 with Single-shot Injection of Adriamycin and Lipiodol

Jun Itakura, Hidehiko Iizuka, Masayuki Yamamoto, Masanori Matsuda and Yoshirou Matsumoto
First Department of Surgery, Yamanashi Medical College

Two patients with hepatocellular carcinoma had received continuous infusion of recombinant interleukin 2 (r-IL2) and intermittent single injections of adriamycin (ADR) and lipiodol had maintained good performanse statuses despite increases in AFP until abrupt cessation of the r-IL2 administration. After that, rapid progression of lung metastatic lesions occurred. Before immunochemotherapy was started in Case 1, a main tumor, stage III, 9 cm in diameter, and its surrounding small tumors in the caudate lobe were resected by left lobectomy and caudate lobectomy. In Case 2 a tumor, 2.5 cm in diameter, in the posterior segment was not resected but only transcatheter arterial embolization was performed because of severe liver cirrhosis (clinical stage III). In both cases despite the absence of tumors detectable by CT, AFP levels continued to increase. After cessation of the treatment because of a common cold in Case 1 and rupture of esophageal varices in Case 2, lung metastatic lesions rapidly became larger within a week, and patients died of respiratory failure in the 3rd and 4th week, respectively after the treatment was stopped. Changes in NK and LAK activities and the presence of IL2 receptor positive subset in the peripheral lymphocytes led to the suspicion that a kind of rebound-like phenomenon occurred in the lung metastatic lesions after the discontinuance of the long term infusion of r-IL2.

Reprint requests: Jun Itakura Department of Surgery, Yamanashi Medical College
1110 Tamaho-cho, Nakakoma-gun, Yamanashi, 409-38 JAPAN