日消外会誌　25（1）：141～145，1992年

# 肝内結石に併存した肝内胆管癌の1例

金沢医科大学一般消化器外科[1]，同　総合医学研究所がん研究部門[2]
瀬戸啓太郎[1]　芦田　義尚[1]　喜多　一郎[1]
高島　茂樹[1)2)]　木南　義男[1)2)]

肝内結石症に併存した胆管細胞癌の44歳の男性例を経験した．患者は持続する左季肋部痛および39℃の発熱を呈して受診し，超音波検査，内視鏡的逆行性胆管造影，computed tomography 検査にて外側区域の腫瘤および内側区域の肝内結石症と診断された．肝内結石症と術中迅速病理診断にて診断された胆管細胞癌に対し肝左葉切除術を施行した．腫瘍部の肝内胆管中の胆汁酸組成を高速液体クロマトグラフィーにて分析したところ，chenodeoxy cholic acid 分画が60％であり，cholic acid 分画は29.4％であった．また，glycine と taurine の抱合比は2.1であった．これらの結果より，本症の病態および病因に胆汁酸も何らかの影響を与えているのではないかと考えられたので，文献的考察を加えて報告する．

**Key words**：hepatolithiasis，cholangiocarcinoma，bile acid

## はじめに

肝内結石症に胆管細胞癌が併存[1)~6)]することが知られているが，その発生要因について，胆汁うっ滞による慢性胆管炎が関与しているとの報告[1)]がある．最近では，胆管胆汁の胆汁酸組成の変化を指摘する報告[7)8)]もあり注目される．そこで，著者らは肝内結石症に併存した胆管細胞癌1症例の胆管胆汁の胆汁酸組成について検討し，若干の知見を得たので，文献的考察を加えて報告する．

## 症　例

患者：44歳，男性，塗装業．

主訴：発熱，左季肋部痛．

家族歴：母親，肝癌にて死亡．

既往歴：25年前，胃拡張にて胃切除の既往あり，Billroth II 法にて再建．

現病歴：患者は昭和61年1月末より，左季肋部に持続する鈍痛を認め，3月中旬，39℃台の発熱をみた．3月19日に当院消化器内科を受診して超音波検査にて肝内結石症の診断を受けた．5月1日精査のため内科に入院し，同月22日に手術目的にて当科転科となった．

入院時現症：体格小，栄養状態良好．黄疸は認めず．体温36.7℃，腹部に手術痕を認めるが平坦，軟で肝，脾，腎および腫瘤を触れなかった．

入院時検査：血液生化学検査では $\gamma$-glutamyltransferase（$\gamma$-GTP），alkaline phosphatase（Al-p）の上昇を認めた．白血球数は5,900/mm³であった．Hepaplastin test は103.3％，腫瘍マーカーでは，血中 carcino embryonic antigen（CEA）が1.0ng/ml，alpha fetoprotein（AFP）が4.7ng/ml と正常範囲内であったが，carbohydrate antigen 19-9（CA19-9）は400 U/ml と高値を示した（**Table 1**）．

超音波所見：肝内側区域に多数の strong echo と acoustic shadow を認めた．胆嚢，総胆管には strong

**Table 1**　Laboratory data on admission

| | | | |
|---|---|---|---|
| WBC | 5900 /mm³ | HPtest | 103.3 % |
| RBC | $4.97\times10^6$ /mm³ | BSP (15 min) | 4.3 % |
| Hb | 13.0 g/dl | | |
| Ht | 41.0 % | HBs-Ag | (−) |
| Plt | $254\times10^3$ /mm³ | HBs-Ab | (+)　$3\times2^7$ |
| T-pro | 7.9 g/dl | BUN | 11 mg/dl |
| T-bil | 0.6 mg/dl | Cre | 0.8 mg/dl |
| GOT | 34 U/L | Na | 142 mEq/L |
| GPT | 31 U/L | K | 3.7 mEq/L |
| ALP | 334 U/L | Cl | 110 mEq/L |
| $\gamma$-GTP | 305 U/L | Ca | 9.2 mg/dl |
| LDH | 189 U/L | | |
| S-amy | 304 U/L | AFP | 4.7 ng/ml |
| U-amy | 243 U/L | CEA | 1.0 ng/ml |
| | | CA 19-9 | 400 U/ml |

＜1991年10月9日受理＞別刷請求先：瀬戸啓太郎
〒920-02　石川県河北郡内灘町大学1－1　金沢医科大学一般消化器外科

**Fig. 1** US findings. Multiple strong echo and acoustic shadows were noted in the medial segment of the liver. No significant abnormality was found in the gallbladder and common bile duct.

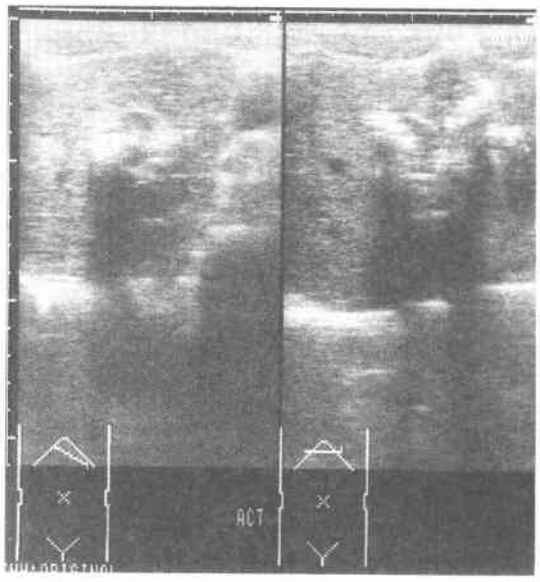


echo や拡張，狭窄などは認めなかった（**Fig. 1**）.

Computed tomography（CT）所見：肝左葉に，多数の石灰化像を含んだ拡張した胆管と外側区域に enhance によって明瞭となった直径4cm の low density area を認めた（**Fig. 2a**）.

Magnetic resonance imaging（MRI）所見：外側区域に直径4cm の $T_1$値が1,325msec，$T_2$値が67msec である高信号領域をみ，内側区域に無信号を呈する多数の肝内結石を認めた（**Fig. 2b**）.

Endoscopic retrograde cholangiography（ERC）所見：肝内胆管左枝の著しい拡張と多数の小結石の充満を認めた．右枝には結石を認めなかった．胆管の不整，狭窄像はみられず，vater 乳頭部にも異常を認めなかった（**Fig. 3**）.

血管造影所見：腹腔動脈造影にてもはっきりとした肝動脈の壁の不整および偏位または腫瘍血管濃染像を認めなかった．

以上の結果より肝内結石症およびこれに併存する胆管細胞癌の診断にて6月5日手術を施行した．

手術所見：肝左葉は萎縮し，表面粗造で弾性硬で，外側区域に小児手拳大の腫瘤を認めた．胃切除に基づく腹腔内臓器の軽度癒着が，みられたが腹水の貯留を認めなかった．右葉は表面平滑で正常であり，胆嚢には結石を触知しなかった．腫瘍は術中迅速病理診断にて胆管細胞癌と診断された．原発性肝癌取扱い規約[9]上，腫瘍は $H_1$，S-L，7.5×4.0×4.5cm，Eg，Fc(+)，Sf(−)，$S_1$，N(−)，$Vp_0$，$Vv_0$，$B_1$，$IM_1$(L)，$P_0$，$Z_0$であり，Stage II であった．左側尾状葉を含む肝左葉切除術（$R_2$）を施行し，右肝内胆管空腸吻合術を施行した．

**Fig. 2a** CT findings. Dilatated intrahepatic bile ducts with multiple calcification were shown in the left lobe of the liver (closed arrow). A low density area in the lateral segment of the liver was clearly delineated by enhancement (open arrow).

**Fig. 2b** MRI findings. A tumor of 4cm in diameter was found in the lateral segment of the liver (open arrow). Abscess or carcinoma was suspected because the $T_1$ value of the tumor being 1,325 msec was longer than that of hepatic parenchyma being 312 msec. Closed arrow shows gallstones.

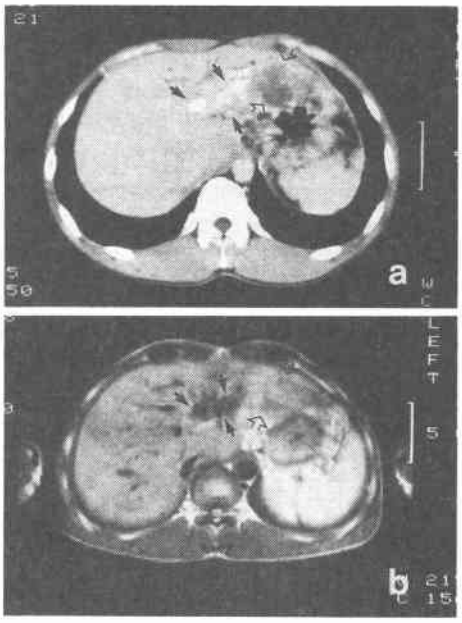


切除標本：摘出肝は13×19×10cm で重量570g で，外側区域に最大径7.5×3.5cm の黄白色の硬い腫瘍を認めた．肝内胆管は著明に拡張し，その中に多数のビリルビンカルシウム石を認めた（**Fig. 4a**）.

病理組織学的所見：腫瘍は間質線維成分の多い中～低分化型腺癌であり，浸潤性に増殖していた．癌細胞は周囲のグリソン鞘へ樹枝状に浸潤し，また，癌巣内に異型増生を呈する胆管を含む部位もみられた

**Fig. 3** ERC findings. Markedly dilatated intrahepatic bile ducts of the left lobe with multiple stone shadows were seen. However, irregular narrowing were not found in the bile duct.

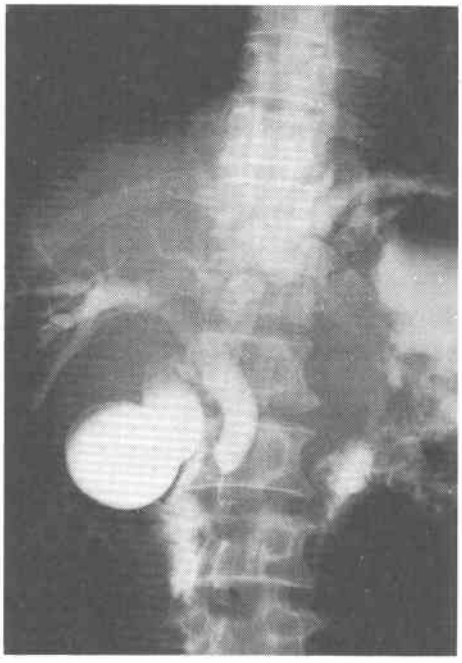

**Fig. 4a** Findings on resected specimens. A yellowish-white hard tumor of 10.0×3.5×7.5cm was noted in the lateral segment. The intrahepatic bile ducts were markedly dilatated, containing numerous bilirubin calcium stones. (arrow shows intrahepatic gall stones)

**Fig. 4b** Histological findings (Hematoxylin Eosin stain ×250). The tumor was moderately to poorly differentiated adenocarcinoma associated with minute connective stroma, revealing invasive growth. The carcinoma showed dendroid form extension into the surrounding portal space.

(**Fig. 4b**).

胆管胆汁中胆汁酸組成：術中に腫瘍部拡張胆管より採取した胆汁を高速液体クロマトグラフィー（high pressure liquid chromatograph：HPLC）を用いてコール酸（cholic acid：CA），ウルソデオキシコール酸（ursodeoxycholic acid：UDCA），ケノデオキシコール酸（chenodeoxycholic acid：CDCA），デオキシコール酸（deoxycholic acid：DCA），リトコール酸（lithocholic acid：LCA）の5種類の分画を遊離型，グリシン（glycine：G）およびタウリン（taurine：T）抱合型として検出した．CDCA分画が60%，CA分画が29.4%を占めた．G/T比は2.1であった（**Table 2**）．

術後経過：術後経過は著変なく，8月16日，術後69日目に患者は退院し，外来通院となった．12月に入り腰痛を訴え外来受診した際の血液生化学検査では，

**Table 2** Composition of bile acids (%)

| UDCA | | | CA | | | CDCA | | | DCA | | | LCA | | |
|---|---|---|---|---|---|---|---|---|---|---|---|---|---|---|
| G | T | F | G | T | F | G | T | F | G | T | F | G | T | F |
| 4.7 | 1.4 | 0 | 17.3 | 12.0 | 0 | 38.2 | 21.7 | 0 | 3.2 | 1.4 | 0 | 0 | 0 | 0 |
| 6.1 | | | 29.4 | | | 60.0 | | | 4.6 | | | 0 | | |

UDCA : ursodeoxycholic acid, CA : cholic acid, CDCA : chenodeoxycholic acid,
DCA : deoxycholic acid, LCA : lithocholic acid, G : glycine conjugates
T : taurine conjugates, F : free

glutamic oxaloacetic transaminase（GOT）が537U/L, glutamic pyruvic transaminase（GPT）が942U/L, lactic dehydrogenase（LDH）が288U/Lと上昇し，術後，230U/mlまでに減少したCA19-9が310U/mlと増加した．胆管細胞癌再発の疑いで入院精査となった．CTなどの画像診断およびpercutaneous transhepatic cholangiography（PTC）下胆汁細胞診にて残存肝の胆管細胞癌の再発と診断され，化学療法が施行されたが，昭和62年3月22日に肝不全にて永眠した．

## 考　察

肝内結石症に肝内胆管癌が併存するとの報告は，Sanesら[1]が1942年にはじめて報告して以来，その頻度を木南ら[3]は5.7%，太田ら[5]は6.3%，角田[6]は9.4%と報告し，山本ら[4]は60歳以上では実に17%と高率であったと報告し，症例は増加する傾向があった．肝内胆管癌の成因についてみると，肝内胆管癌近傍の胆管粘膜に腺腫様あるいは乳頭状過形成の組織学的変化がみられることから，肝内結石による機械的刺激の反復による上皮の変化で癌化するという説[2]や，肝内結石に続発する長期の胆汁うっ滞および慢性胆管炎の反復が異型上皮の発生をきたし，さらに癌化するという説[5]などがある．

一方，肝内結石症では肝内胆管拡張を伴うことが多く，結石を完全砕石し，胆道ドレナージした後も，大部分の症例で肝内胆管拡張は改善しないとの報告がある[10]．呂ら[11]は肝内結石完全截石13年後に発症した肝内胆管癌の1例を報告し，2次的肝内胆管拡張だけでも胆汁うっ滞により肝内胆管癌が発生しうると報告している．また，先天性胆管拡張症にも胆管癌が合併しやすいことはよく知られており，その7%に肝内胆管癌が合併すると報告[12]されている．瀬戸[13]はdiisopropanolnitrosamine（DIPN）誘発胆管細胞癌発生増殖におよぼす不完全胆管閉塞の影響をみるためにハムスターを用いて不完全胆管閉塞モデルを作成し，その要因について検討したところ，発癌例において胆管胆汁中の細菌検出率の増加と胆汁酸組成比率の変化および非癌部胆管の細胆管増生などの変化を認めた．また，同閉塞を早期に解除することにより，これらの変化が軽度であり発癌率も低いことを報告した．

近年，胆汁酸の発癌に対する役割が注目され，胆管癌に対しても胆管拡張による胆汁うっ滞に伴う胆汁酸組成の変化が注目されている．Fortner[14]は，胆汁の胆管上皮に対する発癌性について，胆汁酸が異常代謝され発癌性のある物質に変換されるという説と胆汁中に生理的に存在するものの中にも発癌性を有するものがあるという説をあげた．前者については，CAおよびDCAの構造が強力な発癌性のあるメチルコラントレンに類似しており[15]，これらがメチルコラントレンあるいは，これに類似した発癌物質に変換される可能性のあることが推測されている[16]．一方，後者では，胆汁酸そのものが胆管上皮の発癌に関与するという報告をみる．Silvermanら[17]は，胆汁酸には突然変異を促進するco-mutagenic activityがあるとし，この作用が胆管上皮の発癌に関与していると考えている．杉山ら[7]は総胆管拡張症例の胆管胆汁酸について分析を行い，発癌例では，TDCAの増加を認め，嚢胞内での2次胆汁酸の増加が発癌に関与していると述べた．また，芦田[8]は，不完全胆管閉塞が胆管細胞癌の発癌に対して促進的に働くと報告し，その要因として胆汁酸組成の変化，特に，TCAの組成比の増加をあげた．一般に肝内，肝外胆汁うっ滞に伴う胆汁酸組成比率の変化としては，CA, CDCA分画の組成比率の増加がみられる[18]．そこで，本症例においても胆汁酸組成に注目し，分析した結果，CDCA分画が60.0%を占め，CA分画は29.4%であり，G/T比は2.1と通常胆汁の3.2[19]に比べ低値であった．CDCAについては，Flscher[20]がラット摘出灌流肝を用い，灌流液中にCDCAを添加したところミクロゾームやミトコンドリアが腫大し，やがて細胞は空胞変性から壊死に陥り，肝内ATP量が著しく減少したことを報告した．

いまだに，どの胆汁酸分画が胆管癌発生増殖に促進的に働くかは諸説があり，明言できないのが現状である．

## 文　献


1) Sanes S, MacCallum JD: Primary carcinoma of liver. Cholangioma in hepatolithiasis. Am J Pathol 18: 675—687, 1942
2) Falchus KR, Lesser PB, Galdabini JJ et al: Cholangiocarcinoma as related to chronic intrahepatic cholangitis and hepatolithiasis. Am J Gastroenterol 66: 57—61, 1976
3) 木南義男，能登啓文，宮崎逸夫ほか：肝内胆管癌を合併せる肝内結石症例の検討．肝臓 19: 578—583, 1978
4) 山本賢輔，土屋涼一，伊東俊也ほか：肝内結石症と肝内胆管癌の合併例の検討．日消外会誌 17: 601—609, 1984
5) 太田哲生，永川宅和，小西一郎ほか：肝内結石症に合併した肝内胆管癌7例と肝内胆管腺腫1例の臨床病理学的検討．日消外会誌 20: 748—753, 1987

6) 角田　司：肝内胆管癌を合併した肝内結石症．日消外会誌　23：118—121，1990
7) 杉山勝美，船曳孝彦，落合正宏ほか：膵管胆道合流異常における胆汁酸分画の変化について．藤田学園医会誌　12：75—79，1988
8) 芦田義尚：不完全胆管閉塞のDiisopropanol-nitrosamine誘発胆管細胞癌発生増殖に及ぼす影響．金沢医大誌　12：375—390，1987
9) 日本肝癌研究会編：臨床・病理．原発性肝癌取扱い規約．第2版．金原出版，東京，1987
10) 秋山高儀，永川宅和，萱原正都ほか：肝内結石症に対する肝管空腸端側吻合後の再発及び再燃例の検討．日消外会誌　20：2136—2141，1987
11) 呂　明徳，宮崎耕治，宮本和幸ほか：肝内結石症完全截石13年後に発症した肝内胆管癌の1例．胆と膵　10：743—747，1987
12) Bloustein PA：Association of carcinoma with congenital cyst conditions of the liver and bile ducts. Am J Gastroenterol 67：40—46，1977
13) 瀬戸啓太郎：Diisopropanolnitrosanine誘発胆管細胞癌の発生増殖と不完全胆管閉塞—特に，閉塞解除の効果—．金沢医大誌　12：167—180，1989
14) Fortner JG：An appraisal of the pathogenesis of primary carcinoma of the extraheatic biliary tract. Surgery 43：563—571，1958
15) Wieland H, Dane E：Untersuchungen uber die Konstitution der Gallensauren. Hoppe Sayler Z Physiol Chem 219：240—244，1933
16) Fieser LF, Newman MS：Methylcholanthrene from cholic acid. J Am Chem Soc 57：961，1935
17) Silverman SJ, Andrews AW：Bile acids：co-mutagenic activity in the salmonella-mammalian-microsome mutagenicity test：brief communication. J Natl Cancer Inst 59：1557—1559，1977
18) Greim H, Trulzsch D, Czygan P et al：Mechanism of cholestasis 6. Bile acids in human livers with or without biliary obstruction. Gastroenterology 63：846—850，1972
19) Sjovall J：Bile acid in man under normal and patological condition. Clin Chim Acta 5：33—41，1960
20) Fischer MM, Bloxam DL, Phillips NJ et al：Characterization of rat liver cell plasma membranes. Proc Soc Exper Biol Med 150：177—184，1975

## A Case of Intrahepatic Cholangiocarcinoma with Intrahepatic Stones

Keitaro Seto[1)], Yoshinao Ashida[1)], Ichiro Kita[1)], Shigeki Takashima[1)2)] and Yoshio Kinami[1)2)]
The Second Department of Surgery[1)], and The Division of Cancer Research, Medical Research Insutitute[2)], Kanazawa Medical University

A case of cholangiocarcinoma acompanied with hepatolithiasis in a 44-year-old man is reported. This patient visited our hospital because of persisting dull pain in the left hypochondrium and fever over 39°C, and received a diagnosis of a tumor in the lateral segment and lithiasis in the medial segment of the left lobe, by ultrasonography, endoscopic retrograde cholangiography and computed tomography. A left hepatectomy was performed for the hepatolithiasis and cholangiocarcinoma was diagnosed by intraoperative pathological examination of frozen sections. The composition of bile acids in the intraductal bile around the tumor was analyzed by high performance liquid chromatography. The percentage of chenodeoxycholic acid, one of the primary bile acids, was 60%, and that of cholic acid was 29.4%. On the other hand, the ratio of glycine to taurine-conjugated bile acids was 2.1. These results suggest a relationship between carcinogenesis in the bile duct and bile acids.

**Reprint requests:** Keitaro Seto　Second Department of Surgery, Kanazawa Medical University
Uchinada, Ishikawa, 920-02 JAPAN