日消外会誌　25（1）：146～150，1992年

十二指腸球後部潰瘍瘢痕に続発した閉塞性黄疸の1手術例

友愛記念病院外科，同　放射線診断部*，同　病理部**
松本　日洋　延沢　進　青井　泰平
青木　文夫　山崎　一樹　鹿野　信吾
片柳　照雄　工藤　功男*　昌子　正実**

症例は72歳男性，13年前に十二指腸潰瘍穿孔の手術歴があり，黄疸を主訴に入院した．約2時間の経過でReynoldsの五徴を呈し，緊急に経皮経肝胆管ドレナージで救命した．その後，胃内視鏡，低緊張性十二指腸造影検査で，上十二指腸曲の線状潰瘍瘢痕と内径5mmの狭窄を認めた．腹部computed tomography（以下CT）検査では，膵頭部の腫大と膵管の拡張を膵頭部から体尾部に認めた．血管造影検査では，膵頭部に無血管野と同部に分布するsmooth narrowingを認めた．経皮経管胆管造影検査（pericutaneous transhepatic biliarygraphy，以下PTBG）では，辺縁不整な全周性閉塞を膵内胆管中心に認めた．以上より膵頭部癌と診断し，膵頭十二指腸切除術を施行した．肉眼的に十二指腸乳頭部は，線状潰瘍瘢痕のため同定できなかった．組織学的には，総胆管壁内に神経と腺の増生を認めたが腫瘍性病変はなく，閉塞性黄疸の原因とは考えられなかった．閉塞性黄疸の原因が十二指腸潰瘍瘢痕と考えられた非常に興味深い症例であった．

Key words：post bulbar ulcer，obstructive jaundice

はじめに

閉塞性黄疸の原因では，胆管癌，膵頭部癌などの悪性病変や胆道系の結石が大半を占めている．今回われわれは，十二指腸乳頭部近傍の潰瘍瘢痕が原因で，閉塞性黄疸をきたしたと思われるまれな症例を経験したので，若干の文献的考察を加えて報告する．

症　例

患者：72歳，男性．

主訴：心窩部痛，黄疸．

家族歴：特記すべきことなし．

既往歴：13年前に十二指腸潰瘍穿孔にて手術（穿孔部大網充塡術）．

現病歴：平成2年3月12日心窩部痛が生じ，近医受診するも軽快しなかった．同年3月13日当院外来を紹介され受診した．心窩部痛と眼球結膜に黄染を認めた．閉塞性黄疸の診断にて入院となった．

入院時現症：身長156cm，体重46kg，眼球結膜と皮膚に黄染を認めた．貧血，リンパ節腫脹は認めなかった．胸部は打聴診上異常なく，腹部は平坦，軟．肝，脾，腫瘤を触知しなかった．

＜1991年10月9日受理＞別刷請求先：松本　日洋
〒306　茨城県猿島郡総和町関戸726　友愛記念病院外科

入院時検査所見：WBC 22,000/mm³，RBC 444×10⁴/mm³，Hb 14.4g/dl，Ht 43.0%，Plt 14.7万/mm³，CRP 6+，白血球左方移動を示した．GOT 103IU/L，GPT 52IU/L，ALP 12.4KA，LDH 668IU/L，γGTP 176IU/L，T. BIL 7.1mg/dl，TTT 0.4U，ZTT 20.8U，carbohydrate antigen（CA19-9）220U/ml．腎機能，電解質，凝固系，carcinoemblionic antigen（CEA）は正常であった．

腹部超音波：胆嚢腫大著明，総胆管は直径15～18mmで，肝内胆管も拡張を認めた．肝，胆道系に結石はなく，膵はガスで不明だった（**Fig. 1**）．

経皮経肝胆管造影：i）1回目（入院時）：肝内胆管（S-5）に経皮経肝胆管ドレナージ（pericutaneous transhepatic biliarydrainage；以下PTBD）施行．胆汁は黒緑色を呈し，細菌培養で感染胆汁であった．細胞診ではclass II．施行当時sepsis状態であったので造影は行わなかった．ii）2回目（入院後6日目）：膵内胆管中心に3cm長にわたり辺縁不整な全周性閉塞を呈していた（**Fig. 2**）．iii）3回目（入院後24日目）：2回目とほぼ同所見を示し，一部瘻孔状に造影剤の突出が認められたが，この意義は不明であった．

上部消化管内視鏡検査：上十二指腸曲（以下SDA）に潰瘍瘢痕を認め，内径は5mmに狭窄し，内視鏡は通

Fig. 1 Abdominal ultrasonographic findings
i) Swelling of the gall bladder and dilatation of the common bile duct (φ16mm). ii) Dilatations of the intrahepatic bile duct and common bile duct (φ18 mm)
GB: Gall bladder, IHBD: Intrahepatic bile duct, CBD: Common bile duct, CBD: Common bile duct

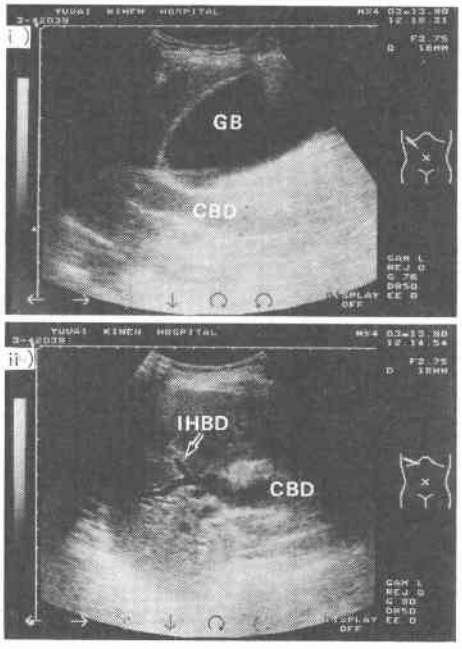

Fig. 2 Percutaneous transhepatic cholangiography. The para-occlusions with irregular margin of 3cm of a length are mainly observed in the intrapancreatic bile duct (➜). The dilatation of the common bile duct is observed.
CBD: Common bile duct, PTBD: Percutaneous transhepatic biliary drainage, CD: Cystic duct

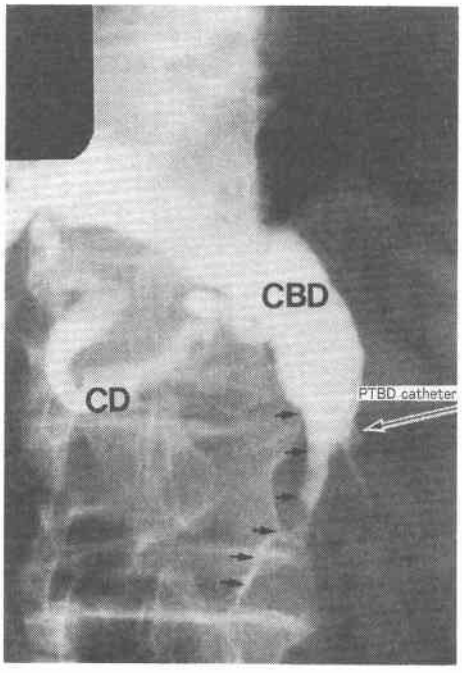

過できず内視鏡的逆行性胆道膵管造影（endoscopic retrograde cholangio-pancreatogram；以下ERCP）は不能であった（**Fig. 3**）.

低緊張性十二指腸造影：SDAに狭窄を認めた．その他，異常所見は見られなかった（**Fig. 4**）.

腹部CT：膵頭部の腫大を認めた．主膵管は膵頭部から体尾部にかけて拡張していた．十二指腸下行脚との境界は不明だった．肝左葉内にPTBDの影響と思われるpneumobiliaを認めた（**Fig. 5**）.

腹部血管造影：腹腔動脈造影では，膵頭部にavascular lesion（6×4.5cm）を認めた．同部に分布する動脈にsmooth narrowingを認めるが，encasementは不明であった（**Fig. 6**）.

臨床経過：入院後約2時間の経過で頻呼吸，不穏，血圧低下を示しショック状態に移行した．閉塞性黄疸による急性閉塞性化膿性胆管炎を疑い，緊急にPTBDを行い症状は軽快した．その後の胃内視鏡，低緊張性十二指腸造影でSDAの高度狭窄が判明した．腹部

Fig. 3 Duodenal endoscope. The ulcerative linear scar was observed in the supraduodenal angle, and stenosis with 5mm of an inside diameter was noted.
SDA: Supraduodenal angle, AW: Anterior wall, PW: Posterior wall

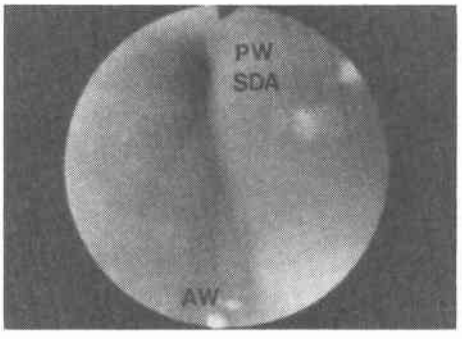

CT，血管造影で膵頭部癌や腫瘤形成性膵炎が疑われたが，確定的ではなかった．しかしPTBD造影で膵内胆

Fig. 4 Hypotonic duodenography. The stenosis was noted in the supraduodenal angle (➞).

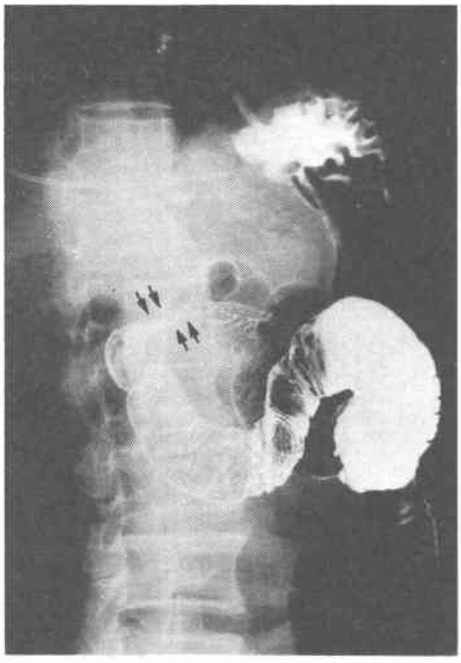

Fig. 5 Abdominal CT
i) The swelling of the pancreatic head and unknown boundary with descending leg of the duodenum were noted. ii) The dilatation of the main pancreatic duct from pancreatic head to pancreatic tail was noted.

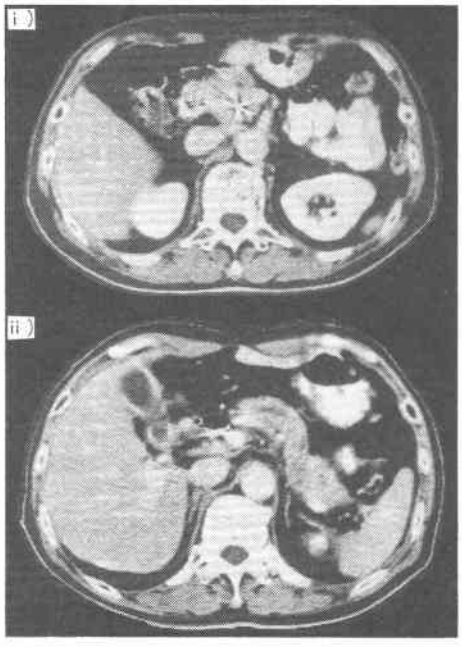

Fig. 6 Abdominal angiography. The avascular lesion in the pancreatic head (6×4.5cm) was noted by dorsal pancreatoarteriography (⇨). The smooth narrowing was noted in the pancreatic arcade distributing in the pancreatic head (➞).
DP: Dorsal pancreatic artery, PA: Pancreatic arcade, PTBD: Percutaneous transhepatic biliary drainage

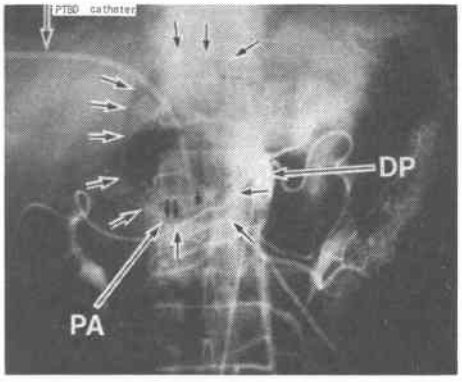

Fig. 7 Resected specimen. The duodenal papillary region was not macroscopically observed. The zonde inserted from amputation stump of the common bile duct was penetrated corresponding with stenotic region of the supraduodenal angle. The papillary region identified as this stenotic region.

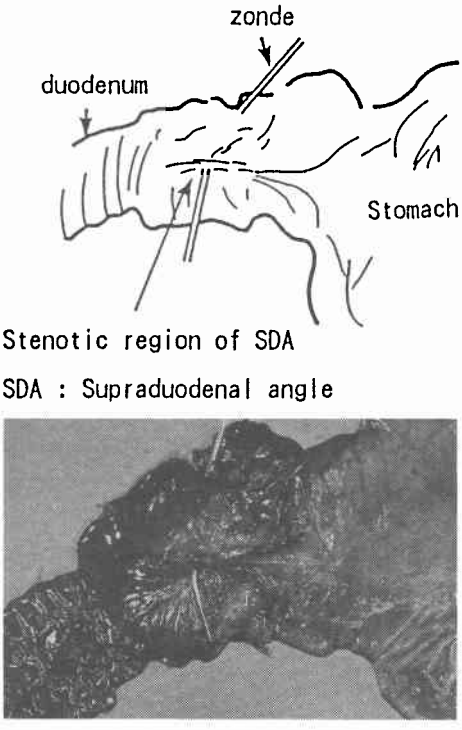

Fig. 8 Tissue specimen. Hyperplasia of nerve and gland was noted in the common bile duct wall and the adjacent duodenal papillary region.

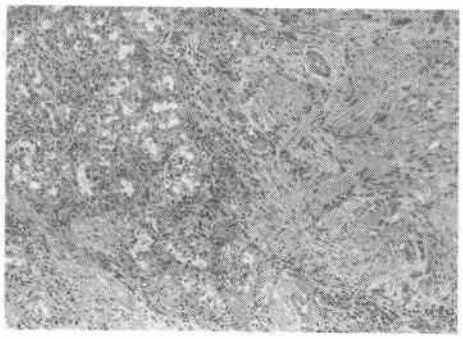

管の辺縁不整な全周性閉塞を示し，胆管癌または膵頭部癌を強く示唆する所見が得られたため，手術を施行した．

手術所見：平成2年4月18日，膵頭十二指腸切除術を施行．以前の十二指腸潰瘍穿孔の手術によると思われる癒着が著明であったが，膵炎の所見に乏しかった．術中所見では膵内胆管の腫瘍が最も考えられたが，十二指腸球後部潰瘍瘢痕による十二指腸乳頭部閉塞の可能性も否定出来なかった．

摘出標本：十二指腸球後部で乳頭部と思われる部位に一致して線状潰瘍瘢痕が見られ，これが十二指腸狭窄の原因と思われた．肉眼的には十二指腸乳頭部は不明であった（**Fig. 7**）．

組織所見：十二指腸乳頭部近傍は神経束の増生が見られ，総胆管壁内にはamputation neurinomaと考えられる神経の増生と腺の増生とを認めた．悪性所見はなかった（**Fig. 8**）．

考　察

本症例は腹部CT，血管造影にて膵頭部癌または腫瘤形成性膵炎が疑われ，PTBD造影では悪性病変の典型像を示した．SDAの高度狭窄のためERCPが不能で，術前に十二指腸乳頭部の評価はできなかった．術前の検査からは，胆管癌または膵頭部癌などの悪性病変に起因する閉塞性黄疸が最も考えられた．しかし実際に手術すると膵炎や悪性の所見に乏しく，病理検査所見でも悪性病変は存在せず，十二指腸球後部潰瘍瘢痕による十二指腸乳頭部閉塞が原因と思われた．十二指腸潰瘍を原因とする閉塞性黄疸はきわめてまれである．LevineとGordon[1]の発表以来，文献検索可能例は自験例を含めて22例（国内2例，海外20例）であった．症例のまとめを**Table 1**に示した．case 22は自験例である．文献上は治療として，胃切除，迷走神経切離，穿孔部大網充塡，胃腸吻合が行われている．2例に合併症をおこしている以外は予後は良好であった．山根

Table 1 Summary of cases

case	Ulcer Complication and Complaint	Total Bilirubin (mg/100ml serum)	Obstractive Jaundice Symptom		Treatment	Follow up
			Charcots' 3 Symptoms	Reynol's 5 Symptoms		
1	+	?	−	−	Repaired by suturing and oversewing an omental graft	Asymptomatic
2	+	?	−	−	Repaired by suturing and oversewing an omental graft, Cholecystostomy	Asymptomatic
3	+	10.0	−	−	Blood transfusion	Death of bleeding
4	+	7.2	−	−	Cholecystectomy with T-tube drainage of common bile duct	Ulcer recurred (?)
5	+	2.5	−	−	?	Death of pneumonia and a duodenal fistula
6	+	22.0	−	−	T-tube drainage of common bile duct	Ulcer recurred (?)
7	+	1.8	−	−	Subtotal gastric resection, Anterior gastrojejunostomy	Asymptomatic
8	+	8.6	−	−	Subtotal gastric resection, Choledochostomy	Death of bile peritonitis
9	+	?	+	−	Choledochoduodenostomy, Cholecystectomy, Vagotomy, Gastrojejunostomy	Asymptomatic
10	+	2.3	−	−	T-tube drainage of common bile duct	Jaundice with reactivated duodenal ulcer
11	+	3.4	−	−	Subtotal gastric resection	Asymptomatic
12	+	19.4	−	−	Subtotal gastric resection	Asymptomatic
13	+	1.6	−	−	Gastroenterostomy	Ulcer recurred (?)
14	+	1.9	−	−	Subtotal gastric resection	Asymptomatic
15	+	4.5	−	−	Gastroenterostomy	Ulcer recurred
16	+	1.5	−	−	Subtotal gastric resection	Asymptomatic
17	+	5.1	−	−	Gastroenterostomy	Ulcer recurred
18	+	1.7	−	−	Gastroenterostomy, Vagotomy	Asymptomatic
19	+	5.9	−	−	Pyloroplasty, Vagotomy	Ulcer recurred
20	+	?	−	−	Gastrojejunostomy, Cholecystojejunostomy	Death of a main pulmonary embolus
21	+	9.6	−	−	Conservative treatment	Asymptomatic
22	+	7.1	+	+	Pancreatoduodenal resection	Asymptomatic

ら[10]によると，消化性潰瘍に起因する閉塞性黄疸では，心窩部痛，吐血，嘔吐などの潰瘍の症状以外は特異的な症状はなく，黄疸以外はほとんど無症状の症例さえもあるといわれている．Schneider ら[5]が指摘しているように，この病態は急性の潰瘍性病変にともなう周囲組織の浮腫によって胆道系の障害をおこすと考えられ，胆道系の完全閉塞を呈することはないと言われる．本例は潰瘍の急性期とは考えられないばかりか，総胆管の完全閉塞をも呈している．文献上からも，Charcot の 3 徴候を示した症例はわずか 1 例を数えるのみで，Reynolds の 5 徴候まで呈する症例の報告は本例をおいてはない．閉塞性黄疸の原因診断で非常に興味深い症例と思われる．

文　献

1) Levine S, Gordon JB: Complete biliary obstruction complicating duodenal ulcer. Am J Digest Dis 9：397—398, 1942
2) Engel GC, Spann RG: Jaundice caused by perforation of a duodenal ulcer. JAMA 131：213—215, 1946
3) Williams RD: Obstructive jaundice as a complication of duodenal ulcer. Surgery 28：111—115, 1950
4) Neiman JH: Obstructive jaundice caued by duodenal ulcer. JAMA 152：141—142, 1953
5) Schneider EM, Hammarsten JF: Obstructive jaundice as complication of peptic ulcer. Southern Med J 48：374—376, 1955
6) Glick S: Benign non-traumatic stricture of the common bile duct owing to penetrating duodenal ulcer. Br J Surg 58：918—920, 1971
7) Onstad GR, Christensen NA, Smith LA: Jaundice as a complicaton of duodenal ulcer. Surg Clin N Am 51：885—892, 1971
8) Fuller JW, Christensen JA, Sherman RT: Common bile duct obstructin secondary to peptic ulcer. Am Surg 41：640—642, 1975
9) 中沢三郎，内藤靖夫：急性胆管狭窄症の成因と病理．胆と膵　2：503—513, 1981
10) 山根浩介，藤川光一，中西　正ほか：十二指腸潰瘍穿通を原因とする閉塞性黄疸の 1 例．広島医 40：555—561, 1987

A Surgical Case of Obstructive Jaundice Occurring Subsequently to a Scar of Duodenal Post-Bulbar Ulcer

Akiyo Matsumoto, Susumu Nobusawa, Taihei Aoi, Fumio Aoki, Kazuki Yamazaki, Shingo Shikano, Teruo Katayanagi, Isao Kudo* and Masamitsu Shoji**
Department of Surgery, Yuai Memorial Hospital
*Division of Radiological Diagnosis, Yuai Memorial Hospital
**Division of Pathology, Yuai Memorial Hospital

A 72-year-old man who underwent surgery for a perforated duodenal ulcer 13 years earlier was admitted to our hospital with a main complaint of jaundice. While this patient manifested the pentalogy of Reynolds over a period of about 2 hours, emergency percutaneous transhepatic biliary drainage saved his life. After that, a linear scar of the duodenal ulcer and stenosis with a 5-mm internal diameter were detected in the superior duodenal angle by gastroscopy and hypotonic duodenography. On abdominal CT scanning, the head of the pancreas was found to be swollen, and the pancreatic duct was dilated from the head to the tail through the body. On angiography, a non-vascular lesion was seen in the head of the pancreas, and the artery distributing blood to this region showed smooth narrowing. On percutaneous transhepatic cholangiography, a sleeve obstruction with an irregular margin was observed in the center of the bile duct running in the pancreas. Based on these findings, we made the diagnosis of carcinoma of the head of the pancreas, and undertook pancreatoduodenectomy. The duodenal papilla could not be identified macroscopically because of the linear ulcer scar. Because growth of nerves and glands, but not tumorous lesions were histologically observed in the wall of the common bile duct, his obstructive jaundice was thought not to have been caused by carcinoma. It was very interesting that obstructive jaundice in this patient seemed to be caused by the scar of the duodenal ulcer.

Reprint requests: Akiyo Matsumoto　The Department of Surgery, Yuai Memorial Hospital
726 Sekido, Sowa-cho, Sashima-gun, Ibaragi, 306 JAPAN