日消外会誌　25（1）：151～155，1992年

乳癌，胃癌を併発した膵の solid and cystic tumor の1例

済生会中和病院外科，奈良県立医科大学第1外科[1]，同　腫瘍病理[2]
上野　正義　今川　敦史　八倉萬之助　瀬川　雅数[1]
中島　祥介[1]　中野　博重[1]　堤　雅弘[2]　小西　陽一[2]

膵の solid and cystic tumor（以下 SCT）の1例を報告する．症例は39歳女性．乳癌の診断にて定型的乳房切断術を施行，病理組織診断は浸潤性小葉癌，stage II（t_2，$n_1\beta$，M_0）であった．経過観察中の術後9か月目に行った腹部超音波検査で膵腫瘍，卵巣腫瘍を認め，膵体尾部切除術，両側卵巣摘除術を行った．乳癌からの転移も疑ったが，術後の組織検査で，SCT，胃印環細胞癌の卵巣転移と診断された．術後2か月目に胃全摘術を施行し，stage IV（P_2，H_0，n（－），ssγ）であった．術後2年3か月の現在も再発徴候はなく，患者は健在である．

SCT は本邦報告例70例とまれな疾患である．しかも，他臓器癌を併発した例は他に1例の報告を認めるのみであり，本 SCT 症例はきわめてまれな症例と考えられた．

Key words：solid and cystic tumor of the pancreas, triple primary cancer

I. はじめに

われわれは，Klöppel ら[1]の提唱するまれな腫瘍である膵の solid and cystic tumor（以下 SCT）を経験した．本症例は乳癌術後の経過観察中に診断されたものであり，さらには胃癌をも併発していた．きわめてまれな SCT の重複癌症例を経験したので SCT の本邦報告70例を集計し，若干の文献的考察を加えて報告する．

II. 症　例

患者：39歳，女性．

主訴：特になし．

家族歴：特記事項なし．

既往歴：昭和62年9月10日右乳癌にて定型的乳房切断術施行．組織学的には形のそろった小型円形細胞が充実蜂巣状に配列する部分と，間質結合織中に索状散在性に浸潤増生する部分が見られた（**Fig. 1**）．組織学的診断は浸潤性小葉癌で，stage II（t_2，$n_1\beta$，M_0）であった．

現病歴：乳癌術後経過観察中の術後9か月目に行った腹部超音波検査（以下 US）で，膵腫瘍および両側卵巣腫瘍を指摘され手術目的にて入院となった．

入院時現症：身長152cm，体重49kg．栄養状態良好．眼瞼結膜に貧血はなく，眼球結膜に黄染を認めなかった．表在リンパ節は触知しなかった．胸壁に手術瘢痕を認めた．腹部に自発痛および圧痛はなく肝，脾，腎を触知しなかったが，右下腹部に弾性硬の表面平滑な可動性腫瘤を触知した．

Fig. 1 Microscopic view of the resected breast (HE staining): Uniform small round tumor cells fill in lobule and infiltrate into connective tissue (×100).

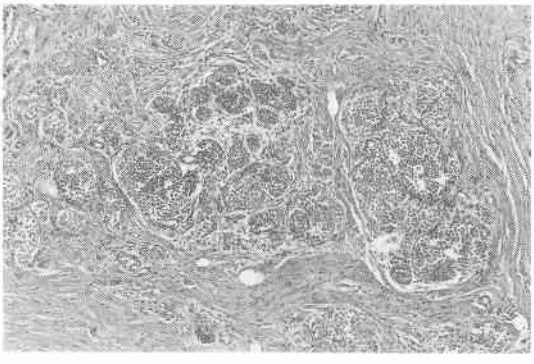

入院時検査：一般血液検査では特に異常なく，腫瘍 marker では，carcinoembryonic antigen（以下 CEA）は正常範囲であったが，carbohydrate antigen（以下 CA19-9）は64U/ml と軽度の上昇を認めた．

US で膵体部に径約3cm の辺縁明瞭で内部均一な低 echo 腫瘤を認めた（**Fig. 2 upper**）．腹部 computed tomography（以下 CT）で膵体部に内部均一な isoden-

＜1991年10月9日受理＞別刷請求先：上野　正義
〒634　橿原市四条町840　奈良県立医科大学第1外科

Fig. 2 Upper: Abdominal sonogram shows a hypoechoic mass about 3cm in diameter at the body of the pancreas. The mass has a clear border and isogenic internal echo (as arrows). Lower: Abdominal enhanced CT shows a isodensity mass of the pancreas (as arrows).

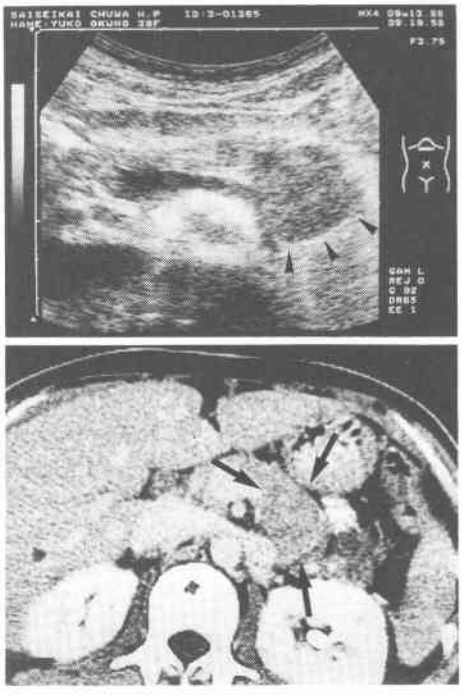

sity 腫瘤を認めた（**Fig. 2 lower**）．また，右側径約4 cm，左側径約3cm の充実性卵巣腫瘍を認めた．内視鏡的逆行性膵管造影(以下 ERP)では，膵体部で約1.5cm にわたり主膵管が狭少化し，その末梢で軽度の拡張像が見られた．腹腔動脈造影では，大膵動脈の 2 次分枝に弧状の圧排伸展像を認めた．

以上の所見からも膵および卵巣腫瘍の質的診断は困難で，乳癌の膵，卵巣転移も否定できず，膵腫瘍および両側卵巣腫瘍と診断した．

手術所見：昭和63年 9 月29日開腹した．腹膜，肝，胃に視診触診上異常はなく，リンパ節の腫脹も認めなかった．膵腫瘤は鶏卵大で膵体部腹側にあり，周囲組織との剝離は容易で膵体尾部切除を行った．両側卵巣に鶏卵大の弾性硬で可動性良好な腫瘤を認め，両側附属器切除術を行った．

病理組織所見：膵腫瘍の大きさは30×28×22mm で，ホルマリン固定標本割面像では，白色充実性の腫瘍で，境界は比較的明瞭であり散在性に点状の出血壊

Fig. 3 Formalin fixed cut section of solid and cystic tumor of the pancreas: White with spotty hemorrhagic necrosis and clear border are seen.

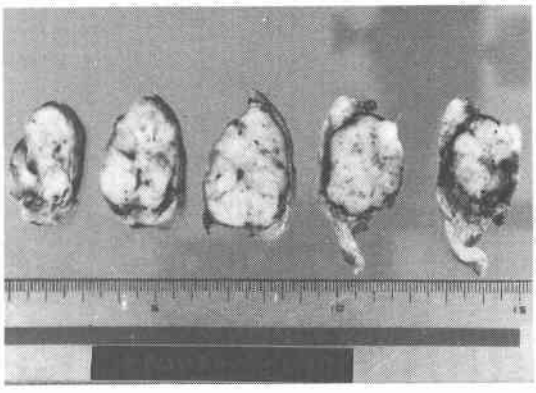

死巣が見られた(**Fig. 3**)．組織学的には腫瘍は小血管に富み，一部の小血管壁には硝子化が見られ，壊死巣と多数のコレステリン結晶が見られた（**Fig. 4 left**）．腫瘍細胞は小型類円形で好酸性の胞体に富み，比較的型のそろった核を持つ細胞からなり，小血管の周囲に索状配列し，pseudorosette 形成も見られた．核分裂像はほとんど見られなかった（**Fig. 4 right**）．periodic acid-Schiff（以下 PAS）染色では硝子滴状の陽性顆粒が腫瘍細胞の内外に散在し，grimelius 染色ではごく少数の腫瘍細胞に好銀性顆粒を認めた．免疫組織化学染色では α_1-antitrypsin（以下 AAT）は腫瘍細胞の約20%に陽性で，neuron-specific enolase（以下 NSE）は少数の細胞のみ陽性であった．CEA, lysozyme は陰性であった．以上の所見より，SCT と診断した．

両側卵巣腫瘍の組織学的診断は，転移性卵巣癌（印環細胞癌）であった．術後20日目に上部消化管透視を再度行ったところ，胃には陥凹や隆起性病変は認めなかったが，内視鏡検査では胃粘膜全体の発赤と浮腫を認め，同部からの生検にて印環細胞癌を認めた．同年11月29日再開腹した．腹腔内は癒着著明であったが，前回同様胃は視診触診上異常はなく，明らかな病変部を同定できず，胃全摘術を行った．胃摘出標本肉眼像では，壁の肥厚や硬化はなく，全体に軽度の粘膜粗造を認めたのみで，このため初回手術時に胃の病変が見逃されたものと考えられた．腫瘍細胞は非常に未分化な円形細胞で，噴門直下から前庭部に散在し印環細胞の混在を認めたが，結合織の増生は見られなかった（**Fig. 5**）．印環細胞内に，PAS および alcian-blue 染色陽性顆粒が見られた．stage IV(P_2, H_0, n(−), ssγ)

Fig. 4 Microscopic views of solid and cystic tumor of the pancreas (HE staining)
Left: There are numerous small vessels with partially hyalinization. Necrotic lesions and numerous cholesterolcrystals are observed (×40). Right: The tumor cells are small and oval with well developped eosinophilic cytoplasm and homologous nucleus. Mitoses are very rate. Pseudorosettes formation of the tumor cells are observed (×100).

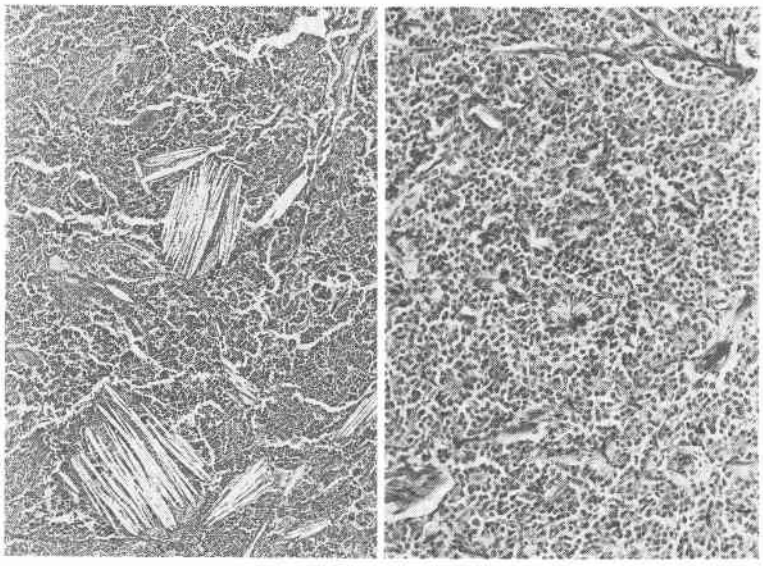

Fig. 5 Microscopic view of the resected stomach (HE staining): Undifferentiated round tumor cells are scattered in connective tissue with signet ring cells (×300).

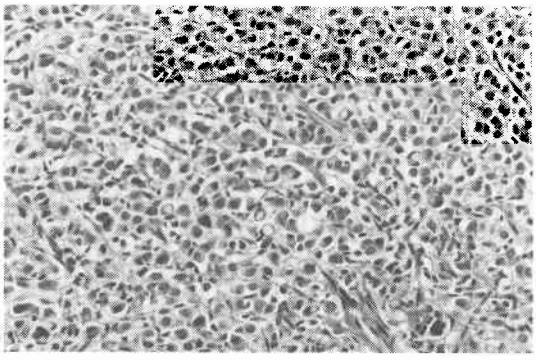

であった.

術後経過：術後の化学療法として，週1回Mitomycin C 2mgおよび5-Fluorouracil 500mgを10週間投与し，以後5-Fluorouracil 200mgを連日経口投与した．乳癌術後3年5か月，SCT術後2年5か月，胃癌術後2年3か月を経た現在，再発の徴候は見られていない．

III. 考　察

1959年Frantz[2]は，若年女子に好発する予後良好な膵腫瘍をpapillary tumor of the pancreasとして報告した．以来その腫瘍はさまざまな名称で報告されてきたが，1984年にKlöppel[1]が本腫瘍の概念をまとめ，solid and cystic tumor of the pancreasと命名した．われわれは，乳癌，胃癌を併発した非常にまれなSCT症例を経験したので，1990年3月迄に文献上詳述されたSCTと考えられる本邦70例を集計し，その臨床病理学的特徴を検討した．

1. 年齢および性：初診時年齢は8から63歳で平均25.6歳であった．年代別では10歳代が32例（45.7%）で最も多く，40歳未満の症例が55例で全体の78.6%を占めていた．性別では男性5例に対し女性は65例で，大多数の症例が女性であった．自験例も若年女性であった．

2. 臨床症状：腹部腫瘤が32例（45.7%），上腹部痛が29例（41.4%）に見られた．その他，嘔気嘔吐，腹部不快感などがあるが，検診や人間ドック，他疾患にて検索中偶然に発見された無症状症例も14例(20%)に

見られた．自験例も乳癌術後の経過観察中に発見された無症状症例であった．

3．入院時検査：血液生化学検査では特徴的なものはなく，腫瘍markerではtissue polypeptide antigenおよびimmunosuppressive acidic proteinの上昇例や，自験例と同じくCA19-9の上昇例の報告が見られた．

4．画像所見：腹部単純撮影で，石灰化像が70例中26例（37.1%）に見られた．USで境界明瞭な類円形の低echo腫瘤であり，記載された39例中31例（79.5%）が内部echo不均一であった．石灰化による高echoの部分を有した症例は8例（20.5%）であった．CT上も境界明瞭な類円形の腫瘤で，43例中26例（60.5%）がlow densityであった．内部densityは不均一で，18例（41.7%）に石灰化像が見られた．自験例はUS，CT上も内部構造均一であった．ERPで主膵管の圧排，伸展が31例中19例（61.3%）に，さらに，主膵管の狭窄が10例（32.3%），途絶が8例（25.8%）に見られた．腹部血管造影で39例中28例（71.8%）に周囲血管の圧排像を認めた．おおむね低血管性であるが軽度の腫瘍濃染像，血管増生像を12例（30.8%）に認めた．

5．術前診断：画像でもSCTに特徴的な所見に乏しく，膵嚢胞や癌と鑑別困難であり，術前診断は記載のあった50例中17例（34%）が膵嚢胞性腫瘍，14例（28%）が膵腫瘍であった．11例（22%）がSCTを疑われたが，その根拠は，若年女性で，画像上石灰化像を認め，被膜や不均一な内部構造を持つ嚢胞状腫瘤であった．自験例も術前診断が困難であった．

6．発生部位：自験例は膵体部に生じたものであったが，報告例では膵頭部25例（35.7%），膵体部19例（27.1%），膵尾部18例（25.7%），膵体尾部8例（11.4%）と膵のあらゆる部位に発生し，好発部位は見られなかった．

7．治療：SCT全体の切除率は98.3%（68/69）であり，他の膵癌に比べ非常に高いものであった．膵頭部に発生したSCT 25例中10例（40%）に膵頭十二指腸切除，14例（56%）に局所切除が行われた．膵体尾部に発生したSCT 45例中34例（75.6%）に膵尾側切除，8例（17.8%）に局所切除が行われ，他に膵全摘術が2例，放射線治療が1例[3]に行われた．自験例は膵体部に発生したSCTに対し，膵尾側切除を行った．

8．予後：SCTの予後は良好なものとされているが，70例中2例がSCTの肝転移および癌性腹膜炎で死亡し[3]，また，結腸間膜再発を生じ再切除を行った症例も見られている[4]．SCTは腫瘤の完全摘出にて良好な予後が期待されるが，前記のごとく悪性例の報告も散見され，十分な経過観察が必要であると考えられる．

9．病理組織学的所見

1）肉眼所見：腫瘍の大きさ（最大径）は，2から20cm，平均7.9cmであった．典型例では，腫瘤は類円形で線維性の被膜を持ち，中心部は腫瘤増大に伴い出血，変性壊死などの退行性病変が生じ2次的に嚢胞状となる．自験例は腫瘍が小さく早期であるため，被膜形成が見られず充実性腫瘤となったものと思われる．

2）光顕所見：腫瘍細胞は比較的明るく胞体に富み多角形で多形性に乏しい．核は類円形で分裂像に乏しい．周辺部に充実性に配列し，小血管を中心に偽花冠状を示す．被膜内に限局する場合が多いが，被膜浸潤が65例中11例（16.9%）に見られた．さらに，被膜外に浸潤した例が11例であり，7例が膵実質，3例が十二指腸，1例が副脾浸潤であった．PAS陽性顆粒やコレステリン結晶を高率に認め，免疫組織化学染色では，AATが49例中45例（91.8%），NSEが20例中18例（90%）に陽性であった．

3）鑑別診断：SCTの膵腫瘍の病理学的分類における位置はいまだ確立されておらず，組織発生に関してもacinar cell由来説[1]，duct cell由来説[5]，さらに内，外分泌細胞の双方に分化しうる幼弱な細胞（primordial cell）由来説[6]などがあり，意見の一致を見ていない．鑑別診断ではラ島腫瘍が最も重要となるが，SCTは変性が強く，コレステリン結晶を認め，PASやAAT染色が陽性である場合が多い．その他，腺房細胞癌は成人に発症し腺房構造を呈し悪性度が高いこと，膵芽腫は幼児期の両性に発症し上皮性成分と未分化間葉成分が混在し，壊死や扁平上皮様構造（squamoid corpuscle）が存在する[7]ことから鑑別される．

10．重複癌：重複癌の報告は，高木ら[8]の上行結腸癌併存例のみであった．自験例は乳癌と胃癌の2重複癌を合併し，きわめてまれであるが，乳癌の膵，胃転移とSCTおよび原発性胃癌の鑑別が問題となる．乳癌の膵転移とSCTの鑑別は組織像から容易である．乳癌の胃転移例は，linitis plastica型の胃X線所見を示し，その組織型は小葉癌であることが多いと報告されている[9]．この点では自験例と合致するが，胃癌病巣が主に粘膜内に存在し，さらに印環細胞内にalcian-blue，PAS染色陽性顆粒が多数見られたことから原発性胃癌の可能性がより高いと考えられる．SCT内のestrogenおよびprogesterone receptorの有意な増加

例の報告もあり[10]，SCTが若年女性に好発し，自験例で乳癌を重複したことに興味がもたれた．

文　献

1) Klöppel G: Pancreatic non-endocrine tumors. Pancreatic pathology, 1st ed. 79 (Klöppel G, Heitz PU), Churchil Livingstone, New York, 1984, p101—103
2) Frantz VK: Tumor of the Pancreas. Atlas of Tumor pathology. Section 7, Fasc. 27 and 28. AFIP, Washington, 1959, p27—73
3) 松能久雄，小西二三男，石川義麿ほか：Papillary-cystic neoplasm of the pancreasの臨床病理学的検討．胆と膵 7：1293—1302, 1986
4) 戸谷拓二，島田勝政，渡辺泰宏ほか：Frantz腫瘍の臨床と病理．小児外科 17：1097—1110, 1987
5) Hamoudi AB, Misugi K, Grosfeld JL et al: Papillary epithelial neoplasm of pancreas in a child. Cancer 26：1126—1134, 1970
6) Morrison DM, Jewell LD, McCaughey WTE et al: Papillary cystic tumor of the pancreas. Arch Pathol Lab Med 108：723—727, 1984
7) Horie A, Yano Y, Kotoo Y et al: Morphogenesis of pancreatoblastoma, infantile carcinoma of the pancreas. Cancer 39：247—254, 1977
8) 高木雄二，中尾　丞，栄田和行ほか：膵臓Papillary tumorの2例．癌の臨 31：1737—1743, 1985
9) Cormier WJ, Gaffey TA, Welch JM et al: Linitis plastica caused by metastatic lobular carcinoma of the breast. Mayo Clinic Proc 55：747—753, 1980
10) Ladanyi M, Mulay S, Arseneau J et al: Estrogen and progesterone receptor determiantion in the papillary cystic neoplasm of the pancreas. Cancer 60：1604—1611, 1987

A Case of Solid and Cystic Tumor of the Pancreas with Breast and Gastric Cancer

Masayoshi Ueno, Atsushi Imagawa, Mannosuke Yakura, Masakazu Segawa[1], Yoshiyuki Nakajima[1], Hiroshige Nakano[1], Masahiro Tsutsumi[2] and Yoichi Konishi[2]

Department of Surgery, Saiseikai Chu-wa Hospital, The First Department of Surgery, Nara Medical University[1], Department of Oncological Pathology[2]

A case of solid and cystic tumor of the pancreas (SCT) is reported. The patient was a 39-year-old woman with a history of invasive lobular carcinoma of the breast, stage II (t_2, $n_{1\beta}$, M_0). Nine months after a standard radical mastectomy, distal pancreatectomy and bilateral oophorectomy were performed because of solid occupying lesions detected by an abdominal sonogram. Although metastases from the breast cancer were suspected, the histological findings revealed SCT and metastasis to the ovaries from signet ring cell carcinoma of the stomach. Therefore, 2 months after the second operation, it was necessary to perform a total gastrectomy for gastric cancer, stage IV (P_2, H_0, $n_{(-)}$, $ss\gamma$). At present, 2 years and 3 months after the third operation, recurrence cannot be observed and the patient is well. SCT is very rare, only 70 cases having been reported in Japan. Moreover, there was only one case of SCT with an other primary cancer, in addition to our case.

Reprint requests: Masayoshi Ueno The First Department of Surgery, Nara Medical University
840 Shijo-cho, Kashihara, 634 JAPAN