日消外会誌　25（1）：156～160，1992年

総肝動脈瘤により総肝動脈閉塞を伴った膵頭部癌の1切除例

京都大学第1外科，国立療養所南京都病院*

山神　和彦　　真辺　忠夫　　馬場　信雄

戸部　隆吉　　奈良　政信*

総肝動脈瘤による総肝動脈完全閉塞をきたした膵頭部癌に対し血行再建を行わずに，門脈合併膵頭十二指腸切除術を施行しえた症例を経験したので報告する．症例は70歳，男性で主訴は黄疸であった．CT検査，MRI検査等により膵頭部癌と診断された．腹部血管造影にて総肝動脈は造影されず，固有肝動脈は主として腹腔動脈から胃動脈を介する経路，背膵動脈から膵十二指腸動脈を介する経路で血流をうけていた．手術時，完全閉塞を伴った総肝動脈瘤を認めた．胃十二指腸動脈の一時的遮断を行っても固有肝動脈は拍動を保持し，肝の色調の変化を認めなかった．以上より，血行再建を行わずに，側副血行路を温存し，門脈合併膵頭十二指腸切除術を施行した．術後経過は良好で合併症がなかったことから側副血行路は充分機能していると考えられた．

Key words：aneurysm in common hepatic artery, pancreaticoduodenectomy, collateral circulation

はじめに

総肝動脈の動脈瘤はきわめてまれな疾患であり，1819年 Wilson[1]が報告して以来欧米で約190例本邦では19例の報告を認めるのみである．

今回，われわれは総肝動脈瘤による総肝動脈閉塞を伴った膵頭部癌の1切除例を経験したので若干の文献的考察を加えて報告する．

症　例

患者：70歳，男性．

主訴：黄疸．

家族歴：特記すべき事項なし．

既往歴：26歳；マラリヤ，31歳；骨盤骨折．

現病歴：1988年秋頃より時折背部痛認めたが放置していたところ，1989年9月頃より食思不振，全身倦怠感が出現し，10月頃より黄疸および灰白色便を自覚したため，近医を受診した．精査の結果，膵頭部癌と診断され減黄の目的に endoscopic retrograde nasal biliary drainage（ERNBD）施行した．1989年11月20日，放射線外照射（21Gy）をうけた後，手術目的にて京大病院外科に入院となった．

入院時所見：現症としては，貧血，黄疸はなく腹部に腫瘤触知せず，Virchow, Schnitzler 転移はみとめられなかった．

＜1991年10月9日受理＞別刷請求先：山神　和彦
〒536　大阪市城東区今福東2－2－33　大阪府立済生会野江病院外科

Table 1　Laboratory data on admission.

＜Hematology and biochemistry＞

RBC	306×10⁴／ml		ALP	211	IU／L
Hct	31.8	%	LIP	177	IU／L
WBC	4600	／ml	T-BIL	0.7	mg／dl
Plt	24.5×10⁴／ml		D-BIL	0.3	mg／dl
			S-AMY	154	IU／L
GOT	26	IU／L	Elastase I	2890	ng／dl
GPT	19	IU／L	U-AMY	6430	IU／L

＜Tumor marker＞

CA 19-9	56	U／ml	DU-PAN-2	41	U／ml
AFP	3.0	ng／ml	PSTI	11.4	ng／ml
CEA	1.5	ng／ml			

血液検査所見：血中，尿中アミラーゼ，リパーゼ，エラスターゼIなど膵酵素の上昇，腫瘍マーカー carbohydrate antigen 19-9（CA19-9）の軽度上昇を認めた．ほかは正常値を示した（**Table 1**）．

画像診断：Computed tomography（CT）では膵頭部に内部低吸収域を伴った5.2×4.2cmの腫瘤と主膵管の拡張を認めた．腹部大動脈では石灰化が著明で動脈硬化性変化の存在がうかがわれた（**Fig. 1**）．

逆行性胆膵管造影では，膵体部より尾側の主膵管の珠数状拡張および総胆管の拡張が認められた（**Fig. 2**）．Magnetic resonance imaging（MRI）（T_1強調）では膵頭部に低吸収域を示す腫瘍陰影を認めた（**Fig.**

Fig. 1 Contrast-enhanced CT scan: upper scan shows the mass in the pancreatic head, lower scan shows dilated main pancreatic duct.

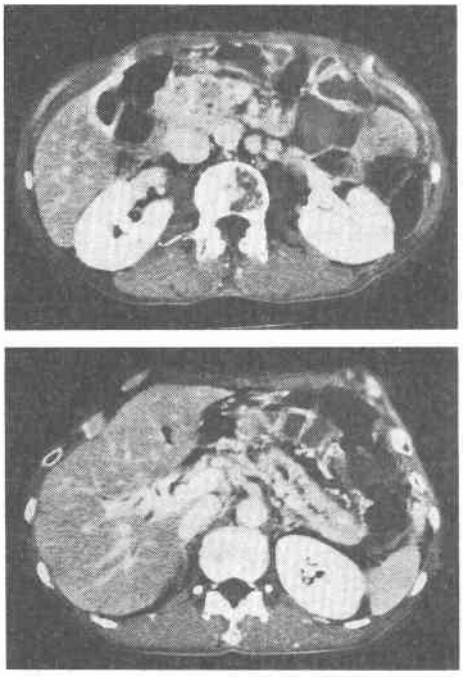

Fig. 2 Endoscopic retrograde cholangio pancreatography shows dilatation which looks like a rosary in the main pancreatic duct and dilatation in the common bile duct.

Fig. 3 MR imaging (T_1 weighted) shows mass in the pancreatic head.

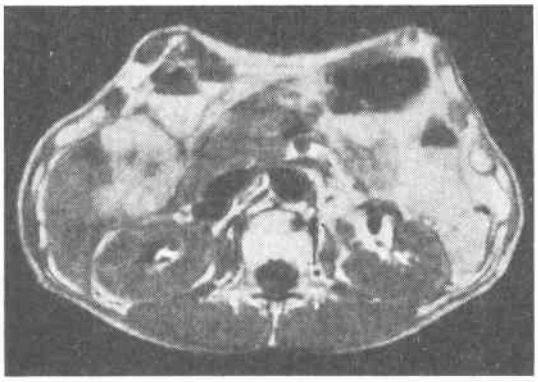

3).

血管造影では，腹腔動脈造影において総肝動脈は造影されず固有肝動脈は腹腔動脈から左胃動脈を経て右胃動脈を介する経路と背膵動脈から膵十二指腸動脈を介する経路で血流をうけていた．後上膵十二指腸動脈(posterior superior pancreaticoduodenal artery: PSPD)に壁不整浸触像が認められ，膵頭部後面まで癌が及んでいることが示唆された（**Fig. 4**).

上腸間膜動脈造影では，前後膵十二指腸動脈は著明に拡張し，これらのアーケードを介し固有肝動脈に血流が供給されていた．また，PSPD に不整浸触像を認めた(**Fig. 5**)．門脈像では膵頭部において門脈の両側からの圧排が認められた．

以上の所見から，門脈浸潤，総肝動脈欠損を伴った膵頭部癌と診断し1989年11月28日手術が施行された．

手術所見：Kocher 授動術により膵頭部を後腹膜より遊離した．癌は膵頭部に限局し，門脈に浸潤が認められるものの総肝動脈，固有肝動脈，上腸間膜動脈に浸潤は認められなかった．総肝動脈は約1.5cm の大きさの腫瘤を認めたが，膵腫瘍とは離れていた．総肝動脈は拍動を触れず，内腔は完全閉塞をしていると考えられた．胃十二指腸動脈の一時的遮断を行っても固有肝動脈は拍動を保持し，肝の色調の変化がみられなかったことより十分な肝血流が得られていると判断した．以上の所見より左右胃動脈を介する側副血行路を温存し，門脈合併膵頭十二指腸切除術を施行した．膵後面の腹腔動脈，上腸間膜動脈周囲に25Gy，ベータートロンにて術中照射した．再建は PD-III とした．

膵癌取扱い規約によれば，T_3，S_3，RP_2，CH_3，DU_2，PV_3，A_0，plx (−)，P_0，H_0，N_2 (+)，PDIII，R_2，

Fig. 4 Celiac angiography : The common hepatic artery was not detected. Blood flow to the liver was by collateral circulation (mainly by pathways from the celiac artery to the gastric artery and from the dorsal pancreatic artery to the pancreaticoduodenal artery. An irregular region was noted in the PSPD.

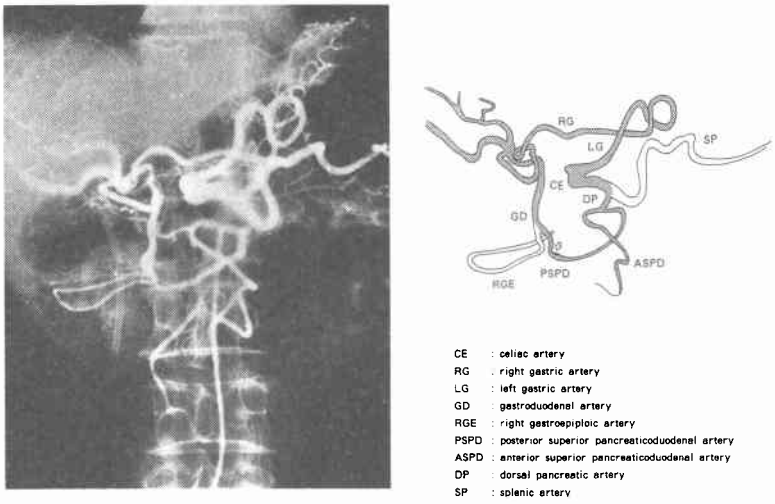

Fig. 5 Superior mesenteric artery angiography : Blood flow to the hepatic artery is apparent from the pancreaticoduodenal artery to the gastroduodenal artery. An irregular region is present in the PSPD.

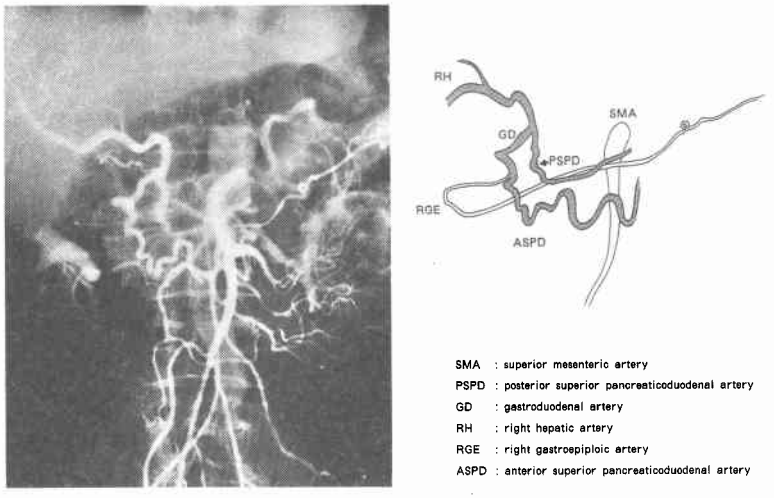

PW (−), EDW (−), EW (−), stage IV, 相対的治癒切除であった.

手術後の経過は良好で, 合併症はなく, 術後12カ月後の現在, 再発の徴候はない.

考　察

総肝動脈の閉塞には, 1) 先天的総肝動脈欠損, 2) 動脈硬化性動脈瘤, 3) 癌による浸潤等が考えられる. 治験例はこのうち, 動脈硬化性動脈瘤における完全閉塞と考えられた. 総肝動脈が閉塞した場合には肝動脈血流の維持が問題となる. 堀口ら[2]は代償血管経路として9つの型に分類している (**Table 2**). 本症例は術前の血管造影により2型；左胃動脈一右胃動脈, 5型；膵背動脈一後上膵十二指腸動脈, 7型；後下膵十二指腸動脈一後上膵十二指腸動脈および8型；前下膵十二

Table 2 Compensatory arterial pathway in the case of obstruction or defect in the common hepatic artery.

Type 1. : LG-LAH
Type 2. : LG-RG
Type 3. : SP-LGE-RGE
Type 4. : RAH
Type 5. : DP-PSPD
Type 6. : DP-ASPD
Type 7. : PIPD-PSPD
Type 8. : AIPD-ASPD
Type 9. : PB-ASPD

LG : left gastric artery
LAH : left accessory hepatic artery
RG : right gastric artery
SP : splenic artery
LGH : left gastroepiploic artery
RGE : right gastroepiploic artery
RAH : right accessory hepatic artery
DP : dorsal pancreatic artery
PSPD : posterior superior pancreaticoduodenal artery
ASPD : anterior superior pancreaticoduodenal artery
PIPD : posterior inferior pancreaticoduodenal artery
AIPD : anterior inferior pancreaticoduodenal artery
PB : pancreatic branch

指腸動脈—前上膵十二指腸動脈の混合型と考えられる．

肝動脈における動脈瘤はまれで，1819年のWilson[1]の報告以来，欧米では約300例，本邦では45例報告されている[3)4)]．Weaverら[5)]によると肝動脈瘤の80%は肝外肝動脈に生じるとしている．Stanlyら[3)]は発生部位として，総肝動脈63%，右肝動脈28%，左肝動脈5%，両分枝4%としている．本邦の肝外動脈瘤の報告例44例の発生部位は総肝動脈が19例（44.4%）であり，固有肝動脈9例（20.0%），左肝動脈4例（8.9%），中肝動脈1例（2.2%）で[4)]，本症例は20例目の総肝動脈瘤報告例である．その成因は，Stanlyら[3)]によると動脈硬化性34～45%，中膜壊死性21%，外傷性18%，感染性16%とされており，1960年以後は動脈硬化性の割合が徐々に増加していると述べている．同様に本邦においても動脈硬化性が多く，治験例もこれに該当すると考えられる．肝動脈瘤の症状としてはGuidaら[6)]は，(1)上腹部痛，(2)黄疸，(3)消化管出血と三大主徴としているが，一般的には臨床症状に乏しい．本邦肝動脈瘤45例では，上腹部痛は26例(57.7%)，消化管出血は14例（31.1%），黄疸は7例（15.6%）であり，三大主徴がそなわるのは3例（6.7%）のみと報告されている[4)]．本症例で存在した黄疸は術中所見から肝動脈瘤症状によるものではなく，膵頭部癌による閉塞性黄疸と考えられる．肝動脈瘤は一般に早期診断が困難で，破裂後に診断されたり，開腹時に偶然発見されることが多いといわれている．本症例も開腹時に偶然発見されたものである．確定診断のためには血管造影が必要であるが，本症例のように内腔が完全に閉塞されている例では有効とはいえない．その他腹部CTにて腫瘤像，腹部単純X線での石灰化像，腹部超音波検査での渦巻様エコーなどが参考所見になるが，本症例のように小さなもの（1.5cm）では描出できない．

本邦における肝動脈瘤の約6割が破裂に至り，出血性ショックに陥るといった経過をたどっている．

肝動脈瘤の治療は主として手術である．動脈瘤切除術，肝動脈結紮術，動脈瘤縫縮術などがあり，最近では塞栓術も試みられている[7)]．

本症例は手術中に総肝動脈瘤が原因で総肝動脈閉塞を生じたと判明した症例であり，右左胃動脈間の副血行路により，肝血流が維持されていた．以上より，血行再建を行わずに，胃十二指腸動脈を根部で切離する門脈合併膵頭十二指腸切除が可能となった．術後の経過は良好で，特に合併症もないことから側副血行路は十分に機能しているものと考えられる．

文　献

1) Wilson J: Lectures on the blood, and on the anatomy, physiology and surgical pathology of the vascular system of the human body, read before the Royal Collage of Surgeons, London, 1819
2) 堀口正治，小泉政啓，磯貝純夫ほか：総肝動脈欠如の2例．解剖誌 63：557—563，1988
3) Stanley JC, Thompson NW, Fry WJ et al: Splenchnic artery aneurysms. Arch Surg 101：689—697，1970
4) 平山雅章，石塚英夫，川村　沢ほか：総肝動脈瘤の1経験例．日消病会誌 83：2606—2611，1986
5) Weaver DH, Fleming RJ, Barnes WA: Aneurysm of the hepatic artery. The valve of arteriography in surgical management. Surgery 64：891—896，1968
6) Guida PM, Moore SW: Aneurysm of the hepatic artery. Report of five cases with a brief review of the previously reported cases. Surgery 60：299—310，1966
7) 藤島則明，加藤逸夫，久下　裕ほか：総肝動脈瘤の1手術例．外科 49：858—861，1987

A Resectable Case of Pancreatic Head Cancer with Total Obstruction due to Aneurysm in Common Hepatic Artery

Kazuhiko Yamagami, Tadao Manabe, Nobuo Baba, Takayoshi Tobe and Masanobu Nara*
First Department of Surgery, Faculty of Medicine, Kyoto University
*Department of Surgery, Minami Kyoto National Hospital

We report a case of pancreatic head cancer with total obstruction of the common hepatic artery (CHA) by an aneurysm, in which we were able to perform pancreaticoduodenectomy including partial resection of the portal vein. A 70-year-old man complaining of jaundice was admitted and diagnosed as pancreatic head cancer on the basis of clinical findings including those of CT and MRI. Abdominal angiography did not reveal the CHA, but showed that the proper hepatic artery (PHA) was supplied with blood mainly via a pathway extending from the celiac artery to the gastric artery and from the dorsal pancreatic artery to the pancreaticoduodenal artery. An aneurysm of the CHA with total obstruction was detected intraoperatively. When blood flow in the gastroduodenal artery was momentarily interrupted, the PHA blood flow was unaffected and the color of the liver unchanged. We therefore proceeded with pancreaticoduodenectomy including partial resection of the portal vein, without revascularization, while maintaining collateral circulation. Because the patient showed good postoperative recovery and no complications, we concluded that collateral circulation was functioning well.

Reprint requests: Kazuhiko Yamagami　Department of Surgery, Osaka Saiseikai Noe Hospital
2-2-33 Imafuku, Higashi Jotoku, Osaka City, 536 JAPAN