日消外会誌　25（1）：170～173，1992年

腸管病変をともなった中毒性表皮壊死症の1例

高知医科大学第1外科
高野　篤　緒方　卓郎　荒木京二郎
松浦喜美夫　金子　昭　吉川　健

症例は42歳，女性．消炎・鎮痛剤に起縁する中毒性表皮壊死症（以下TEN）の皮膚病変の治癒後，腹痛・腹部膨満出現す．回腸末端の狭窄によるイレウスと診断し，回盲部切除施行した．粘膜面は発赤・びらん状を呈し，白苔・壊死状物質がまだら状に付着していた．組織学的には粘膜のみの壊死状変化で粘膜筋板は保たれており，TENの皮膚病変と類似していた．これらの点よりこの腸管病変はTENの1病変であると考えられた．

Key words: intestinal lesion of toxic epidermal necrolysis

はじめに

中毒性表皮壊死症（toxic epidermal necrolysis；TEN）は，全身の皮膚にびまん性紅斑，水疱が出現し，やがて大きなびらん面を呈するようになり，主として皮膚科で扱われる疾患である．このTENのような皮膚・粘膜病変の際に最も高度の病変をみる消化管は扁平上皮で覆われた食道とされていたが，近年，腺上皮より成る気道・腸にも病変が出現することが判明した[1]．しかしながら，TEN自体が比較的数少ない上，腸管病変にまで言及した文献は国内外にも散見されるのみである[1)~3)]．

今回われわれは腸管病変を伴うTENを経験し，回盲部の病変を手術的に摘出し，組織学的検討を加えることができたので若干の文献的考察を加えて報告する．

症　例

患者：42歳，女性．

主訴：腹痛，腹部膨満感．

現病歴：平成2年5月末より腰痛があり．これに対し，Diclofenac Sodium, Sulindac，アスピリンなどの投与をうけ，皮膚病変が出現した．全身皮膚に紅斑，びらん，水疱を認め，Nikolsky現象陽性であった．また，下血も伴っていた．輸液，ステロイド・抗生剤投与，IVHなどにて皮膚病変が軽快した後も便潜血，食欲不振，発熱が続くため10月本学内科へ入院．下部消化管内視鏡で直腸からS状結腸まで全周性に膿付着，

＜1991年10月9日受理＞別刷請求先：高野　篤
〒271　松戸市高塚新田123－1　国立療養所松戸病院外科

Fig. 1 Endoscopic findings show hemorrhagic colitis with white coat and pus in recto-sigmoidal region.

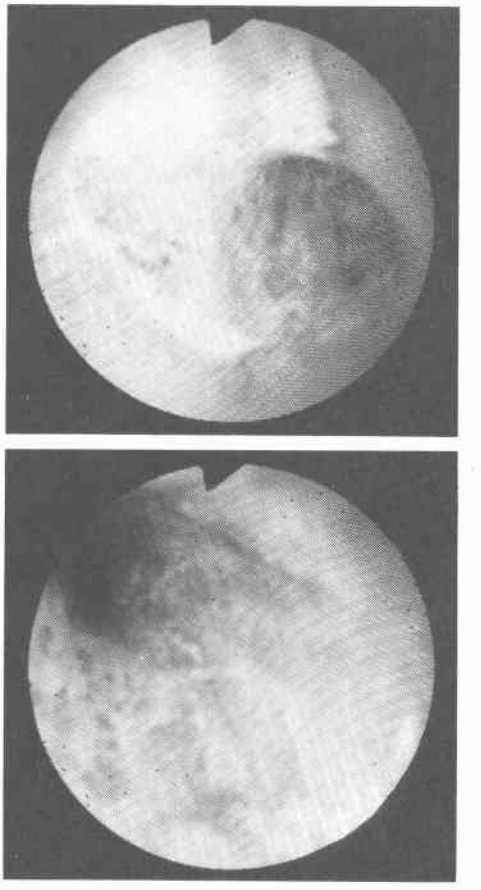

Fig. 2 X-ray pictures show the irregular stenosis in the terminal ileum.

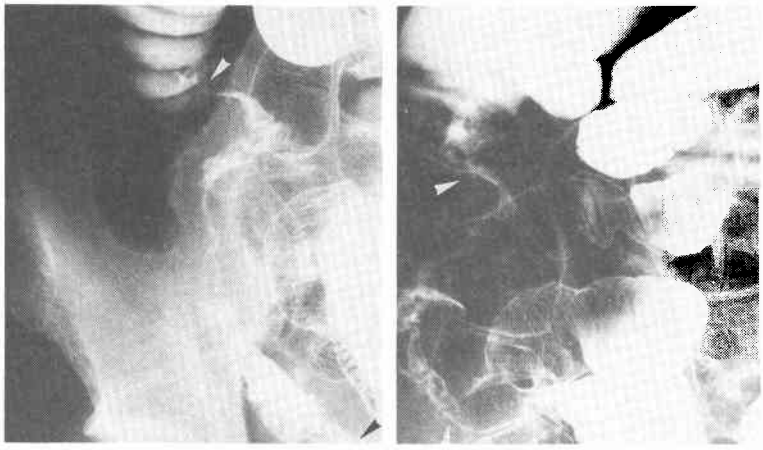

多発性びらん，出血を認めた(**Fig. 1**)．ステロイド剤の注腸で直腸病変の改善がみられたが，平成3年1月，腹部膨満感出現．小腸造影上，回腸末端に腸管壁不整，潰瘍，狭窄を認め(**Fig. 2**)，イレウスと診断した．1月25日，腹痛が増強し，消化管穿孔が疑われたため，翌日当科へ転科，緊急手術となった．

現症：全身皮膚に淡い色素沈着．腹部は膨満し，全体に圧痛あり．筋性防御は軽度．

術前検査：貧血，低蛋白血症を認めた(**Table 1**)．

手術：腹部正中切開で開腹．消化管穿孔は認められなかったが，回腸末端の肥厚・狭窄と同部位の腸間膜・腹膜脂肪垂の肥厚・硬化があり，回盲部切除を施行した．直腸・子宮窩に白苔の付着がみられたが少量であったので，直腸切除は行わなかった．

肉眼所見：腸管は浮腫状，腸間膜も肥厚・硬化しており中に小指頭大の弾性・硬なリンパ節を数個認めた(**Fig. 3a**)．腸管粘膜は発赤・びらん状で白苔・壊死状物質がまだら状に付着していた(**Fig. 3b**)．

Table 1 Laboratory data

RBC	207×10^4	／μl	Na	137	mEq／l
Ht	20.0	%	K	3.1	mEq／l
Hb	6.6	g／dl	Cl	101	mEq／l
Thr.	48.1×10^4	／μl			
WBC	2.9×10^3	／μl	CRP	2.2	mg／dl
			U-protein	4170	mg／l
TP	4.1	g／dl			
Alb	1.4	g／dl	stool culture :		
CHE	282	IU／l	M. tuberculosis		(−)
GOT	13	IU／l	Cl. difficile		(−)
GPT	26	IU／l			
BUN	10	mg／dl	S-anti amebic Ab		(−)
Cr	0.2	mg／dl			

Fig. 3 Resected specimen
a. Resected intestine and mesentery show marked edematous change. b. Surface of intestinal membrane show multiple erosions and necrotic tissue.

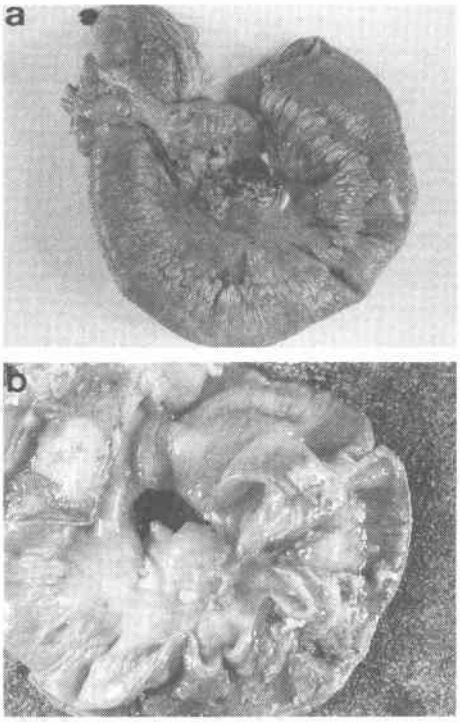

病理所見：腸管の大部分では上皮，腺管は失われ，壊死組織・肉芽組織に覆われている．しかし，粘膜筋板は保たれており，筋板上に出血，好中球などの浸潤が強い．粘膜下層，筋層，漿膜下組織にはリンパ球，

Fig. 4 Microscopic findings on the resected intestine. (H.E., ×10)
a. Mucosal epithelium is replaced by necrotic tissue and granulation tissue. b. Atrophic epithelium and edematous submucosal layer.

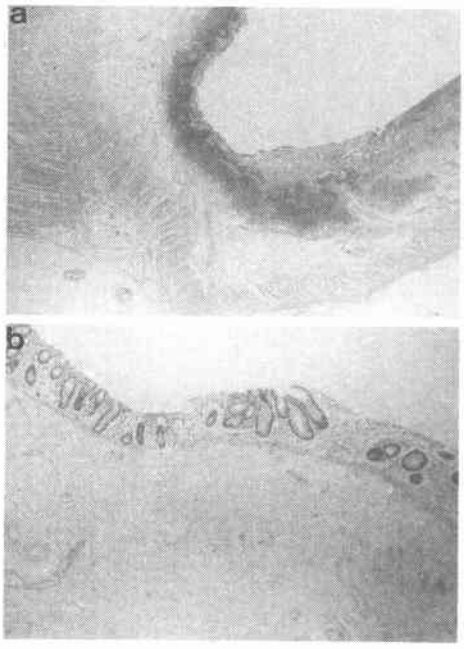

形質細胞，好中球が浸潤している（**Fig. 4a**）．一方，粘膜が残存している部分も粘膜は萎縮状であり，また一部の粘膜下層は浮腫状である（**Fig. 4b**）．なお，リンパ節には著変はなかった．

術後経過：創治癒は順調で，第9病日より経口摂取開始したが，数日で下血をみ，内視鏡で直腸病変の再燃が確認された．絶食，ステロイド注腸，IVHにより寛解したが，食事をとると増悪する，といった状態を繰り返している．

考　察

TENは，薬剤摂取後，急激に全身各所に紅斑を生じ，数日のうちに第2度熱傷と同様の水疱，表皮剥離をみる疾患で，発熱，関節痛，全身倦怠感などの全身症状を伴う．本症例では消炎・鎮痛剤が起因薬剤と考えられるTENで（パッチテストでは陰性であったが否定材料にはならない），皮膚病変が治癒したのちに腸管病変が顕在化したものと考えられる．当初，結核性腸炎，偽膜性腸炎，アメーバ赤痢性腸炎，クローン病などを疑ったが，便培養中のM. tuberculosis, Cl. difficile, 血清中の抗アメーバ抗体は検出されなかった．また，内視鏡上偽膜性腸炎の肉眼的特徴である円形～卵円形，黄白色の扁平な隆起（偽膜性病変）は認められず，クローン病の特徴的所見である縦走潰瘍と敷石状外観も見られなかった．保存的治療（ステロイド，サラゾピリン，IVHなど）にも奏効せず，回腸末端の炎症部位が狭窄をきたし，イレウス状態となったため手術となった．

TENの皮膚病変は組織学的には，表皮の壊死と表皮・真皮間の裂隙があるが，真皮の変化は軽いものが特徴とされている．本症例の腸管病変の組織像は，粘膜は壊死に陥っているが粘膜筋板は保たれており，粘膜下層以下の炎症は軽く，これらの点などではTENの皮膚病変との類似がみられる．一方，全層性炎症性変化ではない，非乾酪性類上皮肉芽腫が見られない，などのことよりクローン病は否定され，腸壁およびリンパ節に乾酪巣を伴う肉芽腫も認められず，結核性腸炎を支持する所見もなかった．これらの病理所見，臨床経過を考え合わせ，当腸管病変は，TENによるものと診断された．

皮膚病変が治癒して後も腸管病変が続いていることについては，腸管粘膜上皮の脱落が広範であったため，上皮の再生が消化液による上皮障害に追いつかない状態が続き，さらに粘膜固有層が肉芽組織に置換され上皮の再生が生じにくいという悪循環が存在するためと考えられる[1]．

TENは心筋，腎，肝，呼吸器，脳，腸管にも病変の及ぶ全身性の疾患である[2)3)]が，その病態を詳しく論じたものは見当たらない．腸管については粘膜のびらんないし潰瘍・壊死と記載されているのみで，病理所見について述べている文献はほとんどない．

文　献

1) 森岡恭彦，森　亘：皮膚粘膜病変による小腸病変．斉藤　建編．消化器外科病理学．医学書院，東京，1989, p300—301
2) Martoviskaya AA, Kozulin EA: Visceal manifestations in toxic epidermal necrolysis(Lyell' syndrome). Klin Med (Mosk) 61: 115—118, 1983
3) Westley ED, Wechsler HL: Toxic epidermal necrolysis; Granulocytic leukopenia as a prognostic indicator. Arch Dermatol 120: 721—726, 1984

A Case of Toxic Epidermal Necrolysis with Intestinal Lesions

Atsushi Takano, Takuro Ogata, Keijiro Araki, Kimio Matsuura,
Akira Kaneko and Ken Yoshikawa
First Department of Surgery, Kochi Medical School

A 42-year-old woman had abdominal pain and abdominal fullness following improvement of the skin lesion of "toxic epidermal necrolysis (TEN)" caused by an antiinflammatory drug. The ileo-cecal region was resected under the diagnosis of mechanical ileus. The resected specimen had a reddish mucosa with multiple erosions and necrotic tissue. Histological examination revealed necrotic changes in the mucosal layer, but the layers below the mucosal muscle remained almost intact. These findings were similar to the pathological changes in the skin lesion of TEN. The intestinal lesion seems to be part of the systemic lesions of TEN.

Reprint requests: Atsushi Takano Matsudo Hospital
123-1 Takatsukashinden, Matsudo-shi, 271 JAPAN