日消外会誌　25（1）：174～177，1992年

直腸と痔瘻に発生した重複癌を思わせた1例

小倉記念病院外科，鹿児島大学第1外科*，同　第2病理**
小倉　修　前田昭三郎　山田　一隆*
石沢　隆*　後藤　正道**　島津　久明*

痔瘻癌は比較的まれな疾患である．われわれは直腸と痔瘻部の重複癌と思われる1例を経験した．症例は59歳の男性で，5年前から外痔瘻の既往があったが，放置していた．排便時に出血を認めるようになり来院した．直腸癌（Ra，ほぼ全周性，浸潤潰瘍型）に対し低位前方切除術を施行し，術後4週目に外痔瘻に対して根治術を行った．この時の痔瘻摘出標本のなかに高分化腺癌病巣が発見され慎重に経過観察していたが，肛門部に硬結・疼痛が認められるようになったため，再発を疑って低位前方切除術施行の3か月後に直腸切断術を実施した．病理組織学的所見より直腸と痔瘻部の重複癌と考えられた．痔瘻部の癌は直径3mmの微小癌であり，痔瘻癌の早期・微小の概念および治療方針については，今後さらに検討を重ねる必要がある．硬結や粘調性浸出液の排出がみられる痔瘻に対しては積極的に精査し，病理組織学的検討を加えるべきであると思われた．

Key words：rectal cancer，cancer of anal fistula，double cancers of rectum and anal fistula

はじめに

本邦においても，痔瘻から発生したと思われる肛門癌（痔瘻癌）の報告は散見されるが[1]，痔瘻からの発生を的確に証明することは現実になかなか困難である．今回，われわれは病理組織学的検索によって直腸と痔瘻部の重複癌と思われる1例を経験したので，若干の文献的考察を加えて報告する．

症　例

患者：59歳，男性．

主訴：下血．

既往歴：1985年頃より痔瘻を指摘されていたが放置していた．

家族歴：特記すべきことなし．

現病歴：1990年1月頃より排便時に出血を認めるようになった．その後，症状が増悪したため，同年4月当院を受診した．

入院時現症：眼瞼結膜に貧血が認められた．肛門部の視診で歯状線より3cm離れた5時の部位に痔瘻の開口部がみられ，同部より粘調性の分泌液の排出が認められた．痔瘻の内瘻孔は歯状線より1cm口側の6時の部位に認められた．さらに直腸指診によって，歯状線より約10cm口側の上部直腸に腫瘤が触知された．

入院時検査成績：血液検査で低色素性貧血の所見がみられた．注腸X線造影において上部直腸ほぼ全周を占める限局潰瘍型の大きな病変が認められ，直腸癌と診断された（**Fig. 1**）．内視鏡検査によっても同様の病

Fig. 1 Balium enema showing stenosis of the middle to upper rectum.

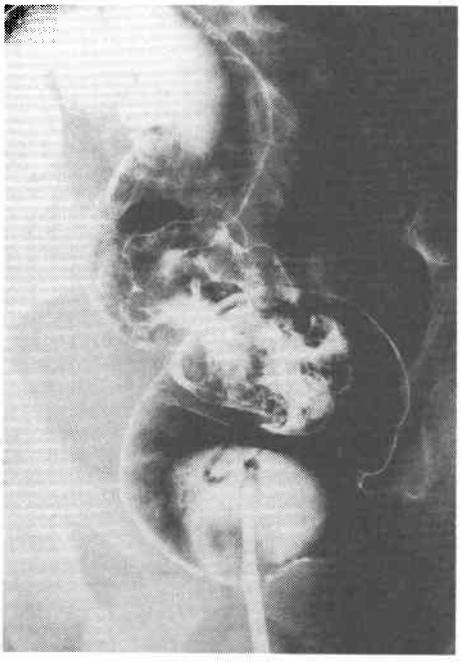

＜1991年10月9日受理＞別刷請求先：小倉　修
〒893　鹿屋市寿8－21－2　小倉記念病院外科

Fig. 2 Resected specimen of rectal cancer (A) and anal fistula (B). The site of cancer foci in anal fistula is shown by arrows.

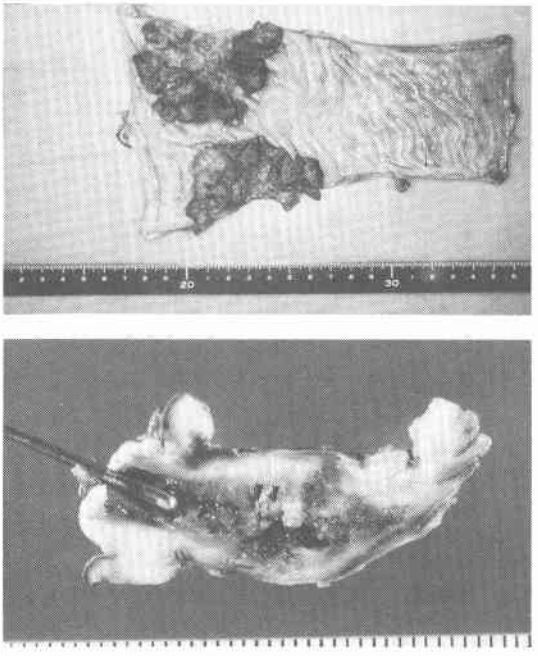

Fig. 3 Histological findings of rectal cancer (A) and anal fistula (B), HE 200×. Transitional site of cancer and normal ductal epithelium is shown by an arrow.

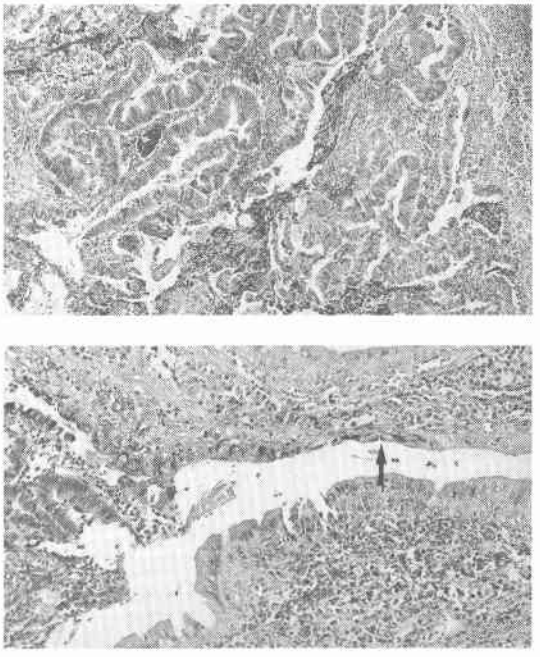

変が認められ，生検診断の結果は高分化腺癌であった．

入院後の経過と治療：入院後，輸血によって貧血の改善を図ったのち，1990年5月9日，直腸癌に対し低位前方切除術とR_3のリンパ節郭清を施行した．病理組織学的診断は高分化型腺癌（a_2，ly_1，v_1，n_1）で，第1群リンパ節のみに転移がみられ，治癒切除と判定された．痔瘻に関しては，内瘻孔が直腸癌下縁より約9cm離れていたので，同年6月7日に2期的に根治術を施行した．瘻孔部切除組織の病理組織学的検索の結果，瘻管の内面を覆う上皮の一部に高分化腺癌が存在することが明らかにされた．術後，慎重に経過を観察していたが，摘出後の部位に硬結が認められるようになり，生検を考慮したが本人の希望もあり，同年8月9日に直腸切断術を施行した．しかし，摘出標本に癌の遺残・再発の所見は認められなかった．

切除標本の肉眼所見：直腸癌の腫瘍径は7cmで，大部分は限局潰瘍型であったが，一部で浸潤潰瘍型の所見を呈していた（**Fig. 2A**）．また，痔瘻は比較的境界明瞭な紡錘形（径32×16×15mm）を示し，管周囲組織に著明な肥厚がみられ，その割面の，ほぼ中央部に癌病巣が認められた（**Fig. 2B**）．

病理組織学的所見：直腸癌は主として伸展性に増殖し，不規則な腺管を形成する高分化腺癌で，極性の喪失，N/C比の増大などの所見が認められた（**Fig. 3A**）．痔瘻組織では瘻管上皮が口側の一部に認められたが，痔瘻の中心部は急性炎症によって上皮は消失しており，その肉芽組織のなかに不規則な腺管を形成する分化型腺癌がみられ，癌の周囲結合組織への浸潤像は認められなかった．また癌と非癌瘻管上皮との移行部が明瞭に認められ，癌病巣の径は約3mmであった（**Fig. 3B**）．

直腸および痔瘻の両組織標本の癌病巣部の関連について，両癌組織に対してピーナツレクチン（PNA）およびユーレックスレクチン（UEA-1），carcinoembryonic astigen（CCA）の免疫組織学的染色（Avidin-Biotin-Peroxidase complex法）ならびにPAS-Alcian blue（PAS-B）粘液染色を行い，両者の組織化学的染色性を比較検討した．PNAおよびCEAでは両者に軽度の染色がみられたが，UEA-1およびPAS-Bでは両者に染色はみられず，これらの染色性においては両癌組織のあいだに相違は認められなかった

Table 1　Results of special stainings for cancer tissues in the rectum and anal fistula

	Rectum	Anal fistula
PNA	±	±
UEA-I	−	−
CEA	+	+
PAS-B	−	−

(**Table 1**).

考　察

良性疾患である痔瘻が，炎症を繰り返し慢性に経過するうちにその一部から癌が発生した癌を一般に痔瘻癌と呼んでいる．大腸癌取扱い規約によれば，肛門管(P)領域に発生した癌のうち“痔瘻に合併した（もしくは肛門腺由来の）悪性上皮性腫瘍”とされている．痔瘻癌は管外性発育の傾向をもっており，通常の肛門管癌と異なり排便異常や出血などの症状を欠く場合が多く，また痔瘻の愁訴が表面にでるため，癌がかなり大きくなってからはじめて診断されることが多い．そのため痔瘻と癌が併存する場合に，痔瘻癌であることを証明することはしばしば困難である．隅越ら[2]はRoser[3]，Skir[4]，McItyre[5]，Rundleら[6]による基準をまとめて，以下の5条件が満たされれば痔瘻癌と考えてよいとしている．すなわち，①痔瘻が長期にわたって炎症を繰り返している(少なくとも10年以上)，②痔瘻の部分に疼痛が硬結をおこしてくる，③mucin様分泌を来す，④原発性の癌が直腸・肛門の他の部位に存在しない，⑤痔瘻開口部が肛門管または陰窩にある，の5条件である．自験例では②，③，⑤の条件は満たしている．条件の④に関して，自験例では原発性の直腸癌が存在し，直腸・痔瘻の両者の癌病巣は免疫組織化学において同様の染色性をもつこと，癌病巣部周囲に炎症性肉芽組織の形成がみられることより，直腸癌の痔瘻管内転移，いわゆるimplantationの可能性も否定はできない．しかし，痔瘻切除標本の水平方向や垂直方向の組織所見で周囲からの癌浸潤が認められないこと，痔瘻部の癌病巣と瘻管上皮の移行部と思われる部位が明瞭に認められ，瘻管上皮からの癌発生が示唆された．以上のことより自験例は直腸癌の痔瘻管内転移，いわゆるimplantationよりも直腸と痔瘻部の2か所に別個に発生した重複癌の可能性の方が強いものと考えられた．

また痔瘻癌の発生部位としては，肛門腺ないし肛門腺管上皮，瘻管上皮，瘻管周囲の瘢痕組織などが考えられる．痔瘻の発生が肛門腺あるいは肛門腺管の炎症に起因すること，肛門腺由来の癌と本症との組織学的共通点の認められることなどより，その発生は肛門陰窩（肛門洞）近傍の粘膜上皮が瘻管内に入り込み，これが慢性の刺激によって発癌の過程をたどったとする説が一般に支持されている[7)~10)]．自験例では，癌病巣は周囲炎症性肉芽組織のなかに存在し，瘻管上皮との移行部が認められている．通常，病理学的に上皮は癌浸潤に対して一種のバリアーとして認識されており，癌と上皮の移行部が認められる場合は，癌の発生部位は上皮由来であるとされている．このことより自験例は肛門腺管上皮もしくは痔瘻管上皮より癌が発生したことが強く示唆された．本邦および海外の文献上にいまだ上皮内に限局した痔瘻癌の報告例はなく，そのほとんどがかなり大きくなってから診断された症例である．自験例の痔瘻癌の大きさは直径約3mmで，微小な癌であったが，上皮基底細胞は一部保たれているものの炎症性肉芽組織の部分で消失しているため，残念ながら上皮内に限局していることは証明できなかった．しかし，癌と上皮の移行部が認められることより癌の発生部位を考える上で貴重な症例と思われた．

痔瘻癌の治療では腹会陰式直腸切断術が原則であり，その予後は比較的良好とされる．治癒切除の5生率は施設により差異はあるが，一般に60～70%[2)11)]とされている．自験例では最終的に腹会陰式直腸切断術を施行したが，摘出標本内に悪性所見が認められなかったことからすれば，McIntyreら[5)]が勧めるような腰椎麻酔下で大きく標本を採取するopen deep biopsyによる慎重な経過観察でも良かったのではないかと思われた．

本論文の要旨は平成2年10月第15回日本大腸肛門病学会九州地方会（1990年11月2日，大分市）において発表した．

文　献

1) 西　満正，山田一隆，石沢　隆：大腸癌の発生に関係したと思われる非腫瘍性疾患．西　満正 編．大腸癌の臨床．へるす出版，東京，1984，p36—45
2) 隈越幸男，岡田光生，岩垂純一ほか：痔瘻癌．日本大腸肛門病会誌　34：467—472，1981
3) Rosser C：The relation of fistula in ano to canser of the anal canal. Tr Am Proc Soc 35：65—71，1934
4) Skir I：Mucinous carcinoma associated with fistulas of long-standing. Am J Surg 75：285—289，1948
5) McIntyre JM：Carcinoma associated with

fistula-in-ano. J Surg 84 : 610—613, 1952
6) Rundle FF, Hales IB : Mucoid carcinoma supervening on fistula-in-ano, its surgical athology and treatment. Ann JSurg 137 : 215—219, 1953
7) McAnally AK, Dockerty MB : Carcinoma developing in chronic drainding cutaneous sinuses and fistulas. Surg Gynecol Obstet 88 : 87—96, 1949
8) Harrison EG, Oliver HB, John RH : Anal and perianal malignant neoplasms. Dis Colon Rectum 9 : 255—267, 1966
9) Long CH : Carcinoma arising in fistula-in-ano. J Tenn Med Assoc 44 : 502—505, 1951
10) Duckes CE, Galvin C : Colloid carcinoma arising within fistula in the ano-rectal resion. Ann R Coll Surg Engl 18 : 246—261, 1956
11) 深沢 宏, 粕川剛義, 鎌田重康ほか：痔瘻を伴う肛門部癌について. 日本大腸肛門病会誌 31 : 586—592, 1978

A Case of Double Cancers in the Rectum and Anal Fistula

Osamu Ogura, Shousaburo Maeda, Kazutaka Yamada*, Takashi Ishizawa*,
Masamichi Goto** and Hisaaki Shimazu*
Department of Surgery, Ogura Memorial Hospital
First Department of Surgery* and Department of Pathology**, School of Medicine, Kagoshima University

A case of double cancers in the rectum and anal fistula is described. The patient was a 59-year-old male who had been suffering from anal fistula for five years. He was admitted to our hospital with the complaint of anal bleeding and was diagnosed as having rectal cancer by barium meal enema. Low anterior resection was carried out for rectal cancer, and fistulectomy was done for anal fistula four weeks later. Histological examination of the fistulectomy specimen disclosed a focus of well-differentiated adenocarcinoma in the epithelium of the fistulous tract. The rectal cancer was located high in the upper rectum. The second cancer focus was very small, measuring 3 mm in size and situated locally in the inner surface of the fistulous tract with its internal opening in the anal crypt. Thus, the two malignant lesions were considered likely to be double cancers occurred that synchronously.

Reprint requests: Osamu Ogura Division of Surgery, Ogura Memorial Hosital
8-21-2 Kotobuki, Kanoya City, Kagoshima 893 JAPAN