日消外会誌　25（1）：183～188，1992年

卒後教育セミナー2

進行胆嚢癌の進展度診断と手術術式の選択

名古屋大学医学部第1外科
二　村　雄　次

進行胆嚢癌の進展様式は，1．肝床浸潤型，2．肝門浸潤型，3．肝床肝門浸潤型，4．リンパ節転移型，5．その他に分類されるが，各種画像診断法を組み合わせてその進展度診断を行う．肝内進展，リンパ節転移の診断には超音波検査，CT，十二指腸浸潤には低緊張性十二指腸造影，超音波内視鏡検査，胆管浸潤には経皮経肝胆管ドレナージ後の選択的胆管造影や経皮経肝胆道鏡検査，血管浸潤には肝動脈造影，経皮経肝門脈造影が有用である．胆嚢癌は原発巣の位置，浸潤様式によりさまざまな進展を呈するという事実を知った上でこれらを術前診断し，進展度に見合った切除術式を立案する必要がある．肝床浸潤型に対する肝区域切除，肝門浸潤型に対する尾状葉切除を伴う拡大肝右葉切除が基本術式となり，膵，十二指腸にまで高度に進展した症例には肝膵十二指腸切除（HPD）が適応されるが，手術侵襲が大きく，high risk の手術の場合，合併切除は必要最小限に留めるべきである．

Key words: gallbladder carcinoma, preoperative diagnosis of gallbladder carcinoma, extended operation for gallbladder carcinoma

1．はじめに

胆嚢癌はその解剖学的特徴から，いったん固有筋層を越えて浸潤すると漿膜下を肝十二指腸間膜内を進展したり，肝床部を越えて直接肝浸潤をしたり，胆嚢管を経て直接胆管へ浸潤する．また漿膜外浸潤をした進行癌の場合には，十二指腸，結腸をも巻き込むなどさまざまな局所進展をするほか，特有なリンパ節転移を示す．ここでは壁外進展をした進行胆嚢癌の進展度診断の方法と，進展度に見合った手術術式の選択法について述べる．

2．進展度診断法

進行胆嚢癌の進展度診断の方法には超音波検査（US），超音波内視鏡検査（EUS），コンピューター断層撮影（CT），内視鏡的逆行性胆道造影（ERC）や経皮経肝胆管造影（PTC）などによる直接胆管造影，低緊張性十二指腸造影（HDG），腹部血管造影，経皮経肝門脈造影（PTP）などがあるが，進展部位により各種検査法を組み合わせて総合的に診断する．

US は主病巣の同定，肝浸潤，胆管浸潤の程度，肝転移，リンパ節転移の診断に有用である．EUS は十二指腸，膵臓への直接浸潤の程度を詳細に診断し，膵頭十二指腸切除（PD）を併せて行うか否かの決定に役立つ．HDG ももちろん十二指腸浸潤の術前診断に有用である．CT は主病巣の局所浸潤の程度，特に肝浸潤とリンパ節転移とが一塊となったような大きな腫瘍の局所進展および膵頭部周辺や大動脈周囲リンパ節転移，肝転移の診断に役立つ．PTC さらに経皮経肝胆管ドレナージ（PTCD）後の胆管造影，ERC は胆管浸潤の程度，胆管の切離線を決めるのに役立つ．肝門限胆管が分離した症例には経皮経肝胆道鏡検査（PTCS）で選択的胆管造影を行い，肝門部胆管癌の進展度診断と同様の肝内区域胆管枝への癌進展を診断する[1]．腹部血管造影で肝動脈の encasement，門脈浸潤の有無を診断するが，門脈浸潤の精密診断には多方向からの PTP を行い，門脈合併切除の適応を判定する．いずれにしても各種画像診断を組み合わせて手術術式を選択する[2]．

3．進行胆嚢癌の進展様式と手術術式

進行胆嚢癌の進展様式は癌の原発部位と腫瘍の性格により異なり，1．肝床浸潤型，2．肝門浸潤型，3．肝床肝門浸潤型，4．リンパ節転移型，5．その他に分類すると，進展度診断をしながら手術術式を選択するのに役立つ．各進展様式ごとに症例を呈示しながら診断法と手術術式の立案法について述べる．

a．肝床浸潤型

＊第19回卒後教育セミナー・胆嚢癌

＜1991年10月9日受理＞別刷請求先：二村　雄次
〒466　名古屋市昭和区鶴舞町65　名古屋大学医学部第1外科

Fig. 1 Operative procedures for advanced carcinoma of the gallbladder
a. $S_{4a,5,6}$+Bile duct resection for the liver bed type, b. Central bisegmentectomy for the liver bed type, c. PD+$S_{4a,5}$ resection for the liver bed type, d. PD+S_1 resection+Extended right lobectomy for the hilar type, e. PD+S_1 resection+Right trisegmentectomy for the liver bed and hilar type

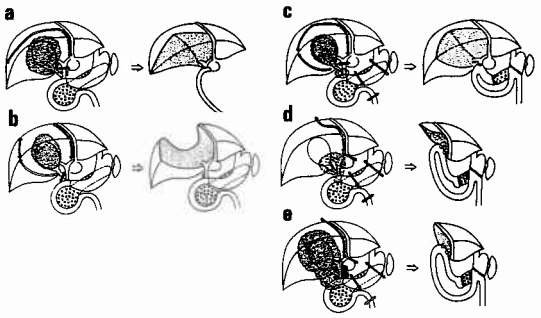

胆嚢底部，体部原発の癌で，主に肝床部から直接肝内へ限局圧排性に浸潤するか，あるいは肝床部を介して胆嚢静脈から左内側下区（S_{4a}）や右前下区域（S_5）の亜区域門脈枝内に腫瘍栓を形成して増殖する型で，胆管側への進展を示さず，肝臓の区域切除の適応となる．肝床部にわずかに浸潤した症例には$S_{4a,5}$切除を行うが，肝床部へのわずかな進展で右後下区域（S_6）も浸潤を受けることがあり，症例によっては$S_{4a,5,6}$切除が必要となる（**Fig. 1a**）．胆嚢底部を中心として肝床からさらに深く肝内進展を示す症例は肝中央二区域切除の適応となる（**Fig. 1b**）．肝内進展が高度となり，後区域のグリソンが浸潤を受けると拡大右葉切除あるいは右3区域切除の適応となることもある．肝床浸潤型の腫瘍は時に漿膜面にも高度に進展し，十二指腸，膵頭部へ浸潤することがあり，上記肝区域切除にPDを併せて行う肝膵十二指腸切除(HPD)[3)~5)]の適応となる（**Fig. 1c**）．

症例1．61歳の男性．主訴：腹痛，黄疸．

PTCDでは胆嚢は造影されず，胆嚢管および左方へ圧排された総胆管内に透亮像を認めた(**Fig. 2a**)．CTでは肝床部より広範に左内側区，右前区域に浸潤するlow densityの腫瘤を認めた(**Fig. 2b**)．肝床部から限局性に深く肝内浸潤をした胆嚢癌と診断し，肝中央2区域切除，胆嚢摘出，総胆管切開術を施行した．腫瘍は限局圧排性に肝内浸潤をし，胆嚢管，総胆管の透亮像は剝離した腫瘍塊であった．患者は術後7年2か月現在健在である．

Fig. 2 **a**: Cholangiogram demonstrates shadow defects in the cystic duct and the common bile duct. **b**: CT shows a big low density mass in the medial and anterior segment.

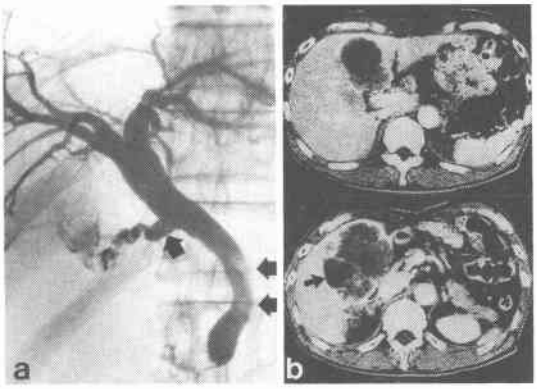

Fig. 3 **a**: Crolangiogram after PTBD shows marked biliary stenosis at the hepatic hilus. **b**: PTCS demonstrates severe stenosis of the common hepatic duct. **c**: CT reveals a small mass, 2 cm in diameter, close to the hepatic hilus.

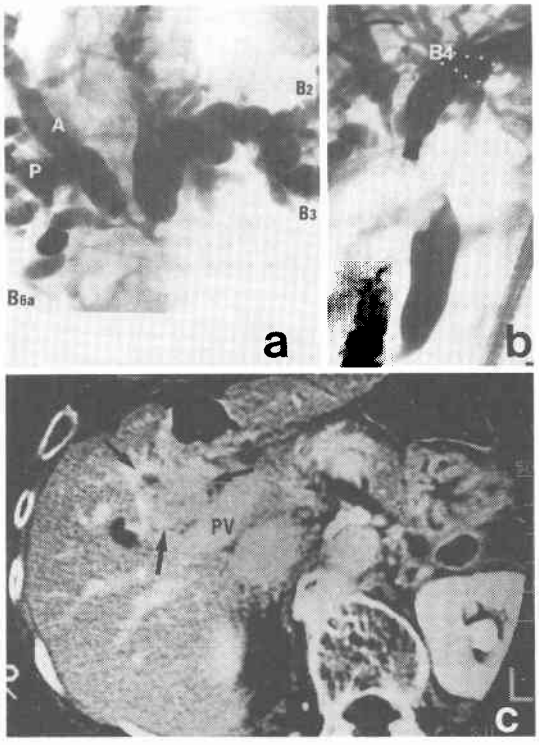

b．肝門浸潤型

胆嚢頸部原発で肝十二指腸間膜内へビマン性に浸潤し，特に胆管に沿って肝門部へ浸潤する型で，閉塞性黄疸で発症する．PTCDを行うと肝門部胆管癌に似た胆管像を呈し，殆どの症例で後区域のグリソンにびまん性浸潤を認めるため，尾状葉切除を伴う拡大肝右葉切除の適応となる．この型の特徴として比較的小さな腫瘍でありながら肝十二指腸門膜，十二指腸とともに萎縮した一塊の腫瘤を形成する場合には，HDG, EUS, CTなどでHPDの適応について検討する（**Fig. 1d**）．

症例2．77歳の女性．主訴：黄疸．

PTCDで左右肝管合流部から右肝内胆管にかけて狭窄を認め，PTCSでは総肝管は閉塞し，胆嚢管は造影されなかった(**Fig. 3a, b**)．US, CTでは肝門部付近に直径2cm程の腫瘤を認めた(**Fig. 3c**)．HDGでは十二指腸第1部外縁の不整狭窄像を認めた．これらの所見から胆嚢頸部から肝門部さらに十二指腸へも浸潤した比較的小さな浸潤型の胆嚢癌と診断し，拡大肝右葉切除，尾状葉切除にPDを併せて行った．手術所見の特徴は肝床部が著明に萎縮し，肝門部，十二指腸を巻き込み一塊となっていた（**Fig. 4a**）．切除標本では直径約15mmと著明に萎縮した胆嚢から総胆管，十二指腸，左肝管にかけて浸潤した腫瘍が長径約25mm程の小さな腫瘤を形成していた（**Fig. 4b**）．術後2年8か月，80歳で老衰死亡した．

C．肝床肝門浸潤型

上記2者の両方の性検を持った進展を示すが，どちらかというと胆嚢底体部原発の比較的限局性圧排型の腫瘍が肝内進展部，十二指腸，膵頭部へと浸潤して一塊となった大きな腫瘤を形成する型であり，時には所属リンパ節転移が著明で，さらに大きな腫瘤を形成することもある．CT，胆管造影，HDGでは腫瘤性病変の範囲を診断できる．PTPで門脈浸潤の有無，範囲を診断し，門脈血行再建術式を立案する[6]．肝内進展も著明なため，右3区域切除，尾状葉切除を伴うPDを行う可能性が高い（**Fig. 2e**）．

症例3．64歳の女性．主訴：黄疸．

CTで肝右葉前区域と左葉内側区域へと大きく進展し，右後区域グリソン，肝門部にも高度に進展した巨

Fig. 4 **a**: A hilar type carcinoma of the gallbladder shows the shrinking liver bed and the involved duodenum and the hepatoduodenal ligament. **b**: A cut surface of the resected specimen reveals a small atrophic gallbladder (arrow) involving the left hepatic duct, duodenum and common bile duct.

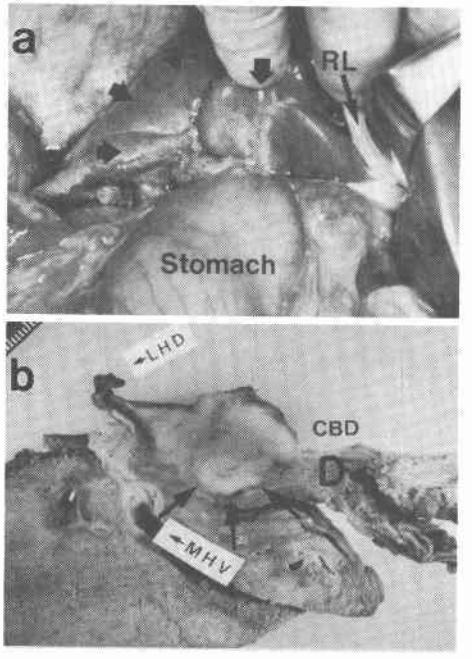

Fig. 5 CT demonstrates a big mass in the left medial and right anterior segment of the liver and marked invasion to the hepatic hilus.

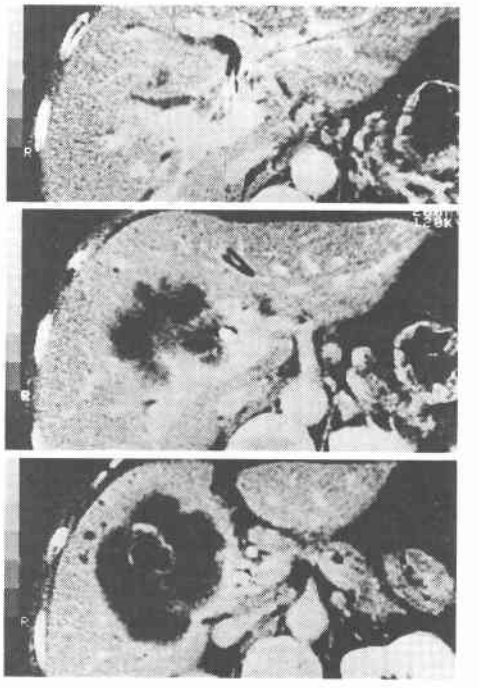

Fig. 6 The first portion of the duodenum is compressed and stenotic (a). The hepatic hilus is separated and the left medial and lateral hepatic ducts are also markedly involved (b).
2 : lateral posterior segmental duct, 3 : lateral anterior segmental duct, 4 : medial segmental duct

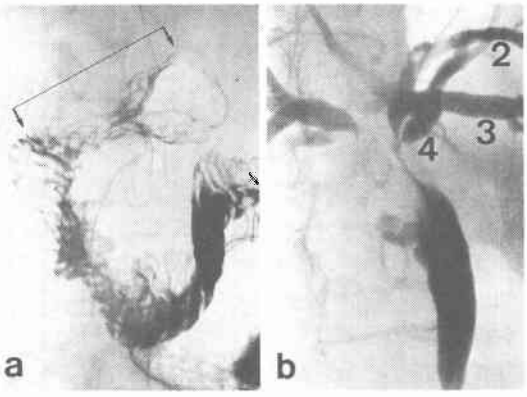

Fig. 7 **a** : The liver bed and hilar type carcinoma of the gallbladder involves the liver and the duodenum and forms a big mass. The hepatoduodenal ligament can not been seen. **b** : A cut surface of the resected specimen shows a huge mass invading the liver, hepatic hilus and duodenum.

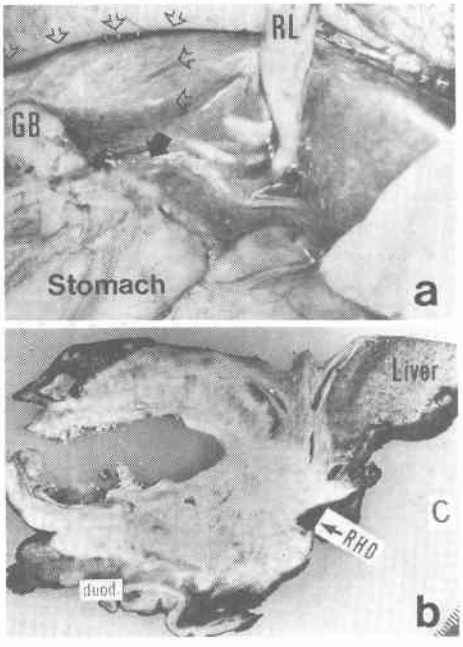

大な腫瘍を認めた（**Fig. 5**）．HDGでは十二指腸第1部から第2部にかけて著明な狭窄を認め（**Fig. 6**），PTCDからの胆管造影では左右肝管合流部は分離され，外側区域枝，内側区域枝にも狭窄を認めた（**Fig. 6b**）．開腹すると胆嚢体部の主病巣から十二指腸，肝臓が一塊となり，肝十二指腸間膜を同定することはできなかったが，肝右3区域切除，尾状葉全切除を伴うPDを行った（**Fig. 7a**）．切除標本では巨大な塊状の腫瘍が十二指腸および肝門部から肝内へ広範に浸潤を認めた（**Fig. 7b**）．患者は術後5年7か月に右扁桃腺への転移再発で死亡した．

d．リンパ節転移型

Fig. 8 **a** : ERC demonstrates a polypoid lesion in the body of the gallbladder. **b** : The duodenal cap is markedly compressed.

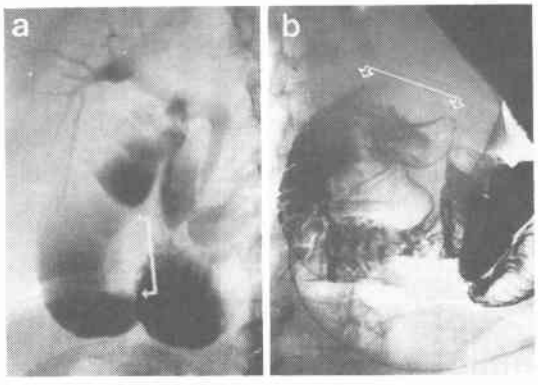

Fig. 9 **a, b** : Multiple lymph node metastases are found around the pancreatic head, celiac artery (CA) and aorta. A polypoid lesion (T) is localized in the gallbladder wall. **c** : PTP demonstrates the stenotic portal vein and collateral circulations.

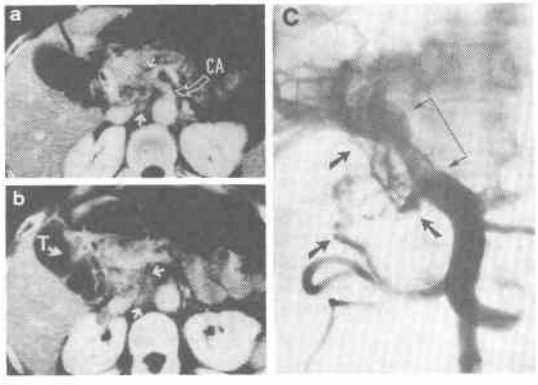

局所進展が軽微であっても，肝十二指腸間膜から大動脈周囲にかけてリンパ節転移が著明であることがあり，転移リンパ節を介して膵臓，十二指腸，胆管，門脈などに癌浸潤を認めることがある．局所浸潤および転移の程度により胆嚢摘出，リンパ節郭清から，肝床切除を伴うPDなどさまざまな切除郭清術式が適応となる．

症例5．58歳の女性．主訴：腹痛．

USで胆嚢に隆起性病変を指摘され，ERCでは胆嚢の体部に長径3cmの丘状隆起を認めた（**Fig. 8a**）．HDGでは十二指腸球後部に圧排性浸潤像を認めた（**Fig. 8b**）．CTでは胆嚢体部に壁外浸潤のない隆起性病変を認め，膵頭部，腹腔動脈周囲，大動脈周囲などに広範なリンパ節転移を認めた（**Fig. 9a, b**）．PTPでは門脈本幹から左右分岐部にかけて著明な狭窄と側副血行路の発達を認めた（**Fig. 9c**）．以上の所見から肝床切除に門脈合併切除を伴うPDを行った．胆嚢癌の深達度はssであったが，No. 12，8のリンパ節転移巣から膵頭部，十二指腸，門脈への癌浸潤を認め一塊となっていた．患者は手術後3か月の現在再発の徴候なく健在である．

4. 考　察

進行胆嚢癌は原発部位より異なった発育形態を示し，底体部では限局型が多く，頸部では浸潤型が多い傾向がある．教室の切除例の臨床病理学的検討から進行胆嚢癌は大きく4型に分類でき，術前の各種画像診断を組み合わせて各症例の進展様式をその型にあてはめてゆくと，手術術式を立案する上で大いに役立つ．体底部原発で限局型発育の腫瘍は肝区域切除．頸部原発で浸潤型発育の腫瘍は肝門部胆管，尾状葉切除を伴う拡大右葉切除が基本術式となることが多かった．リンパ節転移型の原発巣は比較的小型でも，転移リンパ節から膵臓，十二指腸，胆管，門脈などに浸潤し，あたかも主病巣から直接浸潤したかのような画像を呈することがある．

肝門浸潤型，肝床肝門浸潤型の開腹時の所見は，胆嚢と肝門部，膵臓，十二指腸が一塊となり，肝動脈や門脈のオリエンテーションが全くつかない場合が多く，術前の詳細な画像診断の情報がなければ切除術式の検討はもちろんのこと，HPDで切除できるかどうかの判断すらできない．一方，HPDは過大な手術侵襲のために術後合併症や手術死亡率も高く，安易に行う手術ではない[4)5)]．進行胆嚢癌の多くの症例はいくら外科医が努力しても相対非治癒切除になる確率が高いので，手術野全体のバランスを考えて，進展様式，進展度に見合った手術を行う必要がある．

文　献

1) Nimura Y, Hayakawa N, Kamiya J et al: Hepatic segmentectomy with caudate lobe resection for bile duct carcinoma of the hepatic hilus. World J Surg 14：533—544, 1990
2) 神谷順一，二村雄次，早川直和ほか：胆道系への進展．肝・胆・膵 21：231—235, 1990
3) 二村雄次，早川直和，神谷順一ほか：Stage IV胆嚢に対する拡大手術の意義．日胸外会誌 88：1343—1346, 1987
4) 二村雄次，近藤　哲，河野　弘ほか：胆嚢癌の進展度と根治手術—se, si癌—．胆と膵 8：1109—1116, 1987
5) Nimur Y, Hayakawa N, Kamiya J et al: Hepatopancreatoduodenectomy for advanced carcinoma of the biliary tract. Hepato-Gastroenterol 38：170—175, 1991
6) Nimura Y, Hayakawa J, Kamiya J et al: Combined portal vein and liver resection for carcinoma of the biliary tract. Br J Surg 78：727—731, 1991

Advanced Carcinoma of the Gallbladder —Diagnosis of Extension and Choice of Operative Procedure—

Yuji Nimura
The First Department of Surgery, Nagoya University School of Medicine

Advanced carcinoma of the gallbladder can be classified by mode of infiltration into four types: Adjacent organs are involved by localized carcinoma of the liver bed type, whereas the hilar type is diffusely infiltrating carcinoma involving the liver along the bile duct at the hepatic hilus. The liver bed and hilar type of carcinoma shows a large mass involving the liver, hepatic hilus, adjacent organs and regional lymph nodes. The lymph node metastatic type has a rather small primary lesion with extended metastatic nodes involving the pancreas, duodenum and/or portal vein. Intrahepatic extension and lymph node metastasis are shown by ultrasonography and computed tomography.

Duodenal involvement is demonstrated by hypotonic duodenography and endoscopic ultrasonography. Extension of cancer invasion to the bile duct can be diagnosed by selective cholangiography through transhepatic biliary drainage and percutaneous transhepatic cholangioscopy. Selective hepatic arteriography and percutaneous transhepatic portography are helpful for diagnosing the vessel involvement. Standard operations are hepatic segmentectomy for the liver bed type of carcinoma and extended right hepatic lobectomy with caudate lobe resection for the hepatic hilar type. Hepatopancreatoduodenectomy is indicated for extremely advanced carcinoma of the liver bed and hilar type which also involves the pancreas and duodenum, forming a large mass. The lymph node metastatic type of carcinoma requires liver bed resection for the primary lesion and extended lymphadenectomy combined with aggressive resection of the adjacent organs. Resection combined with that of the surrounding organs should be chosen not only to minimize the operative hazards but also to improve the curability.

Reprint requests: Yuji Nimura The First Department of Surgery, Nagoya University School of Medicine
65 Tsurumai-cho, Showa-ku, Nagoya, 466 JAPAN