日消外会誌　25（2）：195～202，1992年

ヒト胃癌における epidermal growth factor receptor と transforming growth factor α 産生に関する免疫組織化学的検討

神戸大学医学部第1外科
加藤　道男　　吉川　恵造　　島田　悦司　　斎藤　洋一

ヒト胃癌組織を用いて免疫組織化学的に epidermal growth factor receptor（EGFR）と transforming growth factor α（TGF-α）を認めた腫瘍の病理組織学的特徴を検索した．

EGFR は凍結切片に抗 EGFR モノクローナル抗体を，TGF-α はパラフィン切片に抗 TGF-α 抗体を用いて染色し，病理学的所見と比較した．

その結果，EGFR 陽性例は69例中18例（22.8%）で，分化型癌には49例中17例（43.7%）と多かった．また TGF-α 陽性例は86例中24例（27.9%）で，未分化型癌には38例中18例（47.4%）と多かった．そして両者の検討が可能であった36例では EGFR 陽性で TGF-α も認めた症例は3例（8.3%）ですべて進行癌であった．

したがって，EGFR は胃癌細胞の分化度と関連し，分化型胃癌増殖に EGF が影響を与える可能性が考えられた．また EGFR 陽性腫瘍に TGF-α 産生細胞を認めたことから，ヒト胃癌にも autocrine mechanism で増殖する腫瘍のあることが示唆された．

Key words: gastric cancer, immunohistochemistry, epidermal growth factor receptor, transforming growth factor α, autocrine mechanism

はじめに

上皮増殖因子受容体（epidermal growth factor receptor：以下 EGFR）は多くのヒト腫瘍で多量発現していること[1]が報告されており，特に食道扁平上皮癌ではしばしば多く産生されている[2]ことが知られている．また乳癌ではエストロゲンレセプター陰性例に EGFR 陽性例が多く[3]，大腸癌では高分化型の腫瘍細胞に EGFR 陽性例が多い[4]と報告されている．胃癌における EGFR 産生に関しては低分化型癌に多く発現している[5]との報告や高分化型癌に多い[1]との報告があり意見の一致をみていない．そこで今回われわれは，培養扁平上皮細胞に対して増殖抑制効果を有するといわれている抗 EGFR 抗体[7]を用いて胃癌細胞の分化度や胃癌の進行度と EGFR 発現との関連性を免疫組織化学的に検討した．そしてさらに EGFR のリガンドである transforming growth factor α（以下 TGF-α）[8]の胃癌における産生も同様に検索し，胃癌における EGFR と TGF-α 産生の両者を比較できた症例において，それぞれの存在から，ヒト胃癌細胞増殖における autocrine mechanism[9]の可能性について検討を試みた．

＜1991年10月9日受理＞別刷請求先：加藤　道男
〒650　神戸市中央区楠町7－5－2　神戸大学医学部第1外科

対象と方法

対象には神戸大学第1外科ならびに関連施設で外科的に切除された胃癌標本を用いて，免疫染色は EGFR と TGF-α に特異的な抗体を1次抗体とする avidin-viotin peroxidase complex 法（ABC 法）[10]を用いた．

すなわち，EGFR の染色には胃切除後に胃癌組織の1部を速やかにアセトンドライアイスにて凍結し，標本作成まで－80℃の deep freezer に保存した組織を用い，クリオスタットで薄切した切片を風乾した後，冷アセトンで10分固定した．つづいて冷 phosphate buffered saline（以下 PBS）で洗浄した後，0.3%H_2O_2添加メタノール液に30分浸漬して内因性ペルオキシダーゼをブロックした．さらに冷 PBS で洗浄した後，3%正常ヤギ血清に30分浸漬して非特異的抗体の結合を防いだ．次に1次抗体として抗 EGFR マウスモノクロナール抗体（Oncogene Science Inc., GR01）と1時間室温で反応させた後，冷 PBS で洗浄した．その後3%正常ヤギ血清と30分反応させて非特異的抗体

の吸着を防いだ後，2次抗体として30分HRP標識抗マウスIgGヤギ抗体（DAKO Inc.,）と30分反応させた．つづいて冷PBSで洗浄した後，DAB-H_2O_2（10 mM-NaN_2）で発色し，水洗の後にメチルグリーンで核染色を行い，脱水・封入して検討した．なお陽性対照としてはEGFRが多く発現しているとされるヒト胎盤[11]を用い，陰性対照としては1次抗体の代わりにマウスモノクロナール抗体を用いた．

またTGF-αの染色には通常のホルマリン固定パラフィン切片の胃癌組織を用いた．すなわち，薄切標本を脱パラフィンし，0.3%H_2O_2添加メタノールで30分処置して内因性ペルオキシダーゼを失活させた．冷PBSで洗浄の後，3%正常ウサギ血清で30分処置し非特異的抗体の吸着を防いだ．1次抗体としては合成TGF-α[12]に対して得られた抗TGF-αヒツジ抗体（Triton Bioscience Inc., T5842）を4℃で1晩反応させ，冷PBS（1M-NaCl）で1晩洗浄した．3%正常ウサギ血清と30分反応させて非特異的吸着を防いだ後，2次抗体としてビオチン化抗ヒツジIgGウサギ抗体（DAKO Inc.,）と30分反応させた．次に冷PBSで洗浄した後ABC complex（Vector Inc., Elite kit）と反応させ，冷PBSで洗浄した後，DAB-H_2O_2（10 mM-NaN_2）で発色した．さらに水洗した後，ヘマトキシリンで核染色，脱水・封入して検鏡に用いた．なお，陰性対照としては1次抗体の代わりにヒツジ抗体を用いた．

病理組織学的項目は胃癌取扱い規約[13]に従った．また組織分類は中村—菅野分類[144]により乳頭腺癌と高分化型管状腺癌と中分化型管状腺癌を分化型に，低分化腺癌と印環細胞癌と膠様腺癌を未分化型に分類した．

成　績

EGFRの発現が多いとされる満期産分娩時に採取した胎盤[11]の染色結果ではすべての微絨毛の表面が褐色に染色された（**Fig. 1**）．そして胃癌組織の染色結果でも腫瘍細胞の細胞質が褐色に染色されたのは胃癌79例中18例（22.8%）であった（**Fig. 2, 3, 4**）．しかし非癌部胃粘膜や間質に染色される細胞はなかった．そこで主腫瘍組織における腫瘍細胞のEGFR陽性の有無と胃癌の進行程度および組織型との関連性を検討すると，早期癌22例中陽性例は1例（4.5%）で，進行癌の57例では17例（29.7%）と進行癌に陽性例を多く認めた（$p<0.01$）．組織型別では，早期癌においては分化型癌の14例に1例（7.1%）の陽性例を認めたが，低

Fig. 1　Epidermal growth factor receptor positive placenta (controls) ×100.

Fig. 2　Epidermal growth factor receptor positive differentiated adenocarcinoma ×200.

Fig. 3 Hematoxylin eosin stain of the same specimen with Fig. 2 ×100.

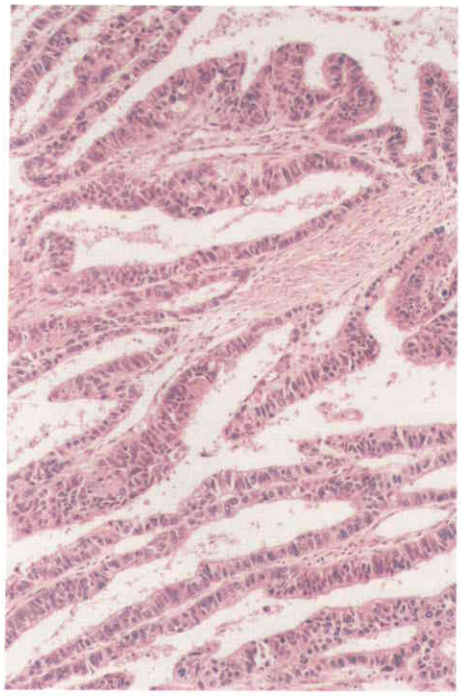

Fig. 4 Epidermal growth factor receptor positive differentiated adenocarcinoma ×200.

Fig. 5 Transforming growth factor α positive cells in differentiated adenocarcinoma in the same specimen with Fig. 4 ×400.

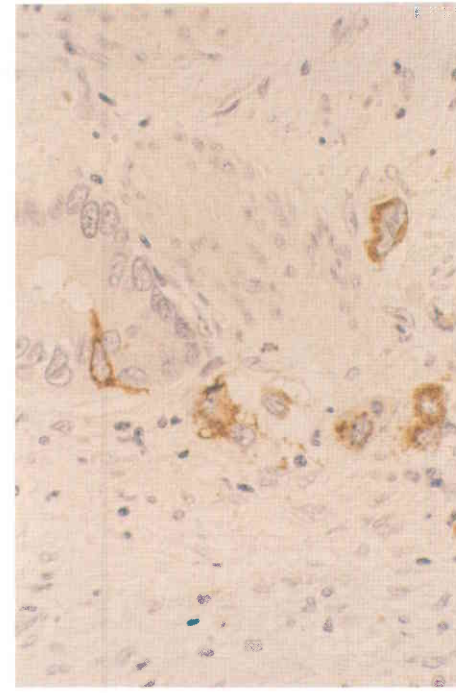

Fig. 6 Transforming growth factor α positive undifferentiated adenocarcinoma ×200.

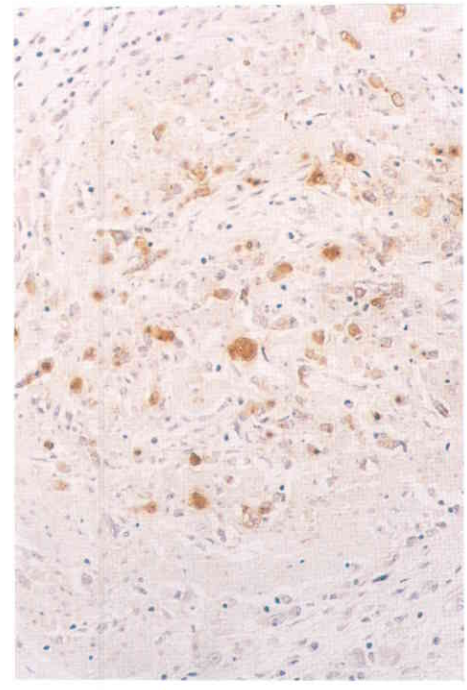

Table 1　The incidence of positive stainig of epidermal growth factor receptor in gastric cancer.

	differentiated	undifferentiated	total
early	1/14(7.1%)	0/8(0%)	1/22(4.5%)
advanced	16/35(45.7%)	1/22(4.5%)	17/57(29.7%)
total	17/49(34.7%)	1/30(3.3%)	18/79(22.8%)

*p<0.01

Table 2　The incidence of positive staining of transforming growth factor-α in gastric cancer.

	differentiated	undifferentiated	total
early	1/14(7.1%)	1/4(25%)	2/18(11.1%)
advanced	5/34(14.7%)	17/34(50%)	22/68(32.4%)
total	6/48(12.5%)	18/38(47.4%)	24/86(27.9%)

*p<0.01

分化型癌の8例には陽性例はなかった．また進行癌について組織学的にみると分化型癌の35例では16例(45.7%)に陽性で，低分化型癌の22例では陽性例は1例(4.5%)のみと，分化型癌にEGFR陽性例を多く認めた（p<0.01）(**Table 1**).

次にTGF-αの染色結果では(**Fig. 5, 6**)，胃癌細胞の細胞質が褐色に染色されたのは86例中24例(27.9%)で，非癌部胃粘膜に染色される細胞はなかった．そこで主腫瘍組織における腫瘍細胞のTGF-α陽性の有無と胃癌の進行程度および組織型との関連性を検討すると，早期癌の18例中陽性例は2例（11.1%）で，進行癌の68例では22例（32.3%）と進行癌に陽性例を多く認めた（p<0.01)．組織型別では，早期癌においては分化型癌と未分化型癌にそれぞれ1例の陽性例を認めた．進行癌については分化型癌34例では5例(14.7%)が陽性で，未分化型癌34例では17例（50.0%）で，未分化型癌に陽性例が多かった（p<0.01）(**Table 2**).

ところで腫瘍細胞自体が産生する増殖因子とその増殖因子に対する受容体が同時に陽性の場合はその腫瘍細胞に自己増殖機構の存在することが推定されるが，このような関係にあると考えられるEGFRとTGF-αの両者を同時に検索できた36例では，3例(8.3%)に陽性例が観察された(**Fig. 4, 5**)．また両者ともに陰性例は17例（47.2%）であった（**Table 3**).

Table 3　Combined analysis of staining results

	TGF-α		
	+	−	Total
EGFR +	3(8.3%)	6(13.7%)	9(25.0%)
EGFR −	10(27.8%)	17(47.2%)	27(75.0%)
Total	13(36.1%)	23(63.9%)	36(100%)

考　察

腫瘍細胞がその細胞増殖のための因子を産生して発育するautocrine mechanism[9]が提唱され，増殖因子とその受容体の分析に興味がもたれている．また眼裂開大因子である上皮増殖因子（epidermal growth factor : EGF）が胃酸分泌抑制物質であるウロガストロンと同一種類の物質であること[15]が報告され，胃癌においてEGFの受容体であるEGFRの産生とその臨床病理学的意義が注目されている．ところが諸家の報告した胃癌におけるEGFR産生腫瘍[5)6)]の病理組織学的特徴に関しては必ずしも一定の傾向が得られていないのが現状である．そこで今回われわれは胃癌におけるEGFRの発現とそのリガンドであるTGF-α[8]を産生する胃癌の特徴とその臨床病理学的意義について考察を加えることとした．

胃癌においてEGFR産生を免疫組織化学的検討した報告に関して，パラフィン切片を用いて検索してEGFRは低分化型癌に多く，EGFR陽性胃癌は予後不良である[5]との報告や同様にパラフィン切片を用いているがEGFRは高分化型に多い傾向ある[6]との報告があるが，研究者によって用いた抗体が異なり，得られる結果も異なっている．

このEGFRの免疫染色に関しては特に抗体に注意する必要があるようで，Childら[16]は発表されている抗EGFR抗体には血液型関連糖鎖を抗原決定基とする抗体があると報告し，Gullickら[17]もSigma社の抗EGFRモノクローナル抗体29．1．1は血液型のA型物質と反応するため免疫組織学的研究には不適当と報告している．また，Ohshioら[18]もTransforming Research Inc.（以下TRI）社製の抗EGFR抗体を膵癌組織の検索に用いたところ，血液型がA型とAB型患者由来の組織しかEGFRは染色されず，検出されたEGFRはA型と密接に関連していることから，得られた結果の解釈に注意が必要であると報告している．さらに胃癌細胞における血液型物質発現を免疫組織学的に検討したTichyら[19]によれば，血液型がA型の症例

ではLauren分類[20]からみたdiffuse typeすなわち胃癌取扱い規約における低分化腺癌の多く[21]の腫瘍細胞にA型物質が均一によく染色される症例を多数認め，またO型の症例にも抗A型抗体で染色される腫瘍細胞が存在すると報告している．したがって，A型物質と反応する抗体を用いた場合には誤って低分化型の胃癌にEGFRが多いと判定する可能性があり，抗EGFR抗体を用いる場合には特に，その抗体がなにを抗原決定基とし，どのような作用を有しているかを注意深く検討して使用して結果を解釈する必要があると考えている．

今回われわれが用いた抗体は，EGFRを多く発現するA431細胞に対してのEGFの増殖促進効果を阻害する抗体[7]に相当するもので，ヌードマウスに移植したA431細胞の増殖を阻害する[22]と報告されている．そこで，免疫組織化学的に検出されたEGFRが生体内の腫瘍細胞においても重要な機能を担うと考えられ，非腫瘍細胞ではあるが多くEGFRが発現しているといわれる胎盤組織にてもEGFRの存在を確認できた抗体を利用して検索したものである．

ヒト腫瘍におけるEGFRの発現に関してはBradleyら[4]が，大腸癌細胞株において高分化癌および中分化癌では低分化癌と比較して，癌細胞の持つEGFRの量が多いと報告している．逆にNealら[23]は膀胱癌では低分化癌は中分化癌に比較してEGFR陽性例が多いと報告している．胃癌においては，TRI社製抗体を用いた米村ら[5]は未分化型癌にEGFRが多いと報告しているが，Oncor Inc. 社製の抗体を用いたYasuiら[6]は逆に高分化型癌にEGFR陽性例が多い傾向にあることを報告している．われわれの結果では明らかに分化型癌に多くEGFRが染色された．ところでハムスターやマウスの腫瘍細胞を薬剤耐性することで性質を変化させるとEGFRが増加し，同時に細胞は分化傾向を示す[24]と報告されている．したがって，腫瘍の発生母組織により形態学的分化度とEGFR発現との関係は異なる可能性が存在するが，EGFRは形態学的な細胞分化と密接に関連して発現する膜蛋白と推定される．

また腫瘍の進展とEGFRの発現に関しては，Nealら[23]は膀胱癌では表在癌より進行癌にEGFRが多いと報告している．胃癌においてはYasuiら[6]もEGFRは早期胃癌よりも進行胃癌に明らかに多く発現していると報告している．われわれの結果でもEGFRは早期胃癌よりも進行胃癌に明らかに多く陽性であった．したがってEGFRをコードする癌遺伝子であるerbB1[25]は細胞を腫瘍化するよりも，腫瘍化した細胞の増殖進展に関与していると推察される．

次に検索したTGF-αはTodaroら[26]がウイルスで形質転換した細胞が産生する物質としてみいだされ，種々のヒト腫瘍細胞から分泌されEGFRを介して形質転換と腫瘍細胞の増殖に促進的に働くこと[27]が報告され，Anzanoら[28]によって分離命名されたものである．また腫瘍化した細胞が増殖する過程で増殖因子の産生能が誘導されると考えられていることから，今回胃癌細胞における産生状態を検討した．

TGF-α蛋白産生に関して免疫組織化学的にその存在様式を詳細に検討した報告はみられず，最近の分子生物学的技術の進歩により，むしろmessenger ribonucleic acid（以下m-RNA）の検出によりその発現を検索した報告が多い．その中でどのような臓器にTGF-αのm-RNAが発現しているかに関してDerynckら[29]は，食道癌や腎癌さらには肝臓癌などでTGF-αのm-RNAが検出されるが，血液細胞では発現していなかったと報告している．また胃癌に関してはBeauchampら[30]が10例の胃癌組織を検索し，高分化型の5例と低分化型癌の1例にTGF-αのm-RNAが検出され，これはradioimmunoassayによる定量結果と一致する成績であったと報告した．さらにYoshidaら[31]は15例の胃癌組織におけるTGF-αの発現をm-RNAで検索して周辺粘膜の値と比較した結果，高分化型の症例に限らず低分化型胃癌の多くの症例にも腫瘍組織のTGF-α量が高い症例のあることを報告している．ところで胃組織に関してTGF-αのm-RNAを測定したBennettら[32]は19例の胃癌組織では9例に多くのm-RNAを検出し，非癌粘膜にも過半数の症例でTGF-αのm-RNAを検出したことを報告しているが，いまだ多数の症例を分析した報告がなく，組織の分化度や進行度に関して一定の見解が得られていないのが現状である．

われわれの免疫組織化学的検討結果では非癌粘膜細胞にはTGF-αは認められず，腫瘍細胞の形態学的分化度に関してはEGFRの結果とは逆に未分化型の多くで陽性であった．しかし，進行程度に関してはEGFRと同様に早期癌よりも進行癌に多く，進行癌では約30%の症例でTGF-αが陽性であった．このことからは腫瘍組織においてm-RNA量が多いとの諸家の報告を考慮するとTGF-αも腫瘍化した細胞の増殖進展に大きく関与していると推定される．

ところで腫瘍細胞がその細胞増殖のための因子を産

生して発育するautocrine mechanism[9]が提唱され，増殖因子とその受容体の分析に興味がもたれている．胃癌組織においてm-RNAによりEGFRとTGF-α両者の発現を検索したBennettら[32]は19例中7例（8.3%）に同時発現を報告している．また同様に胃癌に関して同時発現を検索したYoshidaら[31]は検索した15例全例の腫瘍組織にEGFRとTGF-αのm-RNAを検出したことを報告している．われわれの免疫組織学的検討では両者の存在は，検索できた36例中3例（8.3%）にのみ検出可能であり，若干例といえどもautocrine mechanism[9]による腫瘍増殖機構がヒト胃癌にも存在する可能性が示唆された．

ところで，これら両因子の検出頻度の差に関しては，免疫組織学的方法ではかなり多量に産生されている症例のみしか陽性と判定できないという検出感度の低さが一因となったと考えられる．しかしながら，今回われわれが用いた抗EGFR抗体は細胞増殖に密接に関連するEGFR抗原決定基と反応する[7]と報告されており，リガンドであるEGFと結合したEGFRは細胞内に移行するという内部化の生じる[33]ことが知られていることから，TGF-αと反応したEGFRも内部化することによって代謝された結果，EGFRが検出不能であった症例が存在した可能性も考えられる．したがって，産生された蛋白質と同時にm-RNAの発現を組織化学的に同定することにより，今後個々の腫瘍細胞の持つ機能を詳細に検討することが必要と考えている．

以上，ヒト胃癌に関して増殖因子とその受容体の発現を免疫組織化学的に検討を加えた．この両者を検出する臨床的意義に関しては，細胞にEGFRとTGF-αの両者を発現させると細胞増殖が著明に促進される[34]との報告や，受容体が存在する細胞にTGF-αあるいはEGFが作用すると細胞分裂前期の静止期にある細胞が核酸合成期に入る[35]との細胞回転に関する報告を考慮すると，核酸合成能の高い腫瘍細胞ほど抗腫瘍剤が有効に作用することが推定される．この観点からAmagaseら[36]は，ヌードマウスに移植したEGFR保有腫瘍細胞にEGFを前投与して5-fluorouracilや，cis-platinumを投与すると抗腫瘍剤の効果が増強されることと同時に，腫瘍細胞のEGFRが多いほど有効率が高いことを報告している．以上のような報告を考慮すると，EGFRを認めた腫瘍ではTGF-αが同時発現していなくても生体内に存在する内因性のEGFにより腫瘍細胞がDNA合成期に移行する可能性があることや，さらにTGF-αを認めた症例では受容体の細胞内移行によりEGFRが検出されていない可能性が考えられる．したがって，EGFRあるいはTGF-αのいずれかが陽性であった症例では，DNA合成期に作用する5-fluorouracilなどの代謝拮抗剤を可及的に長期間投与することが望ましいのではないかと考えており，今後はこのような観点からの成長因子関連物質からみた抗腫瘍剤の有用性を検討する必要があると思われる．

なお本論文の要旨は第15回国際癌学会1990年Humburgにおいて発表した．

文　献

1) Gullick WG, Marsden JJ, Whittle N: Expression of epidermal growth factor receptors on human cervical, ovalian and vulval carcinomas. Cancer Res 46: 285—292, 1986
2) Ozawa S, Ueda M, Ando N et al: Epidermal growth factor receptors in cancer tissues of esophagus, lung, pancreas, colorectum, breast and stomach. Jpn J Cancer Res (Gann) 79: 1207—1210, 1988
3) Sainsbury JRC, Farndon JR, Sherbet GV et al: Epidermal growth factor receptors and oestrogen receptors in human breast cancer. Lancet 1: 364—366, 1985
4) Bradley SJ, Garfinkle G, Walker E et al: Increased expression of epidermal growth factor receptor on human colonic carcinoma cells. Arch Surg 121: 1241—1247, 1986
5) 米村　豊, 杉山和夫, 鎌田　徹ほか：胃癌におけるEpidermal Growth Factor Receptor（EGFR）活性と予後．日外会誌　89: 1611—1615, 1988
6) Yasui W, Sumiyoshi H, Hata J et al: Expression of epidermal growth factor receptor in human gastric and colonic carcnomas. Cancer Res 48: 137—141, 1988
7) Kawamoto T, Sato JD, Le A et al: Growth stimulation of A431 cells by epidermal growth factor: Indentification of high affinity receptors for epidermal growth factor by an antireceptor moncolonal antibody. Proc Natl Acad Sci USA 80: 1337—1341, 1983
8) Marquardt H, Todaro GJ: Human transforming growth factor. Production by a melanoma cell line, purification and initial characterization. J Biol Chem 257: 5220—5225, 1982
9) Sporn MB, Roberts AB: Autocrine growith factors and cancer. Nature 313: 745—747, 1985
10) 渡辺慶一, 中根一穂：酸素抗体法．学際企画, 東京, 1985, p106—113

11) Chegini N, Rao CV: Epidermal growth factor binding to human amnion, chorion, decidua and placenta from mid-and term pregnancy: quantitative light microscopic autoradiographic studies. J Clin Endocrine Metab 61: 529—535, 1985
12) Tam JP, Marquardt H, Rosberger DF et al: Synthesis of biologically active rat transforming growth factor I. Nature 309: 376—378, 1984
13) 胃癌研究会編：胃癌取扱い規約．改訂11版．金原出版，東京，1980, p41—75
14) 中村恭一，喜納　勇：消化管の病理と生検診断．医学書院，東京，1981, p100—112
15) Carpenter G, Cohen S: The epidrmal growth factor. Ann Rev Biochem 48: 193—216, 1979
16) Child RA, Gregoriou M, Scudder SJ et al: Blood group-active carbohydrate chains on the receptor of A431 cells. EMBO J 3: 2227—2233, 1984
17) Gullick WJ, Lemoine NR: Letter to editor ' EGF receptor antibody 29. 1. 1. J Pathol 162: 275—276, 1990
18) Ohshio G, Shimada Y, Manabe T et al: Letter to editor. Cancer 65: 2102, 1990
19) Tichy M, Jansa P, Vanak J et al: Expression of blood group A and B antigens in gastric cancer by monoclonal antibodies. Neoplasia 37: 451—459, 1990
20) Lauren P: The two histological main types of gastric carcinoma: Diffuse and so-called intestinal-type carcinoma. An attempto at a histo-clinical classification. Acta Pathol Microbiol Immunol Scand 64: 31—49, 1965
21) 加藤道男，島田悦司，多田康之ほか：Laurenの組織学的分類からみた胃癌の生物学的特性についての検討．日消外会誌 22: 2591—2598, 1989
22) Masui H, Kawamoto T, Sato JD et al: Growth inhibiton of human tumor cells in athymic mice by anti-epidermal growth factor receptor antibodies. Cancer Res 44: 1002—1007, 1984
23) Neal DE, Marsh C, Bennett MK et al: Epidermal-growth-factor receptors in human bladder cancer: Comparison of invasive and superficial tumours. Lancet 1: 366—368, 1985
24) Meyer BM, Merluzzi VJ, Spengler BA et al: Epidermal growth factor receptor is increased in multidrug resistant Chinese hamster and mouse tumor cells. Proc Natl Acad Sci USA 83: 5521—5525, 1986
25) 山本　雅：増殖因子受容体と癌．豊島久真男，吉田光昭 編，細胞癌化の分子機構．丸善，東京，1988, p66—84
26) Todaro GJ, De Larco JE, Cohen S: Transformation by murine and feline sarcoma viruses specifically blocks binding of epidermal growth factor to cells. Nature 264: 26—31, 1976
27) Todaro GJ, Fryling C, De, Larco JE: Transforming factors produced by certain human tumor cells: Polypeptides that interact with epidermal growth factor receptors. Proc Natl Acad Sci USA 77: 5258—5262, 1980
28) Anzano MA, Roberts AB, Smith JM et al: Sarcoma growth factor from conditioned medium of virally transformed cells is composed of both type α and β transforming growth factor. Proc Natl Acad Sci USA 80: 6264—6268, 1983
29) Derynck R, Goeddel DV, Ullich A et al: Synthesis of messenger RNAs for transforming growth factors α and β and the epidrmal growth factor receptor by human tumors. Cancer Res 47: 707—712, 1987
30) Beauchamp RD, Barnard JA, McCutchen CM et al: Localization of transforming groth factor α and its recepotr in gastric mucosal cells. Implications for a regulatory role in acid secretion and mucosal renewal. J Clin Invest 84: 1017—1023, 1989
31) Yoshida K, Kyo E, Tsujino T et al: Expression of epidermal growth factor, transforming growth factor-α and their receptor genes in human gastric carcinomas; Implicaton for autocrine growth. Jpn J Cancer Res 81: 43—51, 1990
32) Bennett C, Paterson IM, Corbishley CM et al: Expression of growth factor and epidermal growth factor receptor encoded transcripts in human gastric tissues. Cancer Res 49: 2104—2111, 1989
33) Gorden P, Carpentier JL, Cohen S et al: Epidermal growth actor: Morphological demonstration of binding, intenalization, and lysosome association in human fibroblast. Proc Natl Acad Sci USA 75: 5025—5029, 1978
34) Marco ED, Pierce JH, Fleming TP et al: Autocrine interaction between TGFα and EGF-receptor: quantitative requirements for induction of the malignant phenotype. Oncogene 4: 831—838, 1989

35) 平田結喜緒：上皮成長因子．日本組織培養学会編．細胞成長因子．朝倉書店，東京，1984, p20—30
36) Amagase H, Kakimoto M, Hasimoto K et al: Epidermal growth factor receptor mediated selective cytotoxicity of antitumor agents toward human xenografts and murine syngeneic solid tumors. Jpn J Cancer Res 80: 670—678, 1989

Immunohistochemical Study of Epidermal Growth Factor Receptor and Transforming Growth Factor α in Gastric Cancer

Michio Kato, Keizo Kikkawa, Etsuji Shimada and Yoichi Saitoh
First Department of Surgery, Kobe University School of Medicine

The expression of epidermal growth factor receptor (EGFR), which is coded by oncogene erb B1, and transforming growth factor α (TGF-α) in human gastric cancer were compared with histological findings. The possibility that tumor cell growth is controlled by an autocrine mechanism was also investigated. EGFR was detected by staining frozen sections of gastric cancer by the immuno-histochemical method using anti-EGFR monoclonal antibody and TFG-α by similarly staining paraffin sections with anti-TGF-α polyclonal antibody. The results were compared with histopathological findings. EGFR was positive in 18 of 79 cases (22.8%): 17 of 49 cases of the differentiated type (34.7%) were positive, but only 1 of 30 cases of the undifferentiated type (3.3%). TGF-α was positive in 24 of 86 cases (27.9%): 6 of 48 cases of the differentiated type (12.5%) and 18 of 38 cases of the undifferentiated type (47.4%). Of 36 cases examined for both EGFR and TGF-α, both were positive in 3, all of which were advanced gastric cancer. These results suggest an association between the expression of EGFR and the degree of differentiation of gastric cancer cells. Therefore, it is possible that epidermal growth factor affects the proliferation of the differentiated type of gastric cancer cell. Of the tumor specimens expressing EGFR, some also produced TGF-α. This indicates that some human gastric cancer cells may control their own growth by an autocrine mechanism.

Reprint requests: Michio Kato　The First Department of Surgery, Kobe University School of Medicine
7-5-2 Kusunoki-cho Chuo-ku, Kobe City, 650 JAPAN