日消外会誌　25（3）：763～774，1992年

胃癌症例における臨床病理学的および癌細胞核DNA量からみた腹膜播種の要因に関する研究
―ことに腹腔内遊離癌細胞核DNA量の検討―

福岡大学医学部第2外科教室
魚返　英寛

進行胃癌での再発形式は腹膜再発が多くその予測や防止に決定的な指標は少ない．今回胃癌手術症例110例に開腹時腹腔内洗浄細胞診を施行し，腹腔内遊離癌細胞の核DNA量を原発巣のそれと併せて顕微螢光法で測定し，遊離癌細胞陽性と陰性例に分けて原発巣の病理組織学的およびDNA ploidy patternを比較検討し腹膜播種の要因を検討した．腹腔内遊離癌細胞陽性例42/110（38.2%）は漿膜浸潤様式で顆粒状に多く，その面積は20cm²を越えると有意に陽性率が高かった．また低分化型で，予後的漿膜因子陽性例に有意に陽性率が高かった．原発巣および遊離癌細胞の核DNA ploidy patternは陽性例で約90%がhigh ploidyであった．また術前生検標本とその原発巣のploidy patternの一致率は90.5%であった．したがって，進行胃癌で術前生検標本がhigh ploidy群の症例は漿膜浸潤陽性の場合，腹腔内遊離癌細胞陽性の可能性が非常に高いものと推測できた．

Key words: gastric cancer, intraperitoneal irrigating cytology, intraperitoneal free cancer cells, cancer cell nuclear DNA histogram pattern, peritoneal recurrence

緒　言

胃癌，特に進行胃癌での再発形式は腹膜再発が多い．この腹膜再発に対する臨床病理学的検討がいろいろ報告されているが[1)~14)]，その予測に決定的な指標は少ない．一方，種々の癌の悪性度の指標の1つとして癌細胞核DNAに関する研究が開発され，その有用性が報告されてきている[15)~32)]．しかしながら，進行胃癌症例の漿膜浸潤と腹腔内遊離癌細胞との関係やそれらの腹膜再発要因を臨床病理学的所見とともにその癌細胞核DNA量をもって検討した報告は少ない．今回，著者は進行胃癌症例の術中腹腔内洗浄細胞診にて腹腔内の遊離癌細胞を同定し，それらの症例を癌細胞陽性例と陰性例に分け，その原発巣の病理組織学的検討をした．また腹腔内洗浄液中遊離癌細胞の癌細胞核DNA量を原発巣と併せて顆微螢光法[33)34)]により測定し，胃癌細胞核DNA histogram pattern解析を行い，腹膜再発の要因について解明を試みた．

対象と方法

1）研究対象

研究対象は1987年1月より3年半の間に当教室および関連施設にて開腹時，腹腔内洗浄を行った胃癌110症例である．このうち漿膜浸潤陰性例〔以下S（－）〕が20例，漿膜浸潤陽性例〔以下S（＋）〕が90例で，そのうち，腹膜播種を認めなかった例〔以下P（－）〕が64例，すでに腹膜播種を認めた例〔以下P（＋）〕が26例であった．またこの中の21例の術前内視鏡下原発巣生検組織の癌細胞核DNA量について検討した．胃癌患者の年齢分布は23歳から82歳，平均61.2歳であり，男性76例，女性34例であった．

2）研究方法

a）腹腔内洗浄および細胞診

胃癌手術症例に対し開腹時，横行結腸を挙上して，腹腔内を上下に区分し，それぞれ500ccの温生食水で洗浄し，それらの洗浄水のすべてを大型遠沈機（久保田・KS-8300）にてそれぞれに遠沈した．沈渣よりそれぞれ10枚ずつの塗抹標本を作製し，アルコール固定後，うち8枚をパパニコロ染色，残り2枚をギムザ染色にて検鏡した．癌細胞の判定に関してはパパニコロの分類，その他の成書[35)36)]に記載されている悪性度判定基準に従い，核質の肥大および変形，クロマチンの増加，凝集および核小体の増大，変形，増加，核質の肥厚，

＜1991年11月20日受理＞別刷請求先：魚返　英寛
〒814-01　福岡市城南区七隈7―45―1　福岡大学医学部第2外科

Fig. 1 Measuring method of DNA content of cancer cell in primary cancer and its biopsy specimen.

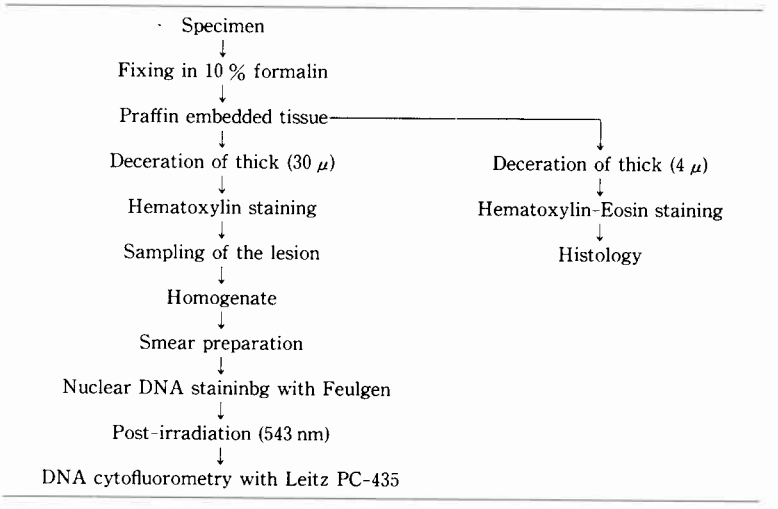

異常核分裂像の出現，胞体の大型化，核胞体比の増大などの所見を総合的に観察し，活動性中皮細胞との鑑別に特に注意し，パパニコロ分類IV以上を癌細胞陽性とした(**Fig. 4A**, **C**, **E**)．なお，上腹部，下腹部のどちらかに癌細胞を認めれば遊離癌細胞陽性とした．

b）胃癌原発巣の病理組織学的検索

胃癌原発巣は胃切除後直ちに以下の検索に供した．肉眼的漿膜浸潤陽性例に対しては，その浸潤面に対しタッチスメアー標本を作成し，次いで肉眼的漿膜浸潤面の長径および短径を測定し，その積をもって浸潤の面積とした．また肉眼的漿膜面浸潤様式を膠状，苔状，細顆粒状，粗顆粒状および結節状に分けた．一方，粘膜面ではBorrmann分類に従って腫瘍肉眼型を分類し，その腫瘍長径を測定した．その後直ちに切除標本は10%ホルマリンにて48時間固定後にパラフィン包埋を行った．次いで腫瘍最大割面ブロックより4ミクロン切片にHematoxylin-Eosin（以下H.E.）染色を施行，病理組織学的検索に供した．

c）核DNA量測定標本の作製

(1) 胃原発巣および術前内視鏡生検標本

標本はパラフィンブロックから4ミクロンおよび30ミクロン切片を作製し，4ミクロン切片に，H.E.染色を施行し組織検索用とした．30ミクロン切片を脱パラフィン後にHematoxylin染色し，実体顕微鏡下に4ミクロン切片を参照し，対象とする部位を尖刀で切除採取し5ccの生食水を加えPotterのhomogenizerを用いて，用手的にhomogenateを作製した．このhomogenateをスピッツグラスにとり生食水を加え10ccとしたのち1,700rpmで10分間遠沈し，沈殿部を卵白グリセリン塗抹スライドグラス左側に塗抹し，室温にて乾燥させた．次に転移を認めないリンパ節の成熟リンパ球，もしくは非癌胃粘膜を同様の方法で先の単離化細胞と同一スライドグラスの右側寄りに塗抹，乾燥させることにより，癌細胞とコントロール細胞とが1枚に塗抹されたスライドグラスを作製した（**Fig. 1**）．

(2) 胃癌症例腹腔内洗浄スメアーおよび良性胸腹水スメアー標本の作製

腹腔内洗浄水の塗抹標本でパパニコロ染色により著者および細胞診指導医によってチェック（以下ダブルスクリーニングと表現）された癌細胞陽性例42例，および良性胸水2例，良性腹水5例を用い，パパニコロ染色後のプレパラートのそれぞれ5～10枚ずつに対して，座標付きスライドグラス（CARL ZEISS社製OBJECT FINDER)を用いて，核DNA量を測定しようとする癌細胞あるいは中皮細胞の座標上の位置を数字で明記し，それぞれをフォイルゲン再染色後の癌細胞確認のため1,000倍油浸検鏡にて写真撮影した．次にカバーグラス除去のため100%キシレン中へ48時間留置し，自然にカバーグラスが脱落しプレパラート上の細胞がずれることのないよう配慮した．次にパパニコロ染色の脱色のために3%塩酸エタノールに3時間浸透させた後フォイルゲン染色を行った（**Fig. 2**）．

d）フォイルゲン染色

Fig. 2 Cytology of intraperitoneal free cancer cell (IPFCC) and measuring method of DNA content of IPFCC

Smear preparation by centrifugation of intraperitoneal irrigating saline
↓
Papanicolaou staining
↓
Cytology
↓
Recognition of cancer cell location by Object Finder (Carl Zeiss) and taking a photograph (×1000 under oil immersion)------(#1)
↓
Removering the cover glass in 100 % xylene for 48 hours
↓
Destaining of Papanicolaou in 3 % HCl・C_2H_5OH
↓
Nuclear DNA staining with Feulgen+post-irradiation (543 nm)
↓
Rerecognition of cancer cell location by Object Finder (Carl Zeiss) and photograph (#1).
Taking a photograph again (×1000 under oil immersion)
↓
DNA cytofluorometry with Leite PC-435

前記の(1),(2)にて作製したプレパラートに対して，次のごとくフォイルゲン染色[37]を行った．まず，5N HCl, 25℃, 40分間DNAの加水分解を行った後に，0.1 N HCl, 0℃で加水分解を止めた．これを0℃のShiff緩衝液（Shiff試薬1：15%$NaHSO_3$ 1：グリシン緩衝液8）で10分間染色し，随時使用直前に調整した洗浄液（15%$NaHSO_3$ 1：グリシン緩衝液9）で2分間3回洗浄し，さらに流水で10分間洗浄，その後蒸留水で洗浄した．これを脱水，透徹後に無螢光封入剤（エンテラン：Merck）で細胞核を封入した．作製したフォイルゲン染色標本は非特異的螢光除去とフォイルゲン螢光の安定化をはかるために，1KWの超高圧水銀灯（千代田製作所）にて543nmの波長のフィルターを使用し12時間のpost-irradiationを施行した[38]．

e）核DNA量測定法

核DNA量測定には顕微螢光測光装置（Leitz PC-435）を用い，そのデータ処理には連動したpersonal computer（HP-85, U.S.A.）を使用した．対照とする25個の成熟リンパ球核DNA量を測定し，その平均値を2C（diploid）とした後，同一スライドグラス上の原則として100個の癌細胞核DNA量を測定し，2Cに対する相対値で表した．なお，フォイルゲン染色を行ったプレパラート標本は，先のパパニコロ，およびギムザ染色での細胞診における位置確認として座標番号と光顕1,000倍油浸での撮影写真を参照しながら一つ一つマークした細胞のDNA量を測定した（**Fig. 2**）．次に，それらのDNA量分布を横軸に，また各細胞の核DNA量を縦軸に細胞数をとり，ヒストグラムに表示し，分布にパターンを**Fig. 3**に示すようにI型からIV型に分類[16]した．すなわち，I型：最高値が2～3倍域内にあり，3倍以上のDNA量を有する細胞の出現頻度が全体の50%を越えないもの，II型：最高値が2～3倍域内にあり，3倍域以上のものの出現頻度が

Fig. 3 Classification of DNA histogram pattern

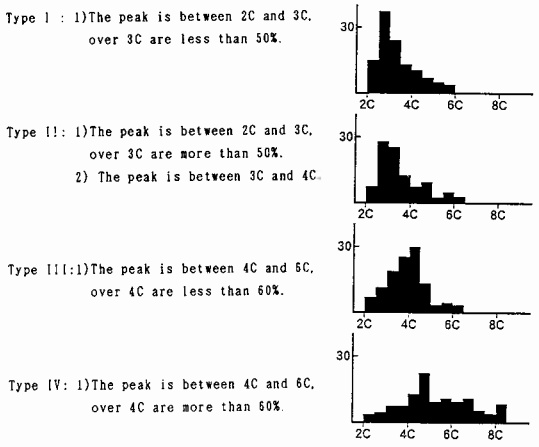

50%を越えるものか，または最高値が3～4倍域内にあるもの，III型：最高値が4～6倍域の間にあって，4倍域以上を示す細胞の出現頻度が60%を越えないもの，IV型：最高値が4～6倍域にあり4倍域以上を示す細胞の出現頻度が60%を越えるもの，以上を4種類とした．さらにDNA histogram pattern I型およびII型を併せてlow ploidy群，III型およびIV型を併せてhigh ploidy群とした．

結果の解析にはχ^2検定，および生存率はgeneralized Wilcoxson法[39]を用い，$p<0.05$で有意差ありとした．また文中の用語，病理組織学的検討は胃癌取扱い規約[40]に従った．

結　果

開腹時腹腔内洗浄細胞診を施行した110例中，腹腔内遊離癌細胞陽性例は42例（38.2%）であった．その内訳は，P(－)S(－)症例は20例中1例もなく（0%），P（－）S（＋）症例は64例中21例（33%），P（＋）S（＋）症例では26例中21例（81%）であった．

1）腹腔内洗浄法における癌細胞出現率

上腹部，および下腹部別の癌細胞出現率を検討すると遊離癌細胞陽性例中，全体では上腹部が84.6%(33/39)，下腹部が87.2%(34/39)と差がなかった．P(＋)症例では，下腹部が100%(18/18)，上腹部が66.7%(12/18）と腹腔内下部ダグラス窩周辺に多かった．P（－）S（＋）では上腹部が100%（21/21），下腹部が76.2%（16/21）と胃周辺部に多かった．

2）腫瘍の所見と腹腔内遊離癌細胞陽性率との関係

肉眼的漿膜面浸潤様式型別の腹腔内遊離癌細胞陽性率の検討では顆粒状を示したものに陽性率がやや高かった．また漿膜面浸潤面積が20cm²を越えると有意に（$p<0.05$）陽性率が高かった（**Table 1**）．

肉眼的漿膜浸潤度（S）と腹腔内遊離癌細胞陽性率についてはS_0およびS_1 0%，S_2 37%，S_3 70%であり，Sと漿膜面タッチスメアー標本中の癌細胞陽性率についてはS_0 0%，S_1 12.5%，S_2 50%，S_3 83.3%と両者とも漿膜浸潤度が強い程陽性率が有意に（$p<0.05$）高かった（**Table 2**）．

S(＋)症例の原発巣の肉眼型と腹腔内遊離癌細胞陽性率については限局型より瀰漫性浸潤型になるにつれ陽性率が高くなる傾向がみられた．S(＋)症例の原発巣の大きさと腹腔内癌細胞陽性率は癌腫の長径が6cmを越えると有意($p<0.05$)に陽性率が高かった．S(＋)症例の原発巣の組織分化型と腹腔内遊離癌細胞陽性率は低分化型(por)が分化型(tub 1, 2)に比べ有意(p<

Table 1　Intraperitoneal free cancer cells and findings of primary carcinoma

Findings		No. of cases	Positive cases	(%)
Type of serosal invasion	Granular	44	26	59.1
	Mossy	9	4	44.4
	Nodular	10	5	50.0
	Colloid	27	4	14.8
Size of serosal invasion (cm²)	0—10	28	5	17.9
	10—20	15	5	33.3
	20—30	17	8	47.1 *
	30—	30	21	70.0
Borrmann's classification	IIc-like-advanced	13	2	15.0
	Borrmann-1	4	1	25.0
	Borrmann-2	27	10	37.0
	Borrmann-3	25	12	48.0
	Borrmann-4	21	16	76.2
Diameter of mucaosal surface (cm)	— 3	9	1	11.1
	3— 6	24	7	29.2 *
	6—	57	31	54.4
Differentiation degree	tub 1, 2	38	12	31.6 *
	por	52	27	51.9
Total		90	39**	

* : $p<0.05$

** : Another 3 positive cases with only exploratory laparatomy were excluded.

Table 2 Positive rates of cancer cells in the peritoneal irrgating cytology and serosal touch smear specimen by serosal invasion

Degree of serosal invasion	Peritoneal irrigating cytology	Serosal touch smear
S_0	0.0 (0/ 20)	0.0 (0/ 3)
S_1	0.0 (0/ 11)	12.5 (1/ 8)
S_2	36.7 (18/ 49) *	50.0 (17/34) *
S_3	70.0 (21/ 30)	83.3 (15/18)
	33.3 (39/110)	52.4 (33/63)

* : $p<0.05$

0.05）に陽性率が高かった（**Table 1**）．S（＋）症例の各リンパ節転移度（n）における腹腔内遊離癌細胞陽性率はn（＋）ではn（－）に比べて有意（$p<0.05$）に陽性率が高かった．S（＋）症例での組織侵襲様式と腹腔内癌細胞陽性率との関係をみると，まず，リンパ管侵襲（ly）および脈管侵襲（v）では陽性率に差はなかった（**Table 3**）．組織浸潤増殖様式（INF）では α type が0％，β type が29％，γ type が48％と膨張性増殖より浸潤性増殖タイプが，また予後的漿膜因子（PS）別ではPS（＋）症例がPS（－）に比べて有意に陽性率が高かった（**Table 3**）．

3）癌細胞核DNA量測定の結果

原発巣切除標本のhistogram patternをみると遊離癌細胞陽性例ではhigh ploidy群を示したものが87.5％（28/32），low ploidy群が12.5％（4/32）と有意（$p<0.05$）にhigh ploidy群が多かったが，遊離癌細胞陰性例ではhigh ploidy群とlow ploidyでは差はなかった．遊離癌細胞陽性例と陰性例の間ではhigh ploidy群に有意（$p<0.05$）に陽性率が高かった（**Table 4**）．

Table 3 IPFCC* positive rate by pathohistological findings of S (+)** cases

		No. of cases	positive cases	(%)
Lymphnodal metastasis	n_0	17	3	17.6
	n_1	22	5	22.7 ***
	n_2	26	13	50.0
	n_3	15	7	46.7
	n_4	7	6	85.7
Lymphatic permiation	ly_0	5	2	40.0
	ly_1	11	0	0.0
	ly_2	34	15	44.1
	ly_3	32	15	46.9
Venous invasion	v_0	13	4	30.7
	v_1	28	8	28.1
	v_2	22	13	59.1
	v_3	19	7	36.8
INF	α	3	0	0.0
	β	31	9	29.0 ***
	γ	48	23	47.9
PS (－)		12	2	16.7
PS (＋)		70	30	42.9 ***

* : IPFCC ; Intraperitoneal free cancer cell
** : S (+) ; Serosal invasion positive
*** : $p<0.05$

遊離癌細胞陽性スメアー標本および良性炎症性胸腹水中の中皮細胞スメアー標本のフォイルゲン再染色結果と細胞核DNA histogram patternの検討では腹腔内遊離癌細胞陽性例42例，そのうち原発巣の病理組織学的検索が可能なもの32例，炎症性腹胸水症例7例について検討した．それらのスメアーのパパニコロ染色

Table 4 DNA histogram pattern of primary cancer and touch smear specimen in IPFCC# negetive and positive cases

DNA histogram pattern		IPFCC positive cases		IPFCC negative cases
		Primary cancer (%)	Smear (%)	Primary cancer (%)
Low ploidy	I type	1 (3.1)	0 (0.0)	6 (12.0)
	II type	3 (9.4) *	3 (9.4)	18 (36.0)
High ploidy	III type	7 (21.9)	6 (18.8) **	8 (16.0)
	IV type	21 (65.6) ***	23 (71.9)	18 (36.0) ***
		32 (100.0)****	32 (100.0)	50 (100.0)

*, **, *** : $p<0.05$
**** : Among 42 cases with positive serosal invasion, 10 cases were unresectable and excluded from this table.
# IPFCC : Intraperitoneal free cancer cell.

Fig. 4　(A, B) : Single cancer cell by Papanicolaou staining (A) and its Feulgen restaining (B). (×1,000)
(C, D) : Cancer cells lined like adenomatosis by Papanicolaou staining (C) and their Feulgen restaining (D). (×1,000)
(E, F) : Aggrigated cancer cells by Papanicolaou straining (E) and their Feulgen restaining (F). (×1,000)

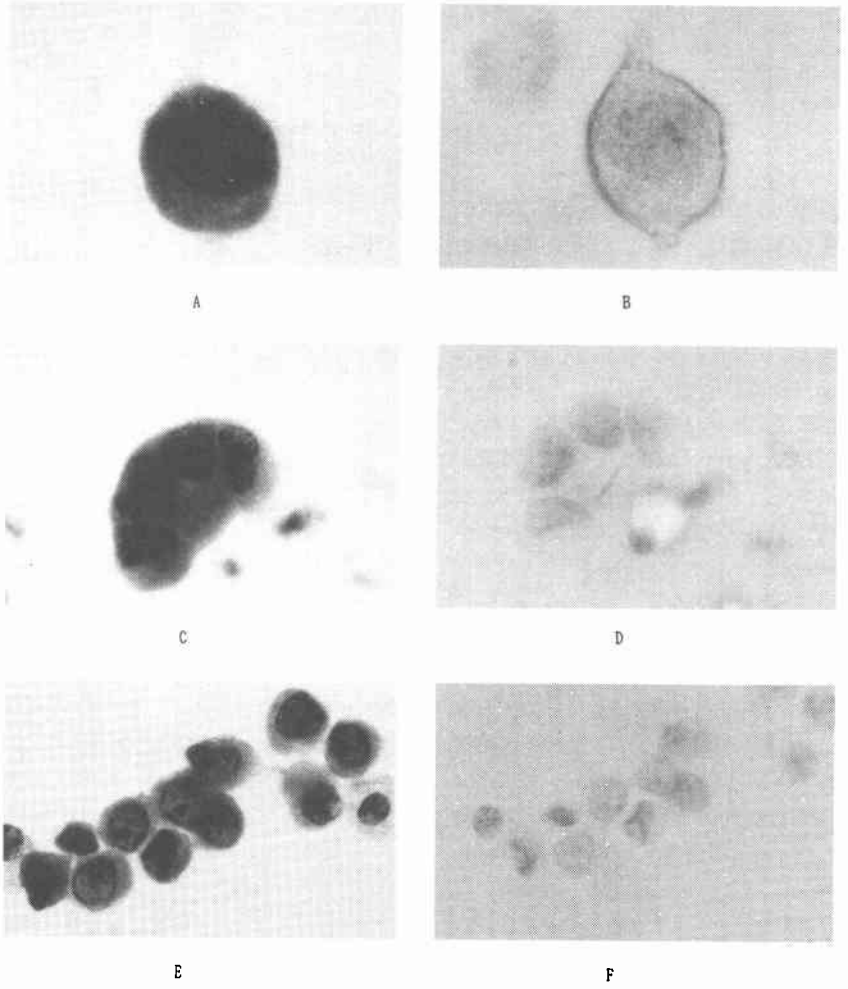

標本のスクリーニング後にフォイルゲン再染色した後の細胞核DNA量測定可能対象となった細胞の回収率は癌細胞で63.9%，中皮細胞で64.7%であった．具体的に測定した癌細胞の例を**Fig. 4**に示す．Aはスメアー中にパパニコロ染色により同定された単発に出現した癌細胞であり，Bは同一細胞のフォイルゲン再染色後の像である．Cは同様に同定された腺管様配列を示した癌細胞群で，Eは集簇化した癌細胞集団であり，DおよびFはそれぞれをフォイルゲン再染色したものである．遊離癌細胞陽性例スメアー標本における癌細胞核DNA histogram patternはhigh ploidy群を示すものがlow ploidy群に比べ，有意（$p<0.05$）に多かった（**Table 4**）．

細胞診で癌細胞と鑑別を要する中皮細胞を良性炎症性胸腹水中より調べると，7例全例ともその細胞核DNA histogram patternはDNA量の対照である小リンパ球のピーク前後に集まってきており3倍体以上の全体に占める割合は14.8%から2.6%までで平均9.6%であった．

術前内視鏡下に癌原発巣生検を施行した21例につい

Table 5 Comparison of DNA histogram pattern in primary cancer with biopsy specimen and IPFCC#

Biopsy specimen (IPFCC) DNA histogram pattern	Primary cancer DNA histogram pattern				
	I	II	III	IV	T
I	2				2
II	(1**)	3 (2)	1*	(1**)	4 (4)
III			5 (3)	(1**)	5 (4)
IV			1*(4**)	9 (19)	10 (24)
T	2 (1)	3 (2)	7 (7)	9 (21)	21 (31)

N.B. Parenthsis means tne number of cases of IPFCC.
: Intraperitoneal Free Cancer Cell
* : Cases not coincided ; rate of coincidence was 90.5 % (19/21).
** : Cases not coincided ; rate of coincidence was 77.4 % (24/31).

てDNA histogram patternを測定し，手術切除標本のそれと比較した．両者間でDNA histogram patternが異なるタイプを示したものは，**Table 5**のごとく2例で，その一致率は90.5%（19/21）であった．また遊離癌細胞陽性例の癌細胞陽性スメアー標本とその原発巣切除標本のDNA histogram patternの対比では原発巣を切除対比しえた腹腔内遊離癌細胞陽性例31例を対象とした．両者間でDNA histogram patternが違ったタイプを示したものは7例で，77.4%（24/31）の症例で同じ型を示した（**Table 5**）．

4）腹腔内遊離癌細胞陽性例の原発巣の検討

該当症例をその原発巣の癌細胞核DNA histogram patternに分け，肉眼所見および病理組織所見から比較検討した．

腹腔内遊離癌細胞陽性例の検討では漿膜面は顆粒状のものおよび分化度は低分化型のものにhigh ploidyが有意（$p<0.05$）に多かった（**Table 6**）．

肉眼的漿膜面浸潤陽性例（S_2以上）の遊離癌細胞陽性率は原発巣の癌細胞核DNA histogram patternがhigh ploidy群を示すものがlow ploidy群より有意（$p<0.05$）に高かった（**Table 6**）．またS_0と早期胃癌症例ではその75%（15/20）がlow ploidy群を示した．

遊離癌細胞陽性例のリンパ節転移度（n）および原発巣における組織侵襲様式，予後的漿膜因子別（ly，v，INF，PS）の検討では，それぞれn（+）症例はn（−）症例に比べ，ly（+）症例はly（−）に比べ，v（+）症例はv（−）症例に比べ，またγタイプはα，βタイプに比べ，またPS（+）はPS（−）に比べhigh ploidy群が有意（$p<0.05$）に多かった（**Table 6**）．また，**Table 6**で明らかなように，腹腔内遊離癌細胞陽性例ではほとんどがhigh ploidy群であった．

Table 6 Macroscopical and pathohistological findings compared with DNA histogram pattern of primary cancer

		Ploidy pattern (%)	
		low	high
Degree of serosal invasion	S_0—S_1	0 (0.0)	0 (0.0)
	S_2—S_3	3/17 (17.6)	29/52 (55.7)
Type of serosal invasion	granular	2 (5.1)	22 (56.4)
	nodular	1 (2.6)	4 (10.3)
	mossy	0 (0.0)	5 (12.8)
	colloid	0 (0.0)	5 (12.8)
Degree of differentiation	tub 1, 2	3 (7.7)	9 (23.1)
	por	1 (2.5)	26 (66.7)
Lymhnodal metastasis	n (−)	2 (6.5)	1 (3.2)
	n (+)	1 (3.2)	27 (87.1)
Lymhpatic permiation	ly (−)	0 (0.0)	2 (6.3)
	ly (+)	3 (9.4)	17 (84.4)
Venous invasion	v (−)	0 (0.0)	4 (12.5)
	v (+)	3 (9.4)	25 (78.2)
INF	α	0 (0.0)	0 (0.0)
	β	1 (3.1)	8 (25.0)
	γ	3 (6.3)	21 (65.6)
PS (−)		0 (0.0)	2 (6.3)
PS (+)		3 (9.4)	27 (84.3)

P（−）S（+）症例の原発巣癌細胞核DNA histogram patternと腹膜再発では，腹膜再発を来したものは39.1%（25/64），うちlow ploidy群が12%（3/25），high ploidy群が88%（22/25）とhigh ploidy群が有意（$p<0.01$）に再発が多かった．腹膜再発を来さなかった症例は60.9%（39/64）で，うちlow ploidy群

Fig. 5 Survival rate of P（−）S（+）cases of those primary cancer and IPFCC classified by their DNA ploidy pattern.
〔P（−）S(+): Negative peritoneal dissemination and positive serosal invasion〕 *: $p<0.05$.
—solid line: cases in primary cancer. ---broken line: cases in IPFCC.

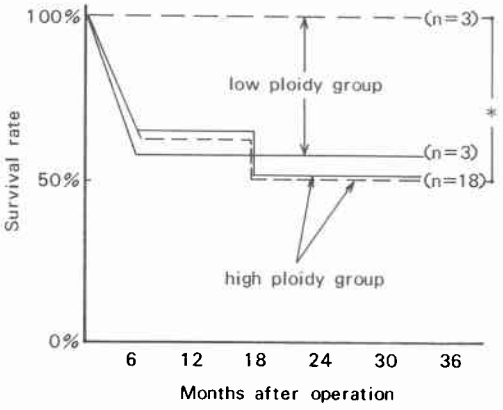

が53.8%（21/39），high ploidy 群が46.2%（18/39）と差はなかった．

5）累積生存率

P（−）S（+）の腹腔内遊離癌細胞陽性例の原発巣の癌細胞核DNA histogram pattern 別の累積生存率を36月生存率でみると，low ploidy 群で66.7%，high ploidy 群で50.5%と high ploidy 群が不良な傾向を示したが両群間での有意差はなかった．また腹腔内遊離癌細胞陽性スメアー中の癌細胞核DNA histogram pattern 別の36月累積生存率では low ploidy 群が100%，high ploidy 群が48.5%と high ploidy 群が有意（$p<0.05$）に不良であった（**Fig. 5**）．

考　察

胃癌，特に進行胃癌での再発形式は腹膜再発が多い．1867年 Lück および Klebs が卵巣悪性腫瘍患者の腹水中に悪性細胞を見いだし，また胃癌の腹膜播種を Toyosumi[1]，Schnitzler ら[2]が報告して以来，癌の手術後の腹膜再発が，原発巣の不十分な切除によるものなのか，あるいは手術操作に伴う物理的刺激による癌細胞の散布か，または原発巣の組織浸潤巣からの癌細胞の播種によるものかいろいろ論じられてきた[1)~14)]．胃漿膜は直接腹腔内に面し，生理的な状態でも常に種々の物理的な摩擦刺激を受けやすい状況にあり，胃癌の浸潤が漿膜面に及べば，癌細胞が剝離，播種する機会はきわめて多くなるのは当然のことと考えられる．今回の検索ではS（+）症例の漿膜直接擦過標本より52.4%（33/63）とかなりの比率で癌細胞が検出され，肉眼的漿膜浸潤度が増すにつれてスメアー中癌細胞陽性率および腹腔内遊離癌細胞陽性率はともに高率であった．漿膜浸潤度と遊離癌細胞陽性率の検討結果は中島ら[3]，三輪ら[4]，飯塚ら[5]の報告と一致する．開腹時腹腔内洗浄細胞診での腹腔内遊離癌細胞陽性率は37%と飯塚ら[5]（31%），大森ら[6]（35～40%），槇ら[7]（38.8%），の報告とほぼ一致する．またすでに癌性腹膜炎や開腹時P（+）を認める症例では80.8%（21/26）と高率に腹腔内遊離癌細胞を認めた．一方，開腹時肉眼所見で腹膜播種もなく，リンパ節転移も軽度で根治手術を成しえたと考えられる例でも，腹膜再発を来した例が本研究でも17.2%（11/64）認められた．このことより手術操作による癌細胞の散布によるほかに，手術前からすでに潜在的な腹膜播種がある場合も十分ありうることを考えると，手術の根治程度を決めるに際して慎重でなければならないことを示唆するものであろう．漿膜浸潤度が強いもの，そして肉眼的漿膜浸潤様式型が顆粒状を呈するもの，原発巣が大きいもの，癌の肉眼型が浸潤型，組織型は低分化型，組織深達度および侵襲度が強い症例に腹腔内遊離癌細胞陽性率が高いという本研究の結果は従来よりの中島ら[3]，三輪ら[4]，三戸ら[8]の報告に一致するところであり，これらは漿膜浸潤の程度が予後と平行すること[9]，浸潤型，低分化型が腹膜転移を来しやすいこと[10]，という報告を裏付けるものと考えられる．ただし今回のリンパ節転移度との検討ではリンパ節転移度が強い程，陽性率が有意に高く，これはリンパ節転移が進展し腹腔内に露出すれば，その部より癌細胞が剝離散布される可能性もあり，また血行性の肝転移巣でも腹腔側へ露出すれば同様のことが起こり，西ら[9]のいうように癌細胞の腹腔内播種経路として原発巣S因子以外にn因子とH因子の進展度と霜出程度を考慮せねばならないことはいうまでもない．

ところで近年，癌の悪性度の指標として癌細胞核DNA量の測定が注目され，その有用性が報告されている[25)~32)]．癌細胞は染色体レベルでの変化として染色体数の増加，構成染色体のパターンの異常が認められている[16)]．核染色体DNAを相対的DNA量として表わすと，G1期細胞は2倍体(2C)にあり，G2期，M期細胞が4倍体(4C)に分布する[41)]．正常細胞の stem line の染色体数は2倍域（diploid）であるが，癌細胞の stem line の染色体数は多倍体（polyploid）となってい

る．癌細胞のDNA量の量的変化が予後と相関を示すことが報告されている[25]．したがって，癌細胞核DNA量測定解析は病変の癌としての診断や生物学的悪性度の評価に用いられるようになった．ここでいう癌の生物学的悪性度とは癌の有する増殖能，浸潤能，転移能および癌患者の予後と深く関係する癌の生物学的特性をいうものであり，癌患者の治療に当たってはこの癌の悪性度をより的確に把握し，治療法を選択することが重要と考えられる．本研究では胃癌の原発巣および腹腔内遊離癌細胞の癌細胞核DNA量を測定し，臨床病理学的所見と比較検討することにより，胃癌の腹膜播種の予防，あるいは治療法の開発を目的とした．しかし腹腔内遊離癌細胞のDNA量を測定するにあたって問題になるのは，DNA量測定検討の成績が必ずしも一定ではないことである．この理由の1つとして，顕微分光測光法[33]，顕微螢光測光法[34]，フローサイトメトリー[42]など測定法の違いによることが大きい問題の1つと考えられる．

1936年，Caspersson の紫外線吸光度による測定以来，顕微分光測光法が主流となったが，分布誤差や光の屈折，反射および回析による非特異的光喪失の問題があった[38]．フローサイトメトリーによる測定では一度に多量の細胞を短時間に測れ，客観性に富むものの，癌細胞と対照の細胞を分離してDNA量を測定することが出来ないという決定的な欠点を持つ．

一方，顕微螢光測光法は癌細胞を一つ一つ測るため，十分な細胞数を得るためには時間を要するが，顕微分光測光法に比べ分布誤差の考慮を要せず感度が高い．本法で単離細胞塗抹標本を用いる方法（以下，細胞単離法と略）は単離した細胞を一つ一つ正確に測定出来る点で便利な方法である．今回の腹腔内遊離癌細胞陽性例スメアー中の癌細胞核DNA量を測定する場合のようにパパニコロ染色で同定した癌細胞をフォイルゲン再染色して再現性を損なわずに測定するには有用な方法であるので，この方法を使用した次第である．なお結果で示したごとく，パパニコロ染色にて癌細胞を同定後フォイルゲン再染色された癌細胞の再現性に関しては単発の場合，容易にDNA測定の際スリット中へ入れることが出来るが，集団の場合スリット中へ入れうる癌細胞数が制限され，フォイルゲン再染色後回収率85.7%のうちDNA測定可能癌細胞は63.9%となった．このような場合，十分な癌細胞数を得るためには少なくともスメアーのプレパラート2枚から多くても10枚は必要であり，臨床の場で実際に応用するには少々煩雑であるかも知れない．

顕微螢光測光法に使われる染色法としては，従来のフォイルゲン，DAPI(4,6-diamidino-2-phenylindole)，P.I.（Propidium Iodide）などの染色法[37]があり，最近では測定時の螢光の強さや安定性でP.I.染色が勧められているが，この方法はRNAの非特異的螢光除去のためRNase処理が必要であり，ホルマリン固定細胞では胞体の変性によってRNaseが作用しにくい問題がある．本研究ではすべてホルマリン固定標本を用いたため，フォイルゲン染色を用いた．

DNA histogram patternの分類としては，三戸ら[16]，Inokuchiら[26]はDNA量の分布パターンや分散度，4C以上や6C以上の細胞の占める割合で3～4型に分類している．一方，藤田ら[17]，Hattoriら[18]，蒲池ら[19]はstem cell lineのDNA量により2倍体（diploid），異倍体(aneuploid，またはheteroploid)或は，それらの混合型に分類している．著者は三戸ら[16]の分類に準じhistogram patternをIからIV型の4型に分けI，II型をlow ploidy群，III，IV型をhigh ploidy群として検討した．今回のploidy群と腹腔内遊離癌細胞陽性例と病理組織学的および予後との検討でも，いずれもhigh ploidy群が組織進展度も強く，再発率が高く，生存率も不良であった．High ploidyは多倍体の比率の多い型であり，多倍体は一般に癌の発育進展に伴いその頻度が増加するといわれている[43]．Crerniakら[22]は胃癌の核DNA ploidy pattern（stem cell line）は発生初期よりある程度決っていて進展の過程であまり変化しないが，癌の進行につれ組織像の異型性が増強するのは多倍体細胞が量的に増加することが大きな原因の1つであると述べている．したがって，腹腔内遊離癌細胞は多倍体の存在が多くなるのは当然と考えられる．

今回の検討では悪性度の強いhigh ploidy群に5C以上のpolyploidy typeを腹腔内遊離癌細胞陽性例で67%と陰性例に比べ有意（$p<0.05$）に多く認めたのであるが，その中では最大値の位置や分散幅などは症例によって一定ではなかった．このことは工藤ら[32]が胃癌において5C以上の出現頻度につき検討し，早期癌より進行癌で多い傾向を認めたものの，平均DNA量，最大peakの位置，分散幅などに関しては各症例によってばらつきが多く，進行程度と一定の関連性はなかったとの報告と同様であり，胃癌の生物学的特性の複雑さを示すものと考えられた．

測定する癌細胞核の細胞周期を分裂中期に揃えると

いう広瀬ら[24]の方法のように，異なる細胞周期や多倍体により複雑に構成される癌細胞集団のstem cell lineを一定させたほうが合理的であり望ましいと思われるが，散発的に存在する腹水洗浄スメアー中の癌細胞をフォイルゲン再染色でそのDNA量測定をする場合，癌細胞周期の選択は細胞数量的，手技的に困難と考えられる．

また今回の結果によれば腹腔内遊離癌細胞陽性例では原発巣がBorrmann 4型で低分化型腺癌が多かったのであるが，この内，62%がスキルス胃癌で，深達度se，組織浸潤増殖様式γタイプであり，いずれもその癌細胞核DNA histogram patternはhigh ploidyを示した．また逆にhigh ploidy群では遊離癌細胞陽性例が極めて高率であった．このことはHattoriら[30]がスキルス胃癌のDNA ploidy patternは低分化型のスキルス胃癌に比べ，aneuploidが有意に多いと報告し，Haraguchiら[31]はスキルス胃癌では胃壁浅層部に比べ，深層部ではDNA量が30%の例に増大すると報告し，また米村ら[29]も低分化型腺癌では進展に伴い，polyploid cellやnew stem cell lineが出現することなどの報告から裏付けられる．原発巣切除標本とその生検標本とのDNA histogram patternの対比での不一致例の2例はいずれも進行癌で癌組織型が表層は高分化型腺癌で深層では中分化型腺癌の様相を呈し，組織浸潤増殖様式（INF）では主にβタイプで浸潤最深部ではγタイプを示し，癌細胞の生物学的活性とともにDNA ploidy patternのheterogenity[38]の存在を示唆した．なおこの原発巣切除標本とその生検標本とのDNA histogram patternの一致率はKamegawaら[23]は93%，芳野ら[20]90%，薄池ら[27]は82.5%，と報告しており，本研究での90.5%とほぼ一致した．他方，腹腔内遊離癌細胞陽性スメアー標本とその原発巣切除標本の癌細胞核DNA histogram patternの対比では一致率は77.4%（24/31）で，不一致例7例の病期の内訳はP（−）S（+）症例が3例，P（+）S（+）例が4例であった．また上下に分けた腹腔内洗浄法の検討で遊離癌細胞陽性例の内，P（+）S（+）症例では下部が100%，上部が67%，P(−)S(+)症例では上部が100%，下部が76%の癌細胞出現率であったことなど，litsukaら[14]のいう腹腔内遊離癌細胞自体の腹腔内における着床，増殖といったviabilityとの関係が示唆され，この点については今後の検討が必要と思われる．

以上，本研究では原発巣および腹腔内遊離癌細胞核DNA histogram patternはその生物学的悪性度を良く反映していると考えられ，癌の病理組織学的悪性度や腹膜再発，予後を肉眼所見とともに推測するのに良い指標になると思われた．したがって，進行胃癌では，術前の原発巣の生検標本を用いたDNA量の測定は，もしそのDNA histogram patternがhigh ploidyである症例では，開腹時，肉眼的腹膜播種陽性の場合は勿論，陰性でも漿膜浸潤陽性であれば，高率に腹腔内遊離癌細胞陽性の可能性がある．このような症例の場合，閉腹時の積極的な頻回の大量腹腔内洗浄[12]および腹膜再発予防のために局所化学療法剤投与[14]などを決める指標として期待される．

稿を終えるにあたり，御指導，御校閲を賜った福岡大学外科学第2講座犬塚貞光教授に深甚の謝意を捧げるとともに本研究を直接御指導くださった神代龍之介助教授に衷心より感謝致します．さらに，病理学的検索について御指導いただいた福岡大学第1病理学教室菊池昌弘教授，村山　寛助教授および，御協力をいただいた病院病理部神原主任以下諸兄姉に厚く御礼を申し上げます．

なお，この主旨は第91回日本外科学会総会にて発表した．またその一部は第51回胃癌研究会，第6回DNA研究会，および第33回日本消化器外科学会総会にて発表した．

文　献

1) Toyosumi H: Fall von Stenose des Rektum durch metaststische Karzinom beigleichzitigen metastasierendem Myelom. Virchows Arch 191：70—79, 1908
2) Schnitzler J: Ueber eine typisch lokalisierte Metastase des Magencarcinomas. Mitt Grenzgeb Med Chir 19：205—211, 1908
3) 中島聰總，及川隆司，大橋一郎ほか：進行胃癌における術中腹腔細胞診の臨床的意義．癌の臨　23：27—34, 1977
4) 三輪晃一，山岸　満，北村秀夫ほか：胃癌手術に於ける腹腔内遊離癌細胞の意義．日癌治療会誌　15：1131—1136, 1980
5) 飯塚保夫，松井孝夫，広岡保明ほか：漿腹浸潤部からみた胃癌患者の予後．癌の臨　33：273—277, 1987
6) 大森幸夫，斉藤　宏，山宮克己ほか：胃癌患者の腹腔内にみられる癌細胞について．癌の臨　7：217—224, 1961
7) 槇　哲夫：胃癌における手術時癌細胞の散布について．外科治療　7：277—284, 1962
8) 三戸康郎：胃癌手術の立場よりみた癌細胞の腹腔内散布について．癌の臨　8：719—730, 1962
9) 西　満正，中島聰總：胃癌の予後因子．外科　34：1148—1155, 1972
10) 斉藤　守，荒木恒雄：癌転移の病理—特に胃癌剖

検例を中心として．日臨 20：2052—2060，1962
11）古賀成昌，貝原信明：進行胃癌における手術の合理化—腹腹再発防止対策をも考慮した合理化．手術 XXXI：305—311，1982
12）平岡 博，森田耕一郎，中原泰生ほか：胃癌手術時の腹腔内洗浄液の細胞診所見と予後．日消外会誌 17：713—718，1984
13）今田敏夫：胃癌の腹膜播種性転移の発生機序に関する研究．日外会誌 87：593—603，1986
14）Iitsuka Y, Kaneshima S, Tanida O et al: Intraperitoneal free cancer cells and their viability in gastric cancer. Cancer 4：1476—1480, 1979
15）佐々木典：消化器癌のDNA解析．最新医 40：85—87，1985
16）三戸康郎，平塚隆三，土器辰雄：細胞核内DNA分析による癌の悪性度分類に関する研究—胃および食道癌を対象として．日消外会誌 15：531—543，1982
17）藤田哲也：細胞動態よりみた胃癌の発生と進展．日消外会誌 70：23—54，1981
18）Hattori T, Hosokawa Y, Fukuda M et al: Analysis of DNA ploidy patterns of gastric carcinomas of Japanese. Cancer 54：1591—1597, 1984
19）蒲池正浩，諸富直文，藤本高久ほか：DNA-RNA顕微蛍光測光法による進行胃癌の解析—とくに肉眼所見の対比．癌の臨 30：1759—1766，1988
20）芳野裕明：胃癌細胞核DNAパターンに関する研究—とくに臨床病理組織学的所見との関連について．日外会誌 89：522—533，1988
21）Korenaga D, Haraguchi M, Okamura T et al: DNA ploidy and tumor invasion in human gastric cancer histopathologic differentiation. Arch Surg 124：314—318，1989
22）Creerniak B, Herz F, Koss L: DNA distribution pattern in early gastric carcinomas. Cancer 59：113—117，1987
23）Kamegawa T, Okamura T, Sugimachi K: Preoperative detection of a highly malignant type of early gastric cancer by cytophotometric DNA analysis. Jpn J Surg 16：169—174，1986
24）広瀬和郎，中川原義三：胃癌のDNA Ploidy Pattern と組織型，浸潤形式との関連性．日外会誌 91：348—353，1990
25）米村 豊，宮崎逸夫：DNA Ploidy・増殖活性分析による癌の予後判定の有用性と今後の展望．医のあゆみ 49：31—34，1989
26）Inokuchi K, Kodama Y, Sasaki O et al: Differentiation of growth pattern of early gastric carcinoma determined by cytophotometric DNA analysis. Cancer 51：1138—1141，1983
27）蒲池 寿：DNA histogram pattern からみた胃癌の悪性度について—とくに胃内視鏡下生検組織および手術切除標本について．福岡大医紀 14：305—316，1987
28）西 律，岡島邦雄，田口 忠ほか：核DNA量による乳癌の悪性度診断に関する研究．日外会誌 89：576—581，1988
29）米村 豊，杉山和夫，鎌田 徹：Borrmann 4型胃癌のDNA ploidy pattern．日外会誌 90：681—685，1989
30）Hattori T, Hosokawa Y: DNA content of diffuse infiltrating carcinomas in the stoamch. Pathol Res Pract 180：615—618，1985
31）Haraguchi M, Okamura T, Korenaga D et al: Heterogeneity of DNA ploidy in patient with undifferentiated carcinomas of the stomach. Cancer 59：922—924，1987
32）工藤浩史，飯塚保夫，古賀成昌：生検材料塗沫細胞のDNA Histogrm Pattern からみた胃癌悪性度推定の試み．日臨細胞会誌 28：394—402，1989
33）伊勢村卓司，藤田哲也：顕微分光測光法．臨検 21：1439—1448，1977
34）芦原 司：落射型顕微蛍光測光法と細胞病理学．京都府医大誌 93：763—780，1984
35）山田 喬：細胞診カラーアトラス．文光堂，東京，1984, p108—118, 166—180
36）西 国広：新細胞診のすすめ．近代出版，東京，1990, p140—146
37）朝隈容子，古沢新平，河又國士ほか：染色法のすべて．医歯薬出版，東京，1988, p264—265
38）中西和夫，藤田哲也：顕微測光法，組織細胞化学．学際企画，東京，1984, p155—174
39）開原成充：医療統計処理．中山書店，東京，1989, p127—186
40）胃癌研究会編：胃癌取扱い規約．第11版．金原出版，東京，1985
41）山田正篤：細胞周期．医のあゆみ 133：937—942，1985
42）河本圭司，赤木 清：フローサイトメトリー入門．医学書院，東京，1989, p1—24
43）服部隆則：腫瘍細胞の生体内動態．現代病理学大系9A，腫瘍1，中山書店，東京，1985, p289—304

A Study of the Factors of Peritoneal Dissemination Based on the Analysis of Clinicopathological Findings and Cancer Cells in Gastric Cancer with Special Reference to Nuclear DNA of Intraperitoneal Free Cancer Cells

Hidehiro Ugaeri
Second Department of Surgery, School of Medicine, Fukuoka University

Gastric cancer recurs mostly as a peritoneal recurrence, but there are few definite guidelines to estimate and prevent it. In this study, the nuclear DNA content of cancer cells was determined by microspectrofluorometry, and DNA ploidy patterns were classified concerning the intraperitoneal free cancer cells (IPFCC) as well as the original lesion of the patients with gastric cancer, and the results were compared with the clinicopathological findings. The patients were subjected in the study were 110 operated on for gastric cancer with intraperitoneal irrigating cytology. Among them, 90 cases showed positive serosal invasion. IPFCC were positive in 42 cases (38.2%). High positive rates were observed in patients with granular serosal invasion of the primary cancer, with the area of serosal invasion more than 20 cm^2, with poorly differentiated histological type. A high ploidy pattern was demonstrated in 87.5% of the primary lesions and 90.7% of IPFCC, and significantly frequently in comparison with the negative IPFCC cases. The DNA histogram pattern of the biopsied specimen before surgery coincided with that of the primary lesion in 90.5% of the patients. Therefore, in the case of advanced gastric cancer, it was suggested that the probability of IPFCC would be very high in patient with high ploidy in the DNA histogram with positive serosal invasion. Thus, a feasible guide to active local chemotheraphy and massive peritoneal irrigation on at the end of the operation is to determine the nuclear DNA ploidy pattern of the cancer.

Reprint requests: Hidehiro Ugaeri　Second Department of Surgery, School of Medicine, Fukuoka University
45-1 7-chome, Nanakuma, Jonan-ku, Fukuoka, 814-01 JAPAN