日消外会誌　25（3）：799～806，1992年

多中心性発癌肝細胞癌症例の臨床病理学的検討

山梨医科大学第1外科
松田　政徳　　山本　正之　　茂垣　雅俊
板倉　　淳　　松本　由朗

病理組織学的に，①比較的小さく高分化な肝細胞癌の多発例，②比較的小さく高分化な肝細胞癌と，これより大きく低分化な肝細胞癌の併存例，③辺縁に分化度の高い肝細胞癌組織の残存した「nodule-in-nodule」の形態をとる腫瘍の多発例および併存例，を多中心性発癌症例（MC）とみなし，最近5年6か月間に切除した45例の複数の病変を有する肝細胞癌症例を対象としてMCの臨床病理学的特徴を検討した．45例中，病理組織学的にMCと考えられた症例は10例（22.2%）で，うち3例は肝内転移結節を伴っていた．肝内転移のみの32症例（IM）では，主病巣の組織学的被膜浸潤（75.0%），門脈侵襲（56.3%）が高頻度であったが，肝内転移を伴わないMCではそれぞれ，14.3%，0%と低頻度であった．MCの非癌部肝臓は慢性肝炎を呈する症例（60.0%，IM＝15.6%）が多いものの，B型，C型肝炎との関係は明らかでなかった．MCのうち5例で，主病巣，副病巣の核DNA量を測定した．2例にDNA indexに差がみられた．

Key words: hepatocellular carcinoma, multicentric occurrence, intrahepatic metastasis, flow cytometry, DNA index

はじめに

画像診断の進歩および肝切除症例の増加に伴って，小型で組織学的に高分化な，発癌初期の肝細胞癌と考えられる症例が多数発見されるようになった[1)~4)]．これに伴って，複数の病巣を有する肝細胞癌症例の発見も増加している．さらに，進行肝細胞癌と，いわゆる初期の肝細胞癌と考えられる高分化で比較的小さな肝細胞癌の併存例，高分化な肝細胞癌の多発例なども経験されるようになってきている．高分化な肝細胞癌では転移はほとんど考えられないことから，これらは多中心性発癌が示唆される症例といえる[5)]．

また，複数の病巣を有する肝細胞癌と診断した場合，これが肝内転移によるものか，多中心性に発生したものかを知ることは，肝細胞癌発生のメカニズムを知るうえだけでなく，外科手術を含めた肝細胞癌の治療方針の決定に直結した重要な問題である．しかし，肝細胞癌切除後の経過観察中に発見された再発腫瘍の，経皮的針生検による異時性多中心性発生の検討[6)]はあるものの，肝切除症例において，同時性多中心性発生例と肝内転移例の臨床病理学的比較検討の報告はない．

今回，われわれは教室で切除された複数の病巣を有する肝細胞癌症例について，多中心性発癌と考えられた症例と，肝内転移と考えられる症例の病理組織学的所見を比較検討し，多中心性発癌と考えられた症例を分類し，その特徴を明らかにすることを試みた．また，多中心性発癌と考えられる症例のうち，肝細胞癌核DNA量の測定が可能な症例について，多中心性発癌の鑑別における核DNA量測定の意義をも検討した．

対象と方法

1986年1月から1991年6月までの5年6か月間に肝細胞癌と診断され，組織診断の確定した複数の病変を有する肝細胞癌切除症例は45例であった．そのうち男性は39例，女性は6例，平均年齢は59.6歳であった．肝臓内の腫瘍性病巣のうちで，最大直径のものを主病巣とし，術前，術中および術後の画像診断および切除標本から発見された，主病巣と連続性のない肝細胞癌および肝細胞癌類似病巣を副病巣とした．明らかな血管腫や嚢胞は除外した．術中に新たに発見された病巣は肉眼所見および術中超音波検査によるものであった．副病巣のうちの非摘出腫瘤は，術中針生検[7)]を行い診断を確定した．術後に発見された病巣は切除標本の肉眼的検索，組織学的検索によるものである．なお，今回の検討でわれわれは，病理組織学的に以下のよう

＜1991年11月20日受理＞別刷請求先：松田　政徳
〒409-38　山梨県中巨摩郡玉穂町下河東1110　山梨医科大学第1外科

な所見を示す症例を，多中心性発癌症例と考えた．①比較的小さく高分化な肝細胞癌の多発例．②比較的小さく高分化な肝細胞癌と，これより大きく低分化な肝細胞癌の併存例．③辺縁に分化度の高い肝細胞癌組織の残存した「nodule-in-nodule」の形態をとる結節の多発例および併存例．一方，主病巣の比較的近傍に存在し，これより小さく，組織型がそれと同じか，または分化度が低い病巣は肝内転移と考えた．その他，肝癌に関する用語，病理学的分類などは原発性肝癌取扱い規約（第2版）[8]に従った．

病理組織学的に多中心性発癌と診断した症例の，flow cytometry（FCM）による核DNA量の測定は，パラフィン包埋標本を用いて以下の方法で行った．切除標本のパラフィン包埋組織から，組織学的所見と対比して30μm～50μmの切片を数枚切り出し，紀野らの方法[9]により，脱パラフィン処理，エタノール親水化処理，ペプシン処理後ナイロンメッシュを通しRNase処理を行い，propidium iodide（PI）で染色し，測定に用いた．

結　果

1．対象症例の病理学的分類

複数の病変を有する肝細胞癌切除症例45例のうち，病理学的所見から10例（22.2%）が多中心性発癌症例と考えられた（**Table 1**）．副病巣が病理組織学的検索ですべて主病巣の転移と考えられた症例は32例（71.1%），副病巣が腺腫様過形成や再生結節と診断されたものがそれぞれ1例，転移巣と腺腫様過形成の併存例が1例であった．

2．多中心性発癌と診断された症例の病理学的特徴

今回多中心性発癌と診断した10例のうち，Case 1は，上記の診断基準の①によって，Case 2～9は②により，またCase 10は③により，多中心性発癌と診断した．なお，副病巣のうち，Case 2の副病巣は，術中超音波検査で発見されたものである．Case 7～9の高分化で微少な肝細胞癌および，Case 2のS7[10]の病巣は，摘出標本の組織学的検索で確認されたものである．

1）高分化肝細胞癌の多発例（Case 1）

Case 1では，S7に，2.7×1.8×2.0cm（主病巣）と2.4×2.0×2.0cm（副病巣）の2つの既存の小葉構造を破壊していない，境界不明瞭な黄色調の早期型[4]の腫瘍を認めた（**Fig. 1a**）．主病巣は病理組織学的に，境界が不明瞭で，内部に核細胞質比（N/C比）および細胞密度の増加したEdmondson I型[11]の高分化な肝細胞癌が認められた．腫瘍内には，非癌部肝組織の島状の残存が認められた（**Fig. 1b**）．副病巣も主病巣とほぼ同様の組織像を呈していた．非癌部は慢性肝炎の像を呈していた．

2）主病巣より小さく高分化な肝細胞癌の併存例

Table 1　Clinicopathological findings of 10 cases with multicentric hepatocellular carcinoma (HCC) resected.

Case No.	age sex	main lesion							sub lesion					non-cancerous liver		hepatitis	
		‡ location	max. diameter (cm)	differentiation‡‡	DNA index	fc	fc-inf	vp	‡ location	no. of lesion	max. diameter (cm)	differentiation‡‡	DNA index	histology	DNA index	HBsAg	HCVAb‡‡‡
1	49M	S_7	2.7	I		−		vp_0	S_7	1	2.4	I		CH		+	−
2	64M	S_8	2.0	II	1.0	+	−	vp_0	S_7	1	1.2	I	1.0	CH	1.0	−	−
3	52M	S_3	6.0	III	1.0	+	−	vp_0	S_4	1	3.5	II	1.0	LC	1.0	+	?
4	70M	S_5	3.5	II	1.0	+	+	vp_0	S_4	1	2.5	I～II	1.0	LC	1.0	+	−
5	60M	S_3	5.0	II		+	−	vp_0	S_3	1	2.0	I		CH		−	?
6	71M	S_8	4.5	III	1.0	+	+	vp_0	S_2	1	2.5	II	1.89	CH	1.0	−	+
									S_5	1	3.8	II～III	1.28				
7	63M	S_{5678}	9.4	III～IV		+	+	vp_2	S_5	1	0.5	I		CH		−	−
									$S_{\substack{1234\\5678}}$‡‡‡‡	> 4	3.0	III～IV					
8	78M	S_8	3.0	III		+	+	vp_1	S_2	> 4	0.2	I		LC		−	+
									$S_{\substack{1234\\5678}}$‡‡‡‡	> 4	1.5	III					
9	59M	S_{56}	4.7	III		+	+	vp_2	S_7	> 4	0.3	I		CH		+	+
									S_{567}‡‡‡‡	> 4	1.5	III					
10	63F	S_6	2.9	I～II	1.0	+	−	vp_0	S_9	1	1.6	I	1.38	LC	1.0	−	+
									S_7	1	0.2	I					

‡Couinaud's classification[10]　‡‡Edmondson's grade[11]，‡‡‡anti-C100-3，‡‡‡‡intrahepatic metastasis

fc : capsule formation, fc-inf : capsule infiltration, vp : portal vein invasion, LC : liver cirrhosis, CH : chronic hepatitis.

Fig. 1 a) Cut surface of the resected liver of case 1. Two yellowish tumors without capsule are observed. The margin of the tumors are unclear. T1 : main lesion, T2 : sublesion
b) Histological findings of the main lesion (T1) of case 1. well-differentiated HCC with replacing growth is observed. (HE ×100) Histological findings of the sublesion (T2) show as similar as those of T1.

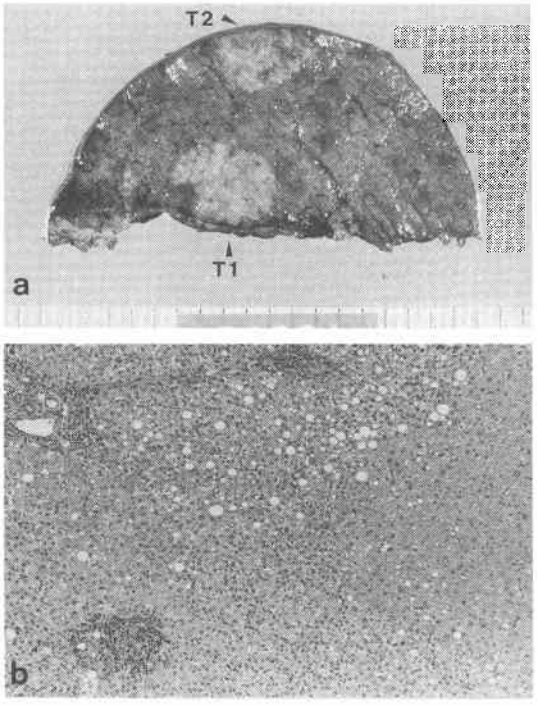

(Case 2～9)

Case 2では，主病巣であるS8の腫瘍は，大きさ2.0×1.5×1.5cmの黄白色で被膜の形成のみられる単結節型の腫瘍で（**Fig. 2a**）組織学的には，偽腺管構造の形成を伴ったEdmondson II型の肝細胞癌であり被膜浸潤，血管侵襲は認められなかった（**Fig. 2b**）．S7の副病巣は，被膜の形成はみられず，既存の小葉構造を破壊していないが，境界の比較的明瞭な，大きさ1.2×1.2×1.2cmの早期型の腫瘍であった(**Fig. 3a**)．組織学的に，細胞密度が増加し，N/C比の増大した細胞が不規則な細索状構造（thin-trabecular pattern）を呈し，一部に偽腺管構造の形成を認める高分化な肝細胞癌であった（**Fig. 3b**）．非腫瘍部肝組織は慢性肝炎の像を呈していた．

Case 3, 4, 5, 6もCase 2と同様の発生様式と判断

Fig. 2 a) Cut surface of the main lesion (S8) of Case 2 shows an encapsulated, yellowish single nodular tumor.
b) Histological findings of the main lesion show Edmondson's grade II HCC with pseudoglandular pattern. (HE ×200)

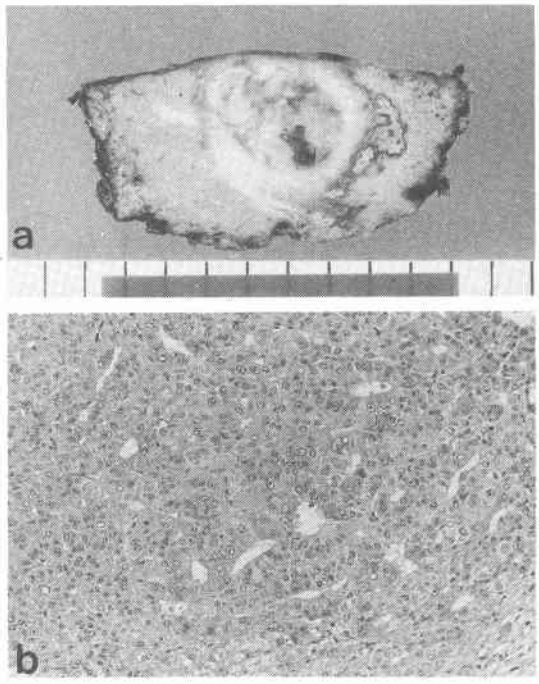

された．

Case 7は，肝内転移を伴った進行肝細胞癌と微小な高分化な肝細胞癌の併存例であった．前および後区域にわたり，9.4×8.0×8.0cmの多結節癒合型の腫瘍を認め，中央は壊死に陥っていた．被膜外への浸潤が著明で，多数の肝内転移巣を認めた（**Fig. 4a**）．病理組織学的に主病巣はEdmondson III～IV型の肝細胞癌で，高度の被膜浸潤，血管侵襲を認めた（**Fig. 4b**）．主病巣と離れたS5に，転移とは考えにくい直径0.5cmの不規則な細索状構造を呈し一部に偽腺管形成を伴ったEdmondson I型の高分化な肝細胞癌が存在していた(**Fig. 5a, b**)．非癌部肝組織は慢性肝炎を呈していた．

Case 8は肝内転移を伴った進行肝細胞癌に，多数の微少な高分化な肝細胞癌が併存した症例であった．主病巣は，直径3.0cmのEdmondson III型の肝細胞癌で，肝内転移が認められた．これとは別に，肝硬変の再生結節を背景に，N/C比の増加した異型性のある小

Fig. 3 a) Cut surface of the sublesion (S7) of Case 2. No capsule formation is seen.
b) Histological findings of the lesion show well-differentiated HCC (T). Tumor cells show a thin trabecular pattern. NC: Non-cancerous liver. (HE ×200)

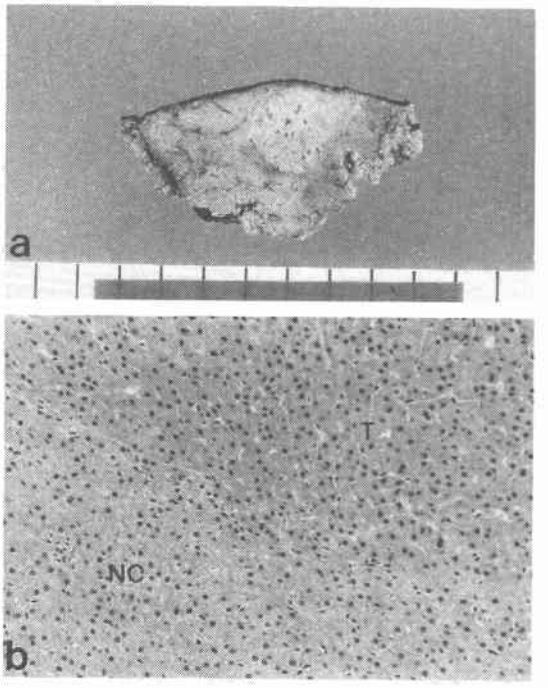

Fig. 4 a) Cut surface of the resected liver of Case 7. A large multinodular fused type tumor[8] and many satellite nodules are found.
b) Histological findings of the main tumor of Case 7 show poorly differentiated HCC (Edmondson's grade IV). (HE ×200)

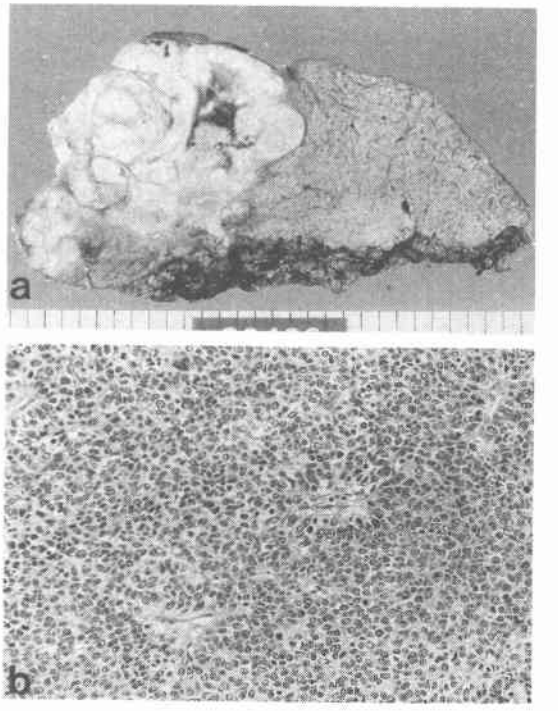

型の細胞が一部は偽腺管構造を形成し，境界不明瞭に集合した病巣が散在性に多数存在した（**Fig. 6**）.「de novo」型発癌を示した高分化な肝細胞癌と診断した.

Case 9も Case 8と同様の発生様式を示していた.

3) 辺縁に高分化な肝細胞癌組織の残存した「nodule-in-nodule」の形態をとる結節と2つの高分化な肝細胞癌の併存例（Case 10）

Case 10では，主病巣はS6の2.9×1.3×1.4cmの黄色の多結節癒合型腫瘤で(**Fig. 7**)，組織学的に中心部は凝固壊死を呈し，一部にEdmondson II型肝細胞癌の残存を認め，辺縁部にはEdmondson I型の肝細胞癌を認めた（**Fig. 8a**）. S8の副病巣は，境界不明瞭な，1.6×1.5×1.4cmの黄色の早期型腫瘍で(**Fig. 7**)，組織学的にはN/C比の増大した小型の細胞が，細索状に配列した高分化な肝細胞癌であり，被膜を有せず，周囲との境界は不明瞭であった（**Fig. 8b**）. さらに，肉眼では確認できず組織学的にのみ認識される最大径0.2cmの異型性の強い細胞の集合した病巣が，S6, S8の病巣からそれぞれ4cm以上離れたS7に認められた（**Fig. 9**）. この病巣は，N/C比が大きく，好酸性の増加した胞体を持つ異型性のある小型の細胞の集合で，境界は不明瞭であった. 微小な高分化な肝細胞癌と診断した. 肝臓は肝硬変の像を呈していた.

3. 多中心性発癌例と肝内転移例との病理組織学的比較

多中心性発癌と診断された10症例（Case 1～10）のうち主病巣の肝内転移を有するCase 7, 8, 9を除く7症例と，肝内転移のみの32症例における組織学的被膜浸潤（fc-inf）および門脈侵襲（vp）の有無を比較検討した. 多中心性発癌症例群では，主病巣の被膜浸潤は7例中2例（28.3%）に認められ，門脈侵襲は認めなかった. 副病巣はfc(−)かfc-inf(−)で，さらにvp_0であった. 一方，32例の肝内転移のみの症例群では，fc-inf(+)が24例(75.0%)，vp1以上が18例(56.3%)，被膜浸潤または門脈侵襲は29例（90.6%）と高頻度に認められた. また，非癌部肝組織を比較してみると，

Fig. 5 a) Low power view of the small lesion (S5) of Case 7 which is not regarded as metastasis of the main tumor. (HE ×40)
b) High power view of the small lesion shows well-differentiated HCC with pseudoglandular pattern. (HE ×200)

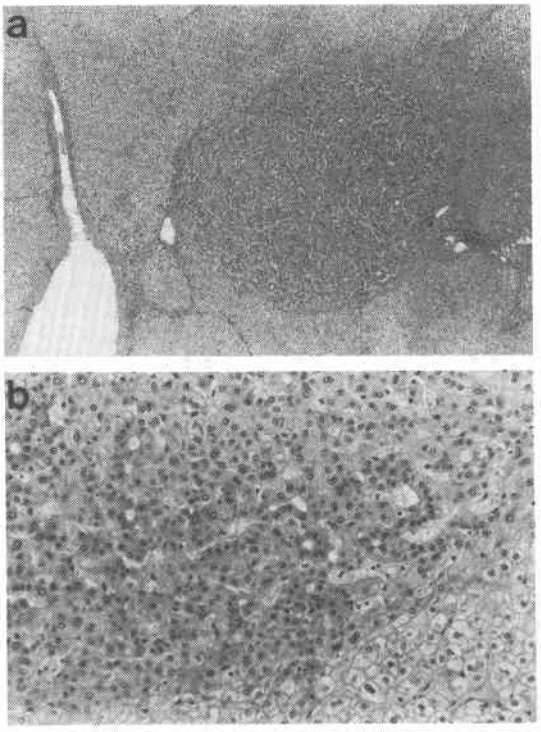

Fig. 6 Many small atypical foci are observed in the non-cancerous liver of Case 8. Individual hepatocytes in these foci were small with cellular atypia and high nuclear/cytoplasmic ratio (Edmondson's grade I). (HE ×200)

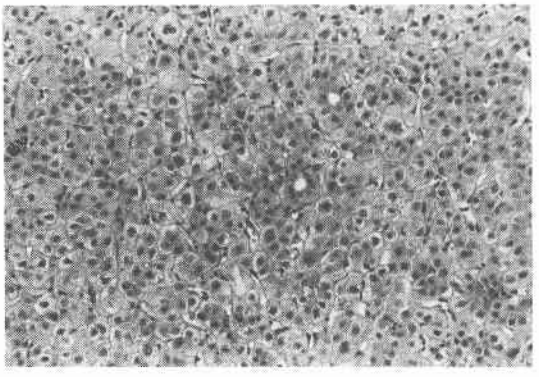

Fig. 7 Cut surface of the resected liver of Case 10. T1 : main lesion of S6 ; T2 : sublesion of S8 ; C : liver cyst ; M : heat degeneration by microwave tissue coagulater

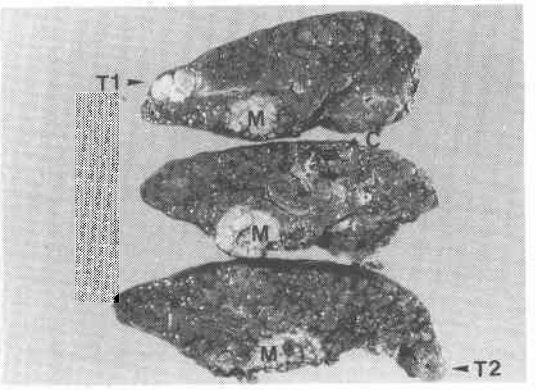

Fig. 8 a) The marginal area of the main lesion of Case 10. Well-differentiated HCC (Edmondson's grade I) with fatty change is seen. (HE ×200)
b) Histological findings of the sublesion of Case 10 show well-differentiated HCC. A thin trabecular pattern is observed. (HE ×200)

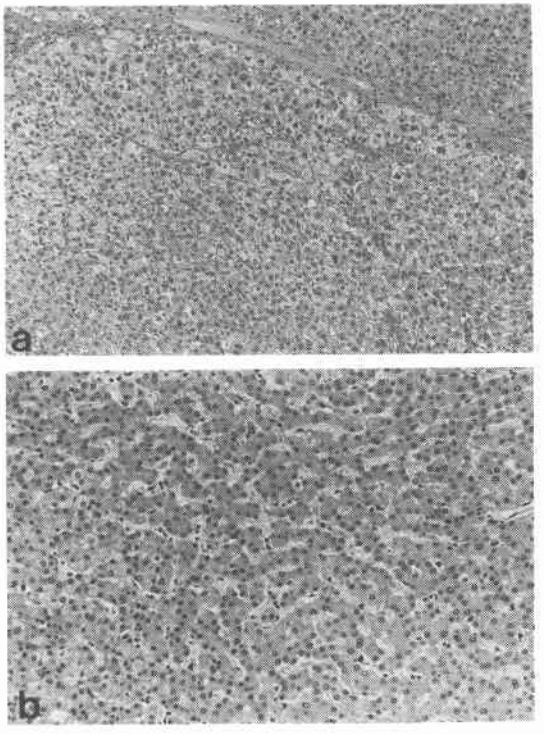

Fig. 9 Histological findings of the small lesion (S7) of Case 10. Replacing growth of small tumor cells with nuclear atypism is demonstrated. (HE ×200)



Case 7, 8, 9も含めた多中心性発癌症例群では10例中6例（60.0%）は慢性肝炎を，4例（40.0%）が肝硬変の像を呈していた．一方，肝内転移症例群では，32例中19例（59.4%）が肝硬変を，8例（25.0%）が肝線維症を，5例（15.6%）が慢性肝炎の像を呈していた．したがって，多中心性発癌症例では，非癌部肝組織が慢性肝炎を呈する症例が有意に多い傾向が認められた（$p<0.05$, χ^2検定，Yates補正）．また，患者の年齢，およびB型またはC型肝炎ウイルス感染の有無についての比較では，一定の傾向は認められなかった．

4．多中心性発癌例の核DNA量の測定

核DNA量の測定は，Case 2, 3, 4, 6の主，副病巣と，Case 10の主病巣とS8の病巣および，これらの症例の非癌部肝組織で行った（**Table 1**）．

Case 2, 3, 4：非癌部肝臓，主病巣，副病巣ともに単一のG_0G_1 peakを有し，DNA index（D.I.）はともに1.0を示すdiploidで，2つの腫瘍間で差は認められなかった．

Case 6：非癌部肝臓，主病巣はD.I. 1.0のdiploidで，S2, S5の副病巣はD.I. がそれぞれ1.89, 1.28のaneuploidであり，3つの腫瘍間で差が認められた．

Case 10：肝硬変部，S_6の主病巣は，D.I. が1.0のdiploidであった．S_8の副病巣では，肝硬変部，主病巣とは異なったaneuploid patternを示し，D.I. は1.38であった．

考　察

原発性肝癌の肉眼的進行度（Stage分類）[8]では，腫瘍の数は判定項目として重要であり，腫瘍が複数でStage IVに属する症例の予後は悪いものとみなされていた．しかし，最近の臨床成績では，Stage IVでも積極的な可及的腫瘍摘出手術によって予後が比較的良好である症例が認められるようになってきた．この原因の1つに，多結節性の肝細胞癌症例のなかには肝内転移によるものと，多中心性に発生したものが存在することが考えられ，これは肝細胞癌の治療方針決定に直結した重要な問題である．つまり，肝細胞癌の進行した状態と考えられる前者に対しては，肝臓全体あるいは全身に対する治療が，そして後者の場合，特に個々の結節が早期の段階にある時は，積極的な切除やエタノール注入療法など，局所に対しての治療が主眼となる．さらに肝内転移か多中心性発癌かの判定とともに，肝細胞のいかなる状態が多中心性発癌に至るかを知ることは，肝切除後の患者の治療や経過観察を行う上で重要と思われる．

肝細胞癌においては，以前から多中心性発癌が示唆されている[12)13)]．以前は，組織像を異にしている不連続な肝細胞癌結節が，同一肝臓内に2個以上存在している場合に多中心性発癌と判断されていた[13)]．最近では，肝細胞癌の多くは初期の段階では高分化な組織像よりなり，発育とともに分化度を減じてゆくことが明らかとなっており[14)]，高分化な肝細胞癌では転移は形成しにくいと考えられている[5)]．したがって，高分化な肝細胞癌の多発例や，高分化な肝細胞癌とそれより大型で低分化な肝細胞癌との併存例では，多中心性に発癌した可能性が示唆される．また，「nodule-in-nodule」の形態をとり，辺縁に分化度の高い癌組織の残存した結節の多発例や併存例も，それぞれの結節がその場で別に発癌した状態と考えられるため，多中心性発癌と考えられる．また，今日の検訂でも，肝内転移例では主病巣の被膜浸潤，門脈浸潤が高頻度に認められ，これらを基盤に転移が形成されることが示唆された．したがって，被膜浸潤や脈管侵襲の認められない肝細胞癌の多発例では，多中心性発癌の可能性も念頭におかなければならないものと考えられた．

多中心性発癌であるという確定診断のためには，それぞれの腫瘍が異なった癌細胞クローンであることを証明しなくてはならないが，B型肝炎ウイルス（HBV）の感染のある患者では，HBV-DNAの肝細胞癌核DNA内への組み込みパターンから，分子生物学的に多中心性発癌が判定可能なものもある[15)16)]．今回われわれが検討した症例のうち，この方法により，適切な標本の得られたCase 3で多中心性発癌が証明された[17)]．一方，最近では，FCMを用いた肝細胞癌核DNA

量の差による鑑別も検討されている[18]．そこで，今回われわれはFCMでの検討を試みた．検索しえた5症例のうち，2例ではD.I.に差がみられたが，Case 3を含めた他の3例は，病理組織学的分化度が異なっていたにもかかわらず，すべての病巣がdiploidで，D.I.に差がみられず，多中心性発癌か否かの本法での鑑別には，限界があることが示唆された．今後，肝内転移例も含めた肝細胞癌核DNA量の詳細な検討が必要と考える．

今回われわれが検討した複数の病変を有する肝細胞癌切除例45例のうち，多中心性発癌と考えられた症例は10例（22.2%）で，このうち4例は，切除標本の病理組織学的検索で併存病巣が初めて発見された．Case 8，9の微少な病巣およびCase 10のS7の病巣は組織学的にのみ認識された小さな肝細胞癌であり，「preclinical」な肝細胞癌のきわめて初期の像と考えられる．この病巣の病理学的特色は，高分化な癌細胞の境界不明瞭な集合ということであり，中野らの報告[19]と一致するものであり，肝細胞癌の初期像を病理学的に検索するうえでも，貴重な症例であった．また，Case 8，9の微少な肝細胞癌は，多発性に，いわば「一斉蜂起的」に発生していた．このことは発癌機序のみならず臨床的にも重要な問題を含んでおり，同様の発生様式を示す症例の詳細な分析が急務であると考えられる．さらに，残存肝の組織学的検索が可能であるなら，画像的に診断不可能な小腫瘍が存在する可能性は高く，多中心性発癌症例はさらに多くなるものとみられる．

多中心性発癌例の非癌部肝組織は，肝内転移例と比較して慢性肝炎の所見を示す症例が有意に多い傾向がみられた．これは，炎症刺激が持続し，壊死再生の繰り返される肝組織での発癌が示唆されるものと考える．

今後，多結節性の肝細胞癌を一元的に扱うのではなく，それぞれの病巣が肝内転移巣か多中心性発癌病巣なのかに配慮し，発生様式をふまえて検討してゆくことが肝細胞癌治療の向上につながると考える．

本研究の一部は車両競技公益資金記念財団の援助によった．記して謝意を表する．

文　献

1) 高安賢一：肝の微少癌，肝臓小病変の画像診断．病理と臨（臨増）5：180—192，1987
2) 谷川久一，神代正道 編集：肝腫瘍生検と画像．第1巻．国際医書出版，東京，1989
3) 金井歳雄，広橋説雄，野口雅之ほか：小さい肝細胞癌の病理像．病理と臨　4：396—405，1986
4) Kanai T, Hirohashi S, Upton MP et al: Pathology of small hepatocellular carcinoma. A proposal for a new gross classification. Cancer 60：810—819，1987
5) 津田　均，広橋説雄，坂元亨宇ほか：ヒト肝癌発生とプログレッションの自然史．Oncologia 23：35—39，1990
6) 奥田康司，田中正俊，安藤和三郎ほか：肝細胞癌切除後再発腫瘍の経皮的細針生検による異時性多中心性発癌に関する検討．肝臓　32：536—537，1991
7) 真島康雄，藤本隆史，岩井一郎ほか：新しいエコー下細径針生検法による肝細胞癌の組織診断とその意義．肝臓　29：628—636，1988
8) 日本肝癌研究会編：臨床・病理．原発性肝癌取扱い規約．第2版，金原出版，東京，1987
9) 紀野修一，草野満夫，水戸廸郎：フローサイトメトリーによるパラフィン包埋肝組織の核DNA量測定法．肝臓　29：637—642，1988
10) Couinaud C: Lobes et segments hépatiques. Notes sur lárchitecture anatomique et chirurgicale du foie. Presse Med 62：709—712，1954
11) Edmondson HA, Steiner PE: Primary carcinoma of the liver. A study of 100 cases among 48,900 necropsies. Cancer 7：462—503，1954
12) 三宅　仁，斉藤　守，志方俊夫ほか：肝臓癌の二，三の問題．日医新報　1858：3—9，1959
13) 奥平雅彦，佐々木憲一：原発性肝癌は多中心性か．肝・胆・膵　5：933—937，1982
14) Kenmochi K, Sugihara S, Kojiro M: Relationship of histologic grade of hepatocellular carcinoma (HCC) to tumor size, and demonstration of tumor cell of multiple different grades in single small HCC. Liver 7：18—26，1987
15) Esumi M, Aritaka T, Arii M et al: Clonal origin of human hepatoma determined by integration of hepatitis B virus DNA. Cancer Res 46：5767—5771，1986
16) Sakamoto M, Hirohashi S, Tsuda H et al: Multicentric indipendent development of hepatocellular carcinoma revealed analysis of hepatitis B virus integration pattern. Am J Surg Pathol 13：1064—1067，1989
17) Matsuda M, Yamamoto M, Nagahori K et al: Histopathological analysis of intrahepatic multiple hepatocellular carcinomas-possibility of differential diagnosis of their origins by clonal study. Yamanashi Med J 6：193—206，1991
18) 祐森泰郎，落　義男，三浦賢佑ほか：多中心性発生が強く疑われ，Flow cytometryが診断に有用と思われた肝細胞癌の1例．肝臓　30：567—572，

1989
19) 中野雅行, 斉藤明子, 高崎 健ほか：初期肝細胞癌の発育・進展の病理. 肝臓 31：754—762, 1990

Clinicopathological Analysis of Multicentric Hepatocellular Carcinoma in Cases with the Resected Multinodular Tumors

Masanori Matsuda, Masayuki Yamamoto, Masatoshi Mogaki, Jun Itakura and Yoshiro Matsumoto
First Department of Surgery, Yamanashi Medical College

Multicentric occurrence of hepatocellular carcinoma (HCC) has come to our attention. The multicentricity was diagnosed by histological examination as follows: 1. multiple relatively small well-differentiated HCC (SW-D HCC); 2. SW-D HCC combined with larger and less differentiated HCC; 3. multiple HCC showing a "nodule-in-nodule" appearance with an HCC of poorer differentiation within well-differentiated HCC (NN-HCC), or NN-HCC combined with another HCC. Among 45 HCC cases with intrahepatic multinodular lesions 10 (22.2%) were diagnosed as cases with multicentric HCC (MC). Three of them were accompanied by intrahepatic metastases. Histological capsular infiltration (75.0%) and portal vein invasion (56.3%) were frequent in the main lesions of the cases with only intrahepatic metastatic lesions (IM), but they were less detected (14.3%, 0% respectively) in 7 MC cases without intrahepatic metastasis. Non-cancerous liver of 6 MC cases (60.0%) showed chronic hepatitis, while this histological finding was recognized only 5 (15.6%) cases in IM group. There is no close correlation with hepatitis B and/or C virus infection in either group. Flow cytometric analyses were performed in 5 MC cases. DNA indices of the main lesion and the sublesion revealed a difference in 2 of 5 cases.

Reprint requests: Masanori Matsuda First Department of Surgery, Yamanashi Medical College
Tamaho-machi, Nakakoma, Yamanashi, 409-38 JAPAN