日消外会誌　25（3）：850～854，1992年

症例報告

仮性大動脈瘤の食道穿通による大動脈食道瘻の1手術例

神戸大学第2外科
渡部　宜久　　松森　正之　　中村　雅彦　　中村　和夫

きわめてまれな仮性大動脈瘤の食道穿通による大動脈食道瘻の1手術例を経験したので報告する．症例は70歳女性，主訴は吐血．平成2年9月2日吐血があり某院に緊急入院し，検査の結果大動脈浸潤を伴う胸部食道癌からの出血と診断され手術目的で9月20日に当科紹介入院した．入院時の内視鏡では胸部食道に，粘膜下を中心に発育した腫瘤と凝血塊が確認できた．入院当日の夜から再出血したため9月25日準緊急で手術を行った．大動脈に癒着した腫瘤の切離の途中大動脈から大量に出血しショック状態となったため，下行大動脈を常温下に単純遮断し胸部食道とともに合併切除して人工血管で置換したが，術後9日目に不整脈のため失った．切除標本の検討では腫瘤はすべて血栓で，食道に2.5cm大動脈に1cmの壁の欠損があり，下行大動脈から発生した仮性動脈瘤が食道に穿通し大動脈食道瘻を形成したものと判明したが仮性動脈瘤の原因は不明であった．

Key words：aortoesophageal fistula，false aortic aneurysm，esophageal bleeding

はじめに

食道における出血原因としては食道静脈瘤，食道癌，食道潰瘍，逆流性食道炎などがあるが，比較的まれなものに大動脈食道瘻（aortoesophageal fistula：以下AEF）がある．日常の診療で遭遇することはほとんどなく通常の鑑別診断としては思いつかないものである．真性胸部大動脈瘤の合併症としては時に報告がみられるが，われわれの経験した仮性大動脈瘤によるAEFはきわめてまれであり，診断治療上の反省も含めて文献的考察を加え報告する．

症　例

患者：70歳，女性．

主訴：吐血．

現病歴：数週間前から時に食中摂取時胸部に痛みがあったが放置していた．平成2年9月2日朝，突然大量に吐血し某院に緊急入院した．入院時の内視鏡では胸部中部食道に潰瘍を伴う隆起性病変があり，生検結果ではgroup Iであったが，食道透視，胸部computed tomography（以下CT）の所見をあわせて大動脈浸潤をともなう進行食道癌と診断され絶食，中心静脈栄養管理の下に手術目的で当科を紹介され9月20日入院した．

＜1991年11月20日受理＞別刷請求先：渡部　宜久
〒650　神戸市中央区楠町7－5－2　神戸大学医学部第2外科

既往歴：20歳ごろ肺結核にて約1年間入院治療を受けた．4～5年前より高血圧で内服治療中であった．

画像診断：胸部レントゲン写真では，陳旧性の結核と思われる石灰化像が両側の肺尖部に見られたが，胸部大動脈瘤を思わせる縦隔陰影の拡大はなかった（**Fig. 1**）．

前医で行われた食道透視では，胸部食道Im領域に左後壁を中心とした約3.5cmの粘膜下腫瘍を思わせる辺縁の明瞭な隆起性病変が認められ，表面粘膜も平

Fig. 1　Chest X-ray showing calcification of bilateral upper lung field.

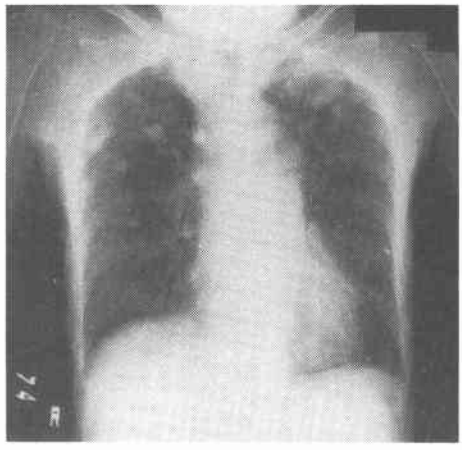

Fig. 2 a) Upper GI series showing a round shadow defect, 3cm in diameter. b) endoscopic picture showing a submucosal tumor like lesion at the left-posterior wall of the esophagus 25cm from the incisors, c) mucosal defect of the esophagus and blood clot at the top of the tumor.

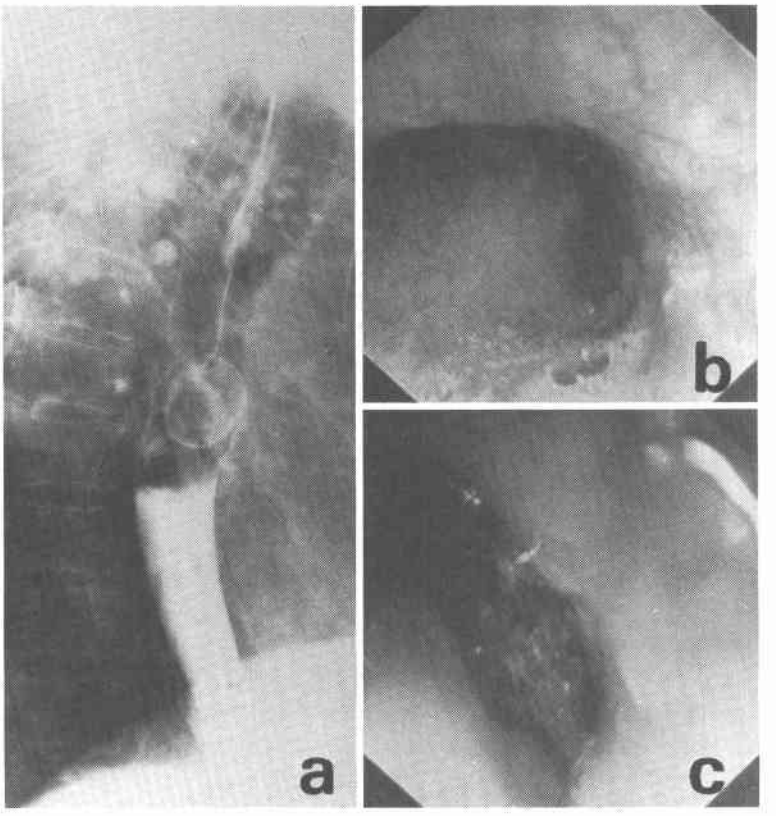

滑であった（**Fig. 2a**）．当科入院時に実施した内視鏡では，門歯から25cmの左後壁に粘膜下腫瘍を思わせる隆起性病変があり（**Fig. 2b**）内腔はほとんど閉塞しており内視鏡はかろうじて通過した．隆起部の食道粘膜は正常で，頂点では粘膜が欠損し潰瘍を形成しており凝血塊と壊死様物質が認められた（**Fig. 2b**）．腫瘍からは接触により容易に出血したため，危険を感じ生検は行わなかった．透視と内視鏡からは，粘膜下を中心に発育した腫瘍の中心部が壊死に陥り出血したものと診断した．

胸部CTでは気管分岐部直下から4スライスにわたり腫瘍が食道内腔を閉塞するように発育しており，胸部大動脈と腫瘍の接触角度が大きく低吸収領域もなく大動脈への浸潤が考えられた（**Fig. 3**）．胸部大動脈には大動脈瘤を思わせる所見はなかった．

検査成績：血液検査WBC 13,400/mm³，RBC 308×104/mm³，Hb 9.6g/dlと白血球増加と中等度の貧血があり，血清総タンパク6.3g/dl，アルブミン2.9g/dl，と低アルブミン血症もありBUN 52mg/dl，クレアチニン1.7mg/dlで腎機能障害が疑われた．肺機能検

Fig. 3 CT scan of the mediastinum showing a tumor protruding into the esophagus and border line in between the tumor and aorta is not clear.

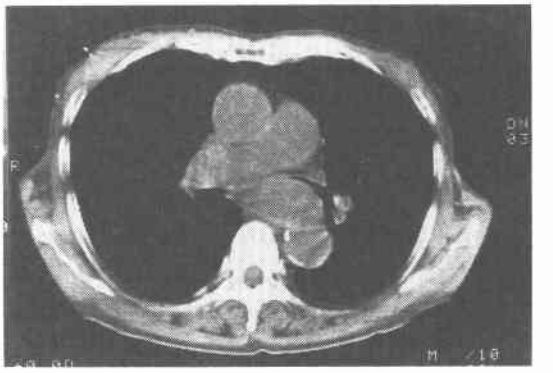

Fig. 4 Operative findings showing, a) a round tumor of the esophagus, b) after replacement of the descending aorta with artificial graft (intervascular® 24mm×8cm).

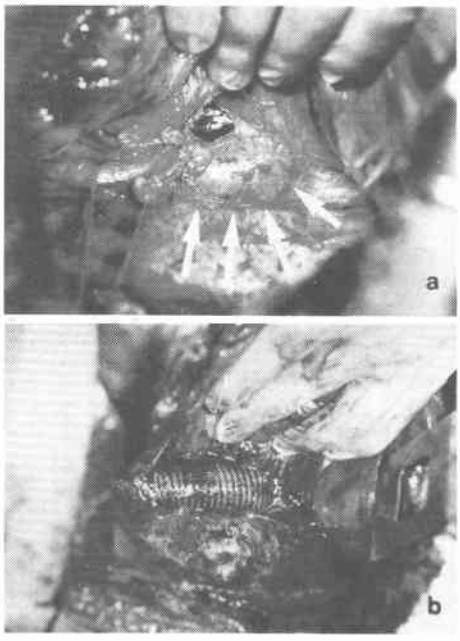

Fig. 5 Macroscopic appearance showing, a) thrombus protruding into the esophagus from the aorta, b) aorta, thrombus, and esophagus from the left.

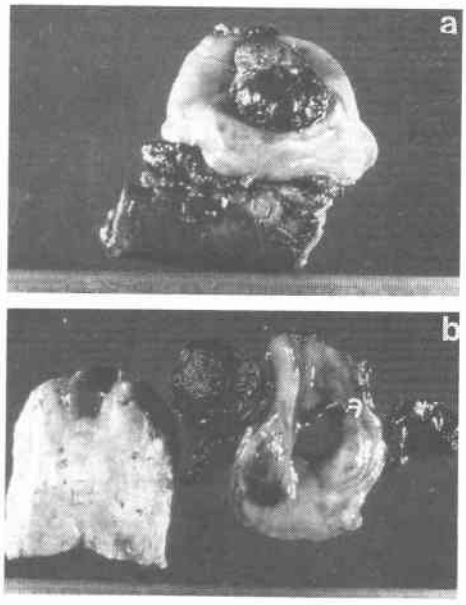

査では，肺活量1,410ml(46.3%)，1秒量870ml(69%)と高度の拘束性障害と閉塞性障害があったが，血液ガス検査では問題はなかった．

入院後経過：当科へ入院した夜から翌日朝にかけて，内視鏡検査が誘因となったと思われる吐下血があり血圧が低下し800mlの輸血を行った．37℃～38℃の軽度の発熱も認められた．さらに出血する可能性が強かったため組織学的診断はついていないものの，画像診断から粘膜下を中心に発育した食道癌，もしくは粘膜下腫瘍の中心壊死部から出血したものと考え準緊急で入院後5日目の平成2年9月25日に手術を行った．

手術所見：術中所見では気管分岐部の肛門側の食道に球形に近い4cm大の腫瘤が認められた(**Fig. 4a**)．上下の食道を遊離したのち大動脈壁からの剝離を試みたが，強固に癒着しており困難なため，大動脈壁から約1cm離した食道側で腫瘤を鋭的に切断しようとしたところ，切断面から大量に出血してショック状態となり血圧は40～50mmHgまで低下した．大動脈からの出血で通常の方法では止血が全く不可能なため，やむをえず出血部の上下で常温下に下行大動脈を単純遮断して，胸部食道とともに大動脈を約8cmにわたり管状に切除し人工血管(intervascular, 24mm, porosity 200)で置換した(**Fig. 4b**)．大動脈遮断時間は約40分で，手術時間は4時間，出血量は3,570gであった．止血が困難なためガーゼパッキングして閉胸しICUに帰室して，術後2日目にガーゼ除去と頸部食道瘻造設を行った．

術後経過：術中の低血圧と血行遮断が原因と思われる腎不全は徐々に進行していたものの，ショックによる脳の障害や虚血による脊髄の障害もなくほぼ順調に経過していたが，残念ながら術後9日目に原因不明の突然の不整脈により死亡した．

病理：切除標本の肉眼所見では，大動脈壁から伸びた腫瘤は暗赤色，弾性軟で比較的新しい血栓と思われた．腫瘤は食道内腔へ突出しており食道には直径約2.5cmの壁の欠損があった．腫瘤の基部の大動脈にも壁の全層が外反するような形で直径1cmの欠損が認められ，血栓化した仮性大動脈瘤を通してAEFを形成していたことが確認できた(**Fig. 5a, b**)．シェーマで表すと**Fig. 6**のようになる．病理組織でも腫瘤はすべて血栓で腫瘍細胞はなく，食道壁にも悪性細胞は見られなかった．大動脈壁には軽度の動脈硬化所見が見られたのみで，剖検所見を合わせても大動脈には全長にわたり嚢状の動脈瘤を形成したところはなく，病理組

Fig. 6 schema of the aortoesophageal fistula

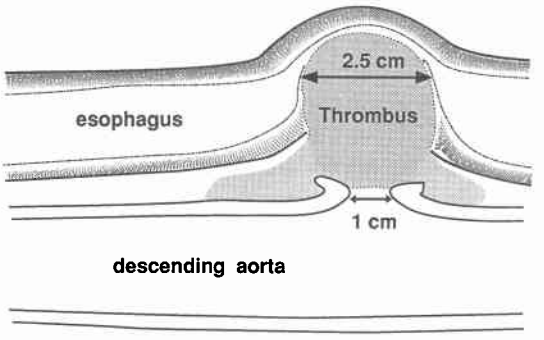

織では炎症像は見られなかった．病変部やその周囲には結核の感染を疑わせる組織像もなかった．結局，切除標本および，剖検での所見を合わせた病理の結論は，仮性胸部下行大動脈瘤が食道に穿通して形成されたAEFということだけで原因は不明であった．

考　察

大動脈と消化管との瘻孔は比較的まれなものであり，大動脈食道瘻(AEF)はその約10%を占める．AEFの原因疾患としては，胸部大動脈瘤によるものが2/3～3/4で最も多く，その他に悪性腫瘍やアカラジア，食道裂孔ヘルニアによる逆流性食道炎もあげられている．さらに外的な因子として，食道内異物，外傷，医療事故などがある[1)2)]．一方，仮性大動脈瘤の原因として一般的には，血管手術・外傷・炎症・感染症などがある．仮性大動脈瘤が食道に穿通しAEFを形成するという2つの病態が同時に発生する症例は非常にまれで，文献的に検索した範囲では結核性の仮性大動脈瘤によるAEFの報告が1例あるのみであった[3)]．

自験例では手術や外傷の既往はなく，大動脈炎症候群や既往にある結核が原因として考えられたが，摘出標本および剖検時の標本の検討でも大動脈壁に炎症所見はなく，仮性動脈瘤内にも周辺にも結核の病巣は認められず病因を確定できなかったため，食道異物によるAEFの可能性もあるものと考えている．AEFの臨床経過は原因疾患により多少異なるものの，基本的にはChiariのtriad(胸痛，前駆出血，致死的出血)で[1)]，自験例もこれに類似した経過を取っている．比較的少量の前駆出血から致死的出血までの期間は数日から数週間であり，その間は出血はなく消化器症状もないことが多いが，2度目の出血は大量で起こってしまえば救命できる可能性はほとんどない．

AEFの診断について原因疾患別にみると，比較的頻度の高い胸部大動脈瘤の症例では，前駆出血があった時点で検査を行い，食道透視でCTによる動脈瘤の部位診断と一致する食道の左後方からの圧迫像があり，しかも内視鏡的にその圧迫部位に一致する食道粘膜の小潰瘍かびらんの所見があればAEFと考えてほぼ問題ない．胸部大動脈の血管造影で大動脈瘤から食道へ造影剤の漏出があれば診断は確定的であるが実際に出血が確認されることは少ないと思われる[4)5)]．食道異物が原因のAEFは，生前に診断されることはまれであり，異物は瘻孔が形成された時点ではふつう脱落しているためレントゲンや内視鏡で証明されることも少ない．生存中の診断は内視鏡の所見のみでは不可能で，異物の摂取とその後の食道・胸部痛という病歴を合わせて判断しなければならない．食道壁に嵌入した異物(5cmのヒラメの骨)を内視鏡的に取り除いた2週間後にAEFから大量出血して死亡した症例[6)]でも剖検時に診断されており実際上生前診断はきわめて困難である．AEFの診断の難しさは，医師に与えられる時間が前駆出血から致死的出血までの間に限られていることと，現在上部消化管出血部位の診断の決め手となっている内視鏡所見が，数mmから1cm程度の大きさの食道粘膜のビランか潰瘍でしかなく[3)]出血量に比べて軽いため，病歴や他の画像診断の情報をしっかり把握し，かつAEFを鑑別診断として考慮しないかぎり病変を断定できない点にある．悪性疾患以外が原因のAEFでは診断が確定すればただちに手術となるが，術式は左開胸による瘻孔部の胸部大動脈の人工血管置換と食道瘻孔部の縫合閉鎖もしくは胸部食道部分切除は必要と思われる．しかし，食道癌など悪性腫瘍が原因の場合は，AEFの出血と腫瘍自体からの出血との鑑別が困難であるうえ，通常は進行食道癌症例であり再出血の危険性があったとしてもリンパ節転移や遠隔転移を考え手術の対象にならない症例が多いと思われる．

自験例では食道原発の腫瘍からの出血と判断し術前診断は誤ったが，遠隔転移や広範なリンパ節転移はなく手術適応には問題なかったと考えている．Retrospectiveにみてもこのような症例では，透視・CTからは腫瘤の質的診断は困難で，内視鏡的に病変部(血栓)を生検しても出血を助長するのみで無意味であり，大動脈造影も仮性動脈瘤内がほぼ血栓化しており，出血時でなければAEFの証明は困難で十分な情報は得られないと思われる．結局，病歴からAEFを疑い各種の画像診断のみで診断し手術しなければならないが，再出血の可能性があり時間的余裕は少ないため，今後同

様の症例があった場合も診断と手術法の選択には苦慮する可能性が強い.

文　献

1) Carter R, Mulder GA, Snyder EN et al: Aortoesophageal fistula. Am J Surg 136: 26—30, 1978
2) 福永龍繁, 山本健二, 溝井泰彦ほか: 食道異物による大動脈食道瘻. 日法医誌 43: 337—347, 1989
3) 篠原文雄, 井上 紳, 藤本治道ほか: 結核性仮性胸部大動脈瘤一食道瘻の1剖検例. 昭和医誌 41: 203—206, 1981
4) Sosnowik D, Greenberg R, Bank S et al: Aortoesophageal fistula: Early and late endoscopic features. Am J Gastroenterol 83: 1401—1404, 1988
5) Naschitz JE, Bassan H: Upper gastrointestinal bleeding, aneurismatic dilatation of the thoracic aorta and filling defect on the esophagogram: A diagnostic triad suggesting aortoesophageal fistulas. Radiologe 22: 283—285, 1982
6) 斉藤裕輔, 峯本博正, 真口宏介ほか: 食道異物の内視鏡的摘出後大量吐血死を来たした大動脈食道瘻の1例. Gastroenterol Endosc 28: 2318—2324, 1986

A Case of Aortoesophageal Fistula due to Penetration of False Aortic Aneurysm

Yoshihisa Watanabe, Masayuki Matsumori, Masahiko Nakamura and Kazuo Nakamura
Surgery Division II, Kobe University School of Medicine

We experienced a rare case of aortoesophageal fistula due to intraesophageal rupture of a false aortic aneurysm. A 70-year-old woman was admitted another hospital because of hematemesis on September 2, 1990. Barium examination, endoscopy and computed tomography were performed and she was diagnosed as having advanced esophageal cancer with aortic invasion. However biopsied specimens from the esophageal lesion showed no malignancy. She was referred to our hospital on September 20. Esophageal endoscopy on that day revealed blood clot at top of a submucosal tumor in the left-posterior wall 25 cm from the incisors. She complained of hematemesis and tarry stool once more at dawn of the next day. On the fifth day after admission, she underwent an urgent thoracic esophagectomy through a right thoracotomy. Massive bleeding occurred during dissection of the tumor from the aortic wall after exposure and mobilization of the thoracic esophagus and she suffered shock. Bleeding with ordinary procedures. Replacement of 8 cm of the descending aorta with artificial graft, was performed under an aortic cross-clamp. The patient died of arrhythmias on the 9th day after the operation. Pathological analysis revealed thrombus protruding from the descending aorta into the lumen of the esophagus and round wall defects in the esophagus (2.5 cm in diameter) and aorta (1 cm in diamter). The cause of the false aneurysm was not found.

Reprint requests: Yoshihisa Watanabe Surgery Division, II, Kobe University School of Medicine
7-5-2 Kusunoki-cho, Chuo-ku, Kobe, 650 JAPAN