日消外会誌　25（3）：855～859，1992年

胃憩室を伴ったBarrett食道腺癌の1例

岡山大学第2外科，聖マリア病院外科*

臼杵　尚志　村上　正和　小松原正吉　寺本　滋
川崎　誠治*　三角　俊毅*　唐土　善郎*　山本　雅彦*
河合　経三*　小野　晶美*

Barrett食道に発生したと思われる食道腺癌で術前検査にて血清CEAの異常高値が認められた1症例を経験した．症例は60歳の男性で9年前からの巨大な胃憩室にて経過観察中であった．術前検査では下部食道に潰瘍形成を伴う腫瘤像を認め，血清CEA値は44.7ng/mlと異常高値を示していた．切除標本にて本来の食道胃接合部位より9.3cm口側まで腸上皮化成を伴った円柱上皮の部分を，また同部に島状に扁平上皮の残存を認めた．腫瘍部は中分化腺癌の所見を呈しており，深達度はa_1，INFβであった．また噴門部のリンパ節にのみ転移を認めた．術後の血清CEA値は4日目に26.1ng/mlと速やかに減少したが，その後減少が遅延し，精査を行ったところ，手術より2か月後に左の肋骨への転移巣が発見された．血清CEA値の測定は経過観察に有用であった．

Key words：Barrett esophagus，adenocarcinoma

はじめに

Barrett食道は逆流性食道炎などによって起こる比較的まれな疾患で，食道に発生する腺癌の発生母地として注目されており[1]，本邦でも現在までに約30例のBarrett食道に発生した腺癌の報告がみられる[2)~15)]．今回われわれはBarrett食道に発生したと思われる食道腺癌で術前検査にて血清CEA値の異常高値が認められた1症例を経験したので報告する．

症　例

患者：60歳，男性．

主訴：嘔気，腹部膨満感．

家族歴：父，胃癌．

既往歴：51歳時胃憩室を指摘された．

現病歴：胃憩室にて経過観察中であったが，1990年2月初旬より再び嘔気，腹部膨満感があり，2月14日来院した．

現症：理学的所見に異常を認めなかった．

血液生化学検査：血清CEA値が44.7ng/mlと異常高値を示したが，そのほかの検査結果に異常を認めなかった．

胃食道透視：食道ではIm-Eiに長径5cmの中心に陥凹を伴った隆起性の所見を認めた．食道癌取扱い規約のレントゲン分類による型は腫瘤型と判定した．また，胃では体下部大彎に巨大な憩室を認めたが，この憩室の大きさは以前の検査結果と比較して大きな変化は見られなかった（**Fig. 1**，**2**）．

食道内視鏡所見：食道透視と同じ部に比較的境界の明瞭な中心に陥凹部分をもつ腫瘤像を認めた．食道癌

Fig. 1 Double contrast radiography reveals a tumorous lesion with a crater at the lower esophagus.

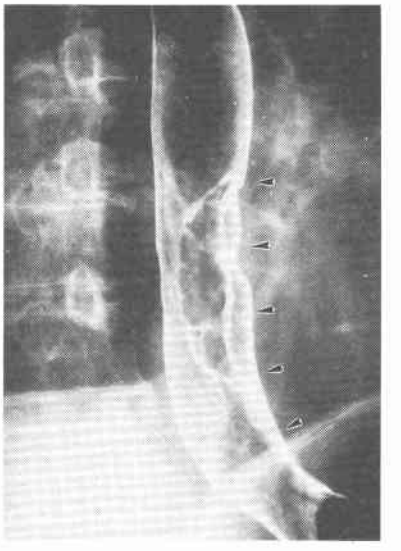

＜1991年11月20日受理＞別刷請求先：臼杵　尚志
〒700　岡山市鹿田町2－5－1　岡山大学医学部第2外科

Fig. 2 Gastrograph shows a large diverliculum at the greater curvature of the stomach.

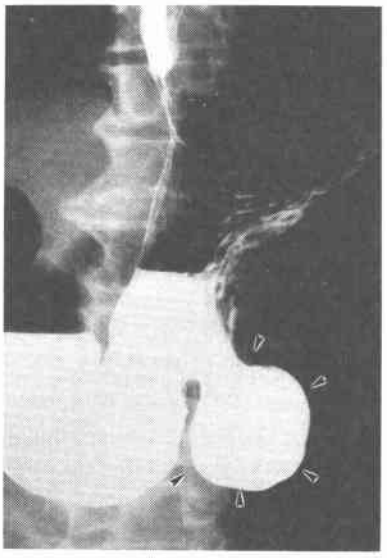

Fig. 3 Endoscopic examination reveals an ulcerative lesion at the lower esophagus.

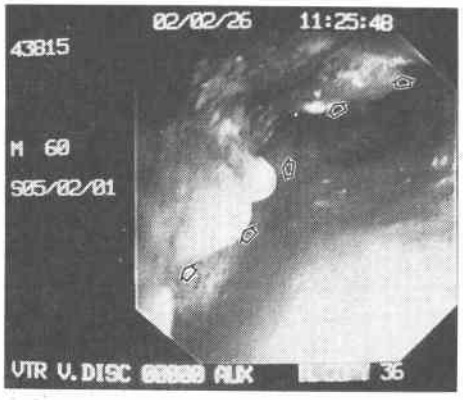

取扱い規約の内視鏡分類ではむしろ陥凹型に含めるべきと思われた．同部の生検にて中分化腺癌との診断を得た（**Fig. 3**）．

手術所見：胸部中部食道を中心とした食道腺癌と診断し，3月27日に食道亜全摘術および頸部，胸部，腹部3領域の拡大リンパ節郭清を施行した．肉眼的にはEi-Im，A_1，N_2（+），M_0，Pl_0，Stage IIIであった．

切除標本肉眼所見：本来の食道胃接合部より最長9.3cm口側まで全周性に円柱上皮の進展を認め，口側の扁平上皮との境界は不規則に入組んでいた．この円柱上皮と扁平上皮との境界線に接して4.9×2.8cmの周堤を持つ陥凹性の病変とこれに伴う狭窄部を認めた．また円柱上皮の部には島状の扁平上皮の残存を認めた（**Fig. 4**）．

Fig. 4 Surgically obtained material with a ulcerative tumor and columnar epithelium

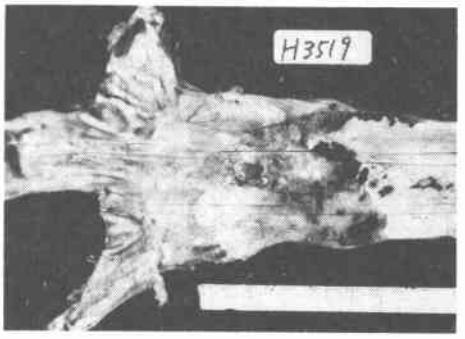

Fig. 4b Schema of surgically obtained material

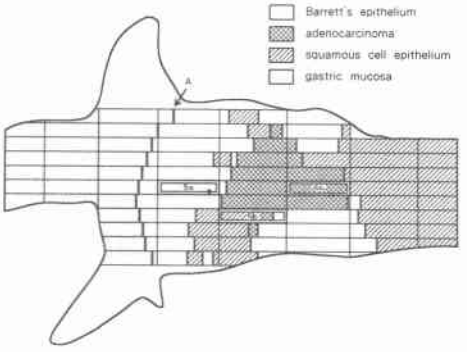

病理組織所見：切除標本の内，本来の食道胃接合部位（**Fig. 4b**の太い実線A）までは通常の胃底腺，噴門腺が見られたが，これより口側には腸上皮化生を伴った円柱上皮の部分を認めた．また，この部分には島状に扁平上皮の残存を認めた．腫瘍部は中分化腺癌の所見を呈しており，深達度はa_1，INFβであった．腫瘍細胞の静脈侵襲は認めなかったが，軽度のリンパ管侵襲は存在した．リンパ節転移は胃癌取扱い規約におけるNo. 1，2のリンパ節に中分化腺癌の転移を認めた．しかし，頸部，胸部のすべてのリンパ節には転移の所見を認めなかった（**Fig. 5**）．

術後経過：術後経過は順調で，血清CEA値のおおよその半減期である術後4日目には26.1ng/mlと半減した．しかし，3週間後に18.9ng/mlと最低値をとった後は，1か月目に24.5ng/mlと再び上昇傾向を認めたため，精査を行っていたところ手術より2か月後に胸部レントゲンにて左の肋骨への転移巣が発見さ

Fig. 5a No. 1 Compound type intestinal metaplasia in Barrett's esophagus. (H.E. ×100)

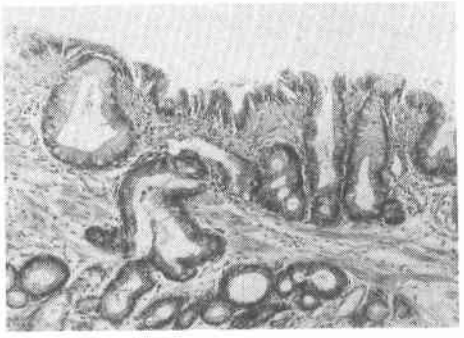

Fig. 5b No. 2 Moderately differentiated adenocarcinoma. (H.E. ×20)

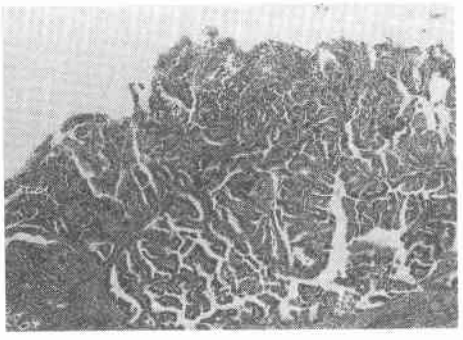

Fig. 5c No. 3 A squamous cell epithelial island located in adenocarcinoma. (H.E. ×40)

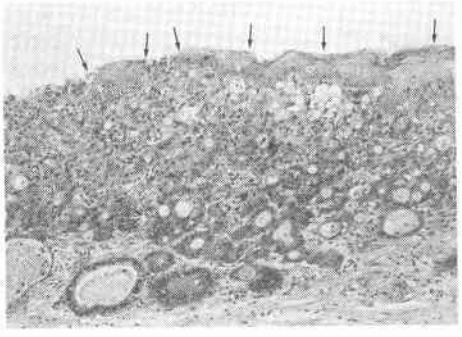

れた.

考　察

食道に発生する腺癌については中山ら[16]の規定がしばしば用いられているが，その発生母地としては食道固有腺，食道噴門腺，異所性胃粘膜島，Barrett 型食道などがあげられる．この内，食道固有腺から発生するものは adenoacanthoma, mucoepidermoid carcinoma, adenoid cystic carcinoma などの類腺癌が主であり，ほかの発生母地からは adenocarcinoma が多く発生するとされている．

この内，Barrett 型食道は Barrett により成因にかかわらず食道下部に認めた円柱上皮化生を lower esophagus lined by columnar epithelium と呼ぶように提唱されたことからそう呼ばれているが[17)18)]，その成因にはいくつかの説があり，先天的には Recter ら[19)]の報告した小児の症例のように胎生期に一時円柱上皮で覆われた食道上皮が上方より下方へ扁平上皮に置き換わってゆくその過程がある高さで止ったことにより発生するといわれ，また後天的には食道粘膜が逆流性食道炎などに伴い脱落し，修復過程において円柱上皮が伸展した状態とされている[20)21)]．病理学的には Barrett 上皮は肛門側から順に胃底腺型，移行部型，特殊円柱型を示し，その粘膜筋板は食道の粘膜筋板と化生性粘膜の粘膜筋板が認められることがあるとされている[22)]．しかし，過去の報告の中には必ずしもこれらが満たされていないものも多く，なかにはむしろ逆流性食道炎との関連によって Barrett 食道と判断された症例も見られる[13)]．

Barrett 上皮に腺癌の発生する確率については Barrett 型食道の数自体が正確にはつかみきれないために確定的なことはいえないが，Skinner ら[23)]の報告では46%，Starnes[24)]によれば37.7%とされており，また Naef ら[25)]は逆流性食道炎1,225症例の経過観察中に140例の Barrett 食道の発生をそしてこのなかに12例(8.5%)の食道腺癌の発生が見られたと報告している．

一方，Lortat-Jacob は本疾患を endobrachyesophagus（内短食道）と呼ぶことを提唱したが[26)]，これは brachyesophagus（short esophagus と同義）が円柱上皮の部分の全層が胃であるのに比べて，本症の場合は内側の上皮だけが円柱上皮であることを表現したものである．このように食道の，上皮だけが円柱上皮であるものを Barrett 食道と呼んでいるが，Shinner らは円柱上皮が本来の食道胃接合部より3cm 以上全周性に食道に進展しているものを Barrett 食道とするという基準を述べており[27)28)]，これが現在一般に受入れられている．

本例の場合，食道の円柱上皮の部分は本来の食道胃接合部よりも9.3cm 上方まで認めたため Barrett 食道と判断した．ただ，腺癌の発生母地については本例のように比較的深達度の深い症例では食道固有腺から

発生した腺癌であることを完全には否定できず，臨床像を参考にしながら判定せざるを得ない．本例は術前に逆流性食道炎と診断されていないが，9年前より嘔気，腹部膨満感などの症状をしばしば認めていたことより，巨大な胃憩室の存在とBarrett食道の発生の間にはなんらかの関係があったことも考えられ，あるいは「巨大胃憩室→逆流性食道炎→Barrett食道→食道腺癌」という関連が成り立つかもしれない．胃憩室と癌との関係については現在までに10例あまりの胃憩室に併存した胃癌症例の報告が見られるが[29]，癌の発生に憩室の存在が関与していたとの所見はなく，また食道癌との関連について述べた報告はみられなかった．

さて，食道癌における血清CEA値の陽性率は23～46%とされているが[30]，Wahrenら[31]は食道癌において血清CEA値の診断的価値は低いが，経過観察における再発・再燃の診断には有用であり，扁平上皮癌よりは腺癌に，高分化癌よりは低分化癌により高値であったと報告している．したがって食道腺癌においては扁平上皮癌における以上に血清CEA値の臨床的な価値は高いと考えられる．事実，本例の場合も術後の血清CEA値の減少が予想外に遅延していたために精査にて転移巣が発見されており，経過観察時の血清CEA値測定の意義は大きかったと思われる．現在までに報告されたBarrett上皮由来の腺癌の多くは高分化型であり，このためか必ずしも血清CEA値は高値ではないが，Barrett食道を有する症例の経過観察には定期的な内視鏡検査とともに血清CEA値を測定することも有意義であろうと考えられた．

文　献

1) Shafer RB: Adenocarcnoma in Barrett's columnar lined esophagus. Surgery 103: 411—413, 1971
2) 中村卓次，遠山　博，長町幸雄：Barrett食道より発生した腺癌．外科　35：1197—1204，1973
3) 林　恒夫，遠藤光夫，小林誠一郎ほか：Barrett上皮の検討．日消病会誌　72：751—752，1973
4) 滝　邦和，辻　政彦，安積宏明ほか：Barrett食道癌の1治験例．日外会誌　79：1473，1978
5) 椋榛　豊，鈴木博孝，井手博子ほか：Barrett上皮に発生した食道腺癌の2例．日消外会誌　12：696，1979
6) 濱田幸治，立野正敏，吉木　敬ほか：Barrett's esophagusに生じた食道腺癌の1例．胃と腸　15：1017—1021，1980
7) 呂　俊彦，篠田政幸，貞敬荘太郎ほか：バレット食道に発生した腺癌の1例．日臨外医会誌　42：326，1981
8) 大島　厚，安藤暢敏，勝呂芳正ほか：Barrett食道に発生した早期癌の1例．胃と腸　18：71—75，1983
9) 板橋政幸，廣田映五，飯塚紀文ほか：Barrett食道に合併した多発腺癌．臨外　38：176—177，1983
10) 河合　誠，鬼木俊行，西井京子ほか：Barrett食道に食道腺癌を合併した1例．日内会誌　74：577—581，1985
11) 岡村正造，山本義樹，浅井俊夫ほか：Barrett食道に発生した腺癌の1例．日消病会誌　82：673—677，1985
12) 湯浅圭一郎，関口利和，功刀正吏ほか：Barrett食道に生じた早期腺癌の1例．Prog Diag Endosc 23：170—173，1983
13) 横沢禎二，佐藤信行，鈴木　誠ほか：Barrett食道に発生した表在癌の1例．Gastroenterol Endosc 28：340—347，1986
14) 音琴要一郎，藤　勇二，西田　博ほか：Barrett食道に発生した表層拡大型早期腺癌の1例．日消外会誌　22：1133—1136，1989
15) 青木克憲，金子栄蔵，喜納　勇ほか：Barrett食道腺癌の2例．胃と腸　25：453—459，1990
16) 中山恒明，柳沢文憲，鈴木恵之助ほか：食道の原発性腺癌．癌の臨　10：8—16，1964
17) Barrett NR: Chronic peptic ulcer of the oesophagus and oesophagitis. Br J Surg 38: 175—182, 1950
18) Barrett NR: The lower esophagus lined by columnar epithelium. Surgery 41: 881—894, 1957
19) Recter LE, Connerley ML: Aberrant mucosa in the esophagus in infants and children. Arch Pathol 31: 285—594, 1941
20) Bremner CG, Lynch VP, Ellis FH: Barrett's esophagus: Congenital or acquired? An experimental study of esophageal mucosal vegenevation in the dog. Surgery 68: 209—216, 1970
21) 遠藤光夫，小林誠一郎，木下祐宏ほか：経過によりBarrett上皮化をみた1例．日消病会誌　70：736—740，1973
22) Paull A, Trier JS, Dalton D et al: The histologic spectrum of Barrett's esophagus. N Engl J Med 295: 476—480, 1976
23) Skinner DB, Walther BC, Riddle RH et al: Barrett's esophagus —Comparison of benign and malignant cases—. Ann Surg 198: 554—556, 1983
24) Starnes VA, Adkins RB, Ballinger JF et al: Barrett esophagus —A surgical entity—. Arch Surg 119: 563—567, 1984
25) Naef AP, Savary M, Ozzello L: Columnar-

lined lower esophagus : An acquired lesion with malignant predisposition. J Thorac Cardiovasc Surg 70 : 826—835, 1975
26) Lortat-Jacob JL : L'Endo braeky esophage. Semauce des Hopitaes. Annales de Chir 11 : 1247—1255, 1957
27) Skinner DB, Walther BC, Little AG : Surgical treatment of Barrett's esophagus. Edited by Spechler SJ. Barrett's Esophagus, Pathophysiology, Diagnosis, and Management. Elsevier Sci Publ Co, New York, 1985, p211—221
28) Bremner CG, Hamilton DC : Barrett's esophagus : Controversial aspects. Eddited by De Meester TR. Esophageal Disorders, Pathophysiology and Therapy. Raven Press, New York, 1985, p233—239
29) 安達洋祐, 森 正樹, 藤也寸志ほか : 胃癌の浸潤を伴った胃憩室の 1 例. 癌の臨 32 : 2005—2008, 1986
30) 黒木政秀, 松岡雄治 : Carcinoembryonic antigen. 漆崎一朗, 服部 信編. 腫瘍マーカー. 15. 医学書院, 東京, 1985, p15—25
31) Wahren B, Harmenberg J, Edsmyr JC et al : Possible tumor markers in patients with oesophagus cancer. Scand J Gastroenterol 14 : 361—365, 1979

Case of Adenocarcinoma with Gastric Diverticulum Arising in Barrett Esophagus

Hisashi Usuki, Masakazu Murakami, Shokichi Komatsubara, Shigeru Teramoto, Seiji Kawasaki*, Toshiki Misumi*, Yoshiro Morokoshi*, Masahiko Yamamoto*, Keizo Kawai* and Masami Ono*
The Second Department of Surgery, Okayama University Medical School
*The Department of Surgery, Himeji St. Mary's Hospital

A case of adenocarcinoma arising in Barrett's esophagus whose serum carcinoembryonic antigen (CEA) was pathologically high is reported. A 60-year-old man was admitted with a complaint of abdominal fullness. A large gastric diverticulum was pointed out 9 years earlier. Radiologic examination revealed a tumor in the lower esophagus, but no finding of hiatal hernia. The serum CEA level was elevated to 44.7 ng/ml. A subtotal esophagectomy with wide lymph node dissection and antesternal esophagogastrostomy was performed. The gross specimen contained a tumor with ulceration. Microscopically the squamous epithelium of the lower esophagus was replaced by columnar epithelium. The moderately differentiated adenocarcinoma was almost surrounded by this epithelium. The serum CEA level had decreased to 26.1 ng/ml 4 days after the operation. But, it increased again when the metastatic lesion was found.

Reprint requests: Hisashi Usuki The Second Department of Surgery, Okayama University Medical School JAPAN