日消外会誌　25（3）：864～867，1992年

門脈本幹に腫瘍塞栓を有する肝細胞癌の拡大肝右葉切除
―2年10か月生存中の1例―

鹿児島大学医学部第2外科
田中　紘輝　　帖佐　信行　　西　　俊平　　山内　　励
西村　明大　　石部　良平　　竹中　晃司　　平　　明

後区域門脈枝から延び出した腫瘍塞栓が門脈本幹をほぼ閉塞している原発性肝細胞癌に対して，門脈合併切除を含む拡大肝右葉切除を行った．術前の肝予備能は，比較的良好に保たれており，術後の合併症もなく経過した．残肝の再生は良好で，術後の肝予備能は術前値に復していた．残肝再発に対して肝動脈内に抗癌剤を注入する interventional angiography（IA）を合計6回行った．現在肺転移を認めるものの，術後2年10か月を経過し生存中である．

門脈本幹に腫瘍塞栓を認めるものは高度進行癌であることを考慮し，残肝再発に対する IA さらに全身的な抗癌剤の投与が必要である．

Key words：portal vein tumor thrombus, extended right hepatic lobectomy

はじめに

門脈の1次分枝あるいは本幹が腫瘍塞栓で閉塞された場合，肝機能の急速な悪化および急激な門脈圧上昇に起因すると思われる食道静脈瘤の破綻を来しやすく，その予後はきわめて悪い．門脈内腫瘍塞栓に対して種々の治療法が試みられているが，その成績は満足出来るものではない[1)~5)]．私達は右後区域門脈から延び出した腫瘍塞栓が門脈本幹をほぼ閉塞していた症例に，門脈合併切除を含む拡大肝右葉切除を行い，残肝再発に対して interventional angiography（以下 IA）を施行し，術後2年10か月を経過し，肺転移を認めるものの生存中の1例を経験した．症例を提示し，腫瘍栓を認める高度進行癌の治療法について文献的考察を加えて報告する．

症　例

患者：64歳，女性．

主訴：背部痛，高熱．

既往歴：1978年洞不全症候群にて心臓ペースメーカー装着．

現病歴：上記心臓ペースメーカー装着時，肝機能異常を指摘されていた．1988年6月感冒様症状，背部痛，全身倦怠感が強く14日間入院．一時軽快したが，同年8月背部痛，高熱（38～39℃）が持続したため，再度入院．α-fetoprotein（以下 AFP）の高値と，ultrasonography（以下 US）にて肝の腫瘍を指摘され，同年8月19日当科紹介入院となる．

Table 1　Laboratory data

WBC	3900 /mm³	ZTT	4.2 Ku.U
RBC	404×10⁴ /mm³	TTT	4.9 Ku.U
Hb	12.6 g/dl	T.P	6.4 g/dl
PLT	14.3×10⁴ /mm³	Alb	3.6 g/dl
PT	100 %	$ICGR_{15}$	11.0 %
ATⅢ	102 %	AFP	103300 ng/ml
GOT	113 KaU	CEA	1.9 ng/ml
GPT	133 KaU	HBsAg	(+)
LDH	464 W-U	FBS	86 mg/dl
ChE	0.67 Δph		

理学的所見：入院時眼球結膜の黄染を認めない．表面不整，弾性硬の肝を右季肋下に1.5横指触知，それに一致して圧痛を認める．

入院時検査成績：GOT 113KaU，GPT 133KaU，ZTT 4.2KuU，TTT 4.9KuU，$ICGR_{15}$ 11.0%で肝予備能は比較的良好に保たれていた（**Table 1**）．

肝動脈造影所見：肝右葉全体を占める tumor vessel および tumor stain を認める（**Fig. 1**）．門脈造影所見：上腸間膜動脈造影の門脈相で門脈本幹に20×13 mm の陰影欠損像を認める．後区域門脈枝は根部で完

＜1991年11月20日受理＞別刷請求先：田中　紘輝
〒890　鹿児島市桜ケ丘8―35―1　鹿児島大学医学部第2外科

Fig. 1 Preoperative arteriogram. The right lobe of the liver was occupied with a huge mass accompanied by tumor vessels.

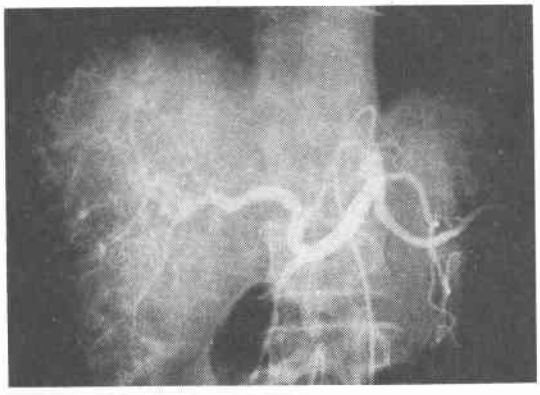

Fig. 2 Preoperative portogram in the venous phase of the superior mesenteric arteriography. Defect of shadow in the portal trunk (indicated by two arrows) was noted and the intrahepatic portal vein of the posterior segment could not be visualized.

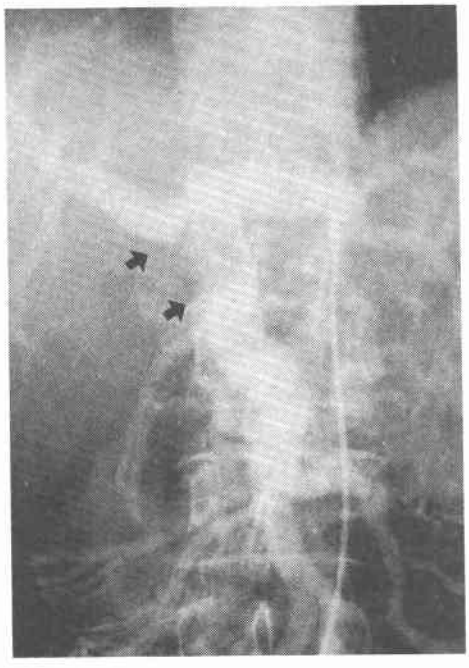

全に閉塞し，造影されない（**Fig. 2**）.

Computed tomography（以下 CT）所見：右葉は10×9cm の腫瘍で占拠され，被膜および隔壁は濃染されている（**Fig. 3**）.

Fig. 3 Preoperative CT. Multilobular huge mass occupied in the right lobe.

術前診断および術前肝機能評価：診断は門脈本幹に腫瘍塞栓を有する原発性肝細胞癌とした．肝予備能は良好に保たれていることより，門脈合併切除を含む拡大肝右葉切除術を予定した．CT 上測定した全肝容積は1,612cm³で，残肝容積は725cm³と推定した．

術中所見：肝右葉はほぼ全体が大きな腫瘍で占められていた．門脈本幹を腸間膜静脈側でクランプし，腫瘍塞栓部で切開した．塞栓は後区域門脈より延び出し本幹をほぼ閉塞していた．門脈は三分岐型で後区域枝は完全に閉塞していたが，前区域枝は開存していた．腫瘍栓を含めて門脈本幹の一部を契状に切除した後，切除断端を端-端吻合した．肝切除線は Cantlie 線よりやや左側で，拡大肝右葉切除術を行った．

切除標本肉眼所見及び病理組織学的所見：切除肝重量は900g であった．門脈後区域枝は腫瘍塞栓で完全閉塞し，その一部は門脈本幹へ延び出していた．原発性肝癌取扱い規約[6]に従って，肉眼分類，漿膜浸潤（S），リンパ節転移（N），血管侵襲（V），肝内転移（IM），腹膜播種性転移（P），併存する肝硬変の肉眼分類（Z）について記載すると，結節型，隔壁（＋），被膜形成（＋），S_2，N_0，Vp_3，Vv_1，IM_2，P_0，Z_2 で stage は IVA であった．残肝に癌病巣は残存しなかったが，肝切離面から10mm 以内に癌の浸潤を認め，相対非治癒切除であった．病理組織学的には Edmondson II 型の肝細胞癌であった．

術後経過：術後，出血傾向，肝不全徴候もなく順調に経過した．CT 上測定した残肝体積は術後30日で，682cm³，65日で770cm³，84日で809cm³と漸次増加していった．51日目の $ICGR_{15}$は11.0％で，約 7 か月では9.1％とさらに改善していた．術後 2 年 2 か月の門脈造

影では門脈本幹は開存しており，肝内門脈枝はよく造影されている．

術後 interventional angiography：術後 US にて肝切断面に13×16cm の mass を認めた．血管造影でも同部位に腫瘤を認め，断端再発と診断し，11月7日第1回目の動注（アドリアマイシン5mg，MMC 5mg）を行った．以下，合計5回の IA を行った．抗癌剤の全身的投与は行わなかった．

AFP 値の変動：術直前80,626ng/ml を示した AFP 値は，術後2か月で17.2ng/ml と低下した．その後，約1年間は100以下の低値を示したが，術後2年目より AFP 値は漸増し，IA にても低下を示さなくなった．1991年6月現在148,872と高値である．

転帰：1991年6月現在胸部X線で肺転移を認める．US，CT 上，肝内に mass lesion を指摘できない．

考　察

門脈1次分枝または門脈本幹に腫瘍塞栓を有する Vp_3 に対して，エタノール直接注入[1]，レーザー照射[2]，IA[3]，切除療法[4)5)]が試みられているが治療効果については満足のいくものではない．したがってどのような治療法を選択するかに関しても一定の見解は得られていないが IA と切除療法が主流である．

原ら[7]は門脈本幹用腫瘍塞栓に対して，transcatheter arterial embolization（以下 TAE）を行い，塞栓は消失しその後 TAE を3回追加し，肺転移は認めるものの2年4か月生存中の症例を報告している．

陶山ら[8]も同様な症例に，肝動脈動注を18回行い，3年6か月生存中の1例を報告している．この両症例に共通していることは肝予備能が良好に保たれていたこと，腫瘍塞栓が消失ないし縮小したこと，頻回にわたる IA が行えたことなどである．

$Vp_3$105例について，種々の IA（TAE，BOAI：balloon occluded arterial infusion，LPAI：抗癌剤混入リピオドール動注）を行った西峯ら[3]の報告によると，2年以上の長期生存は，門脈閉塞例で2例（4％），1次分枝閉塞で3例（6％）うち3年以上生存は1例のみである．これらの治療成績からみて，IA による Vp_3 症例の治療には限界があるといえる．

一方，外科的切除療法は門脈本幹に腫瘍栓を有する症例には適応外とされて来た．

高安ら[5]は Vp_3 30例に腫瘍栓剔出あるいは門脈合併切除を含む肝切除を行い，積極的に対処している．その1年および2年累積生存率はそれぞれ38.3%，8.5%で，最長生存は4年でるある．彼らは Vp_3 症例に対する外科的治療は門脈の閉塞状態を解除し，食道静脈瘤破裂および肝不全に対する予防処置であり，あくまでも緊急救命的な手段で根治性を期待するものではないとしている．

高崎ら[4]は4例の Vp_3 症例に拡大肝右葉切除を行い，2年以上生存2例，うち1例は12年生存中であると報告している．

伊藤ら[9]は Vp_3 症例に術前動注療法と照射療法を行い，主腫瘍および腫瘍塞栓を縮小させた後，右3区域切除を施行し，1年4か月で再発死した症例を報告している．

外科的治療法は，残存肝機能が比較的良好に保たれている症例が適応で，延命効果は期待できるものの，遠隔成績は満足しうるものではない．

Vp_3 症例の外科治療の要点は，腫瘍及び腫瘍栓を含めた肝切除と残肝再発に対する処置といえる．

自見ら[10]の原発性肝細胞癌の剖検例を対象にした報告によれば，中等大門脈枝の腫瘍塞栓は71％に存在し，このような症例では全例に肝内散布巣がみとめられたとしている．この成績からも，仮に治癒切除が成されたとしても，残肝再発に対して，補助療法を追加しなければならない．

自験例が比較的長期に生存しえた要因として残存肝機能が比較的良好に保たれていたこと，残肝再発に対して頻回の IA が可能であったこと，肝再生が不十分で術後の肝機能が良好に保ちえたことなどがあげられる．

Vp_3 は高度進行癌であり，局所病変に対してある程度コントロールしえても，全身的血行転移が救命的になっている症例が多い[5)7)9)]．この点を踏まえて，局所のみならず，全身的な抗癌剤の投与を含めた集学的治療が必要になってくる．

文　献

1) 品川　孝，飯野康夫，宇梶晴康ほか：肝細胞癌の門脈腫瘍塞栓に対する経皮的エタノール注入療法の試み．肝臓　30：109，1989
2) 小井戸一光，岡田邦明，渡辺雅男ほか：レーザー照射により門脈内腫瘍塞栓を消退せしめた原発性肝癌の1例．日消病会誌　86：2583—2586，1989
3) 西峯　潔，打田日出夫，大上庄一ほか：門脈腫瘍塞栓に対する対策．—Interventional angiography を中心に—．肝・胆・膵　18：289—299，1989
4) 高崎　健，小林誠一郎，武藤晴臣ほか：門脈枝（1次又は2次分枝）に腫瘍塞栓を持った原発性肝癌に対する術前肝動脈塞栓術の効果について．日消外会誌　19：1612—1617，1986

5) 高安　隆, 小澤和恵, 牧　淳彦ほか：肝細胞癌切除症例の検討—進行肝細胞癌に対する拡大手術の意義—. 日癌治療会誌　25：1162—1171, 1990
6) 日本肝癌研究会：臨床・病理. 原発性肝癌取扱い規約. 金原出版, 東京, 1987
7) 原　博文, 岡崎正敏, 小野　庸ほか：肝動脈塞栓術にて門脈本幹内腫瘍塞栓が消失した肝細胞癌の 1 例. 臨放線　34：1641—1644, 1989
8) 陶山芳一, 堀士雅秀, 鎮由香利ほか：18 回動注を反復し 3 年生存中の Vp_4肝細胞癌の 1 例. 癌の臨 34：1723—1730, 1988
9) 伊藤美夫, 宇根良衛, 佐藤裕二ほか：門脈本幹に腫瘍塞栓を伴う肝細胞癌の切除経験. 北海道外科誌 32：296—299, 1987
10) 自見厚郎：肝細胞癌の病理形態学的研究—肝内門脈の腫瘍栓について—. 肝臓　24：641—647, 1983

A Case of Hepatocellular Carcinoma with a Tumor Thrombus in the Main Portal Trunk Surviving 2 Years and 10 Months after Extended Right Hepatic Lobectomy

Koki Tanaka, Nobuyuki Chosa, Shunpei Nishi, Tsutomu Yamauchi, Akihiro Nishimura, Ryohei Ishibe, Koji Takenaka and Akira Taira
Second Department of Surgery, School of Medicine, Kagoshima University

A 64-year-old Japanese woman suffered from far advanced hepatocellular carcinoma with a tumor thrombus in the main portal trunk. The thrombus spread from the posterior branch of the portal vein and partially obstructed the portal trunk. Her liver functions were fairly well preserved. Extended right hepatic lobectomy accompanied by a wedge shape resection of the portal vein was performed. Her postoperative course was uneventful. Good postoperative regeneration of the liver was obtained. Postoperative interventional angiography for recurrence of the residual liver was performed six times. Though she has a metastatic tumor of the lung, she is still alive 2 years and 10 months after hepatectomy.

Reprint requests: Koki Tanaka　Second Department of Surgery, School of Medicine, Kagoshima University
8-35-1 Sakuragaoka, Kagoshima, 890 JAPAN