日消外会誌　25（3）：871～875，1992年

腹腔鏡下胆嚢摘出術の経験

医仁会武田総合病院外科，京都大学医学部第2外科*
河合　泰博　　加藤　仁司　　枡本　博文　　小澤　和惠*

仏国，米国などで胆石症の治療法として開腹術による胆嚢摘出術のかわりに腹腔鏡下胆嚢摘出術が普及しつつある．われわれは1990年7月より腹腔鏡下胆嚢摘出術を開始した．胆嚢結石症および胆嚢ポリープ症例のうち，急性炎症症例，上腹部に手術既往を有する症例，総胆管結石症例は適応より除外した．原則として，点滴静注胆道造影検査にて胆嚢が造影されない症例も適応から除外した．施行症例は188例で17歳から80歳，平均47歳であった．手術時間は最初の10例の平均は140分であったが最後の10例の平均は59分で，急速に習熟したことを示している．最短は27分であった．術後合併症として，2例に胆汁流出を認めたが翌日には自然に止まった．皮下気腫も2例に認めたが，数時間で消失した．術中，術後に開腹した症例は1例もなかった．腹腔鏡下胆嚢摘出術は術後の疼痛も軽微で美容にもすぐれ，これからの胆石治療としてますます繁用されるであろう．

Key words: laparoscopic cholecystectomy, laparoscopic treatment of gallstone, laparoscopic treatment of cholecystic polyp

1．はじめに

胆石症の治療において，体外衝撃波による結石破砕術が近年用いられるようになり[1)~3)]，非侵襲性で短期間の入院あるいは通院のみで治療が可能なことより，患者にとっては大きな福音となっている．しかし，この衝撃波治療にも適応が限られることや，再発などの問題がある．われわれの施設では衝撃波治療の適応外の患者には，約4年前より小切開法で手術を行ってきたが[4)]，平成2年7月より腹腔鏡による胆嚢摘出術も開始した．

腹腔鏡下胆嚢摘出術は，従来の開腹による胆嚢摘出術と同様に胆嚢結石症の根治療法であり，術後の疼痛も少なく早期退院が可能であり，美容上も非常に良好である[5)~8)]．1991年10月までに188例に本法を施行し，全例で胆嚢摘出に成功したので報告する．

2．対象と方法

a．対象

われわれの腹腔鏡下胆嚢摘出術の適応は，急性炎症所見のない胆嚢結石症，軽度の慢性胆嚢炎，および胆嚢ポリープの症例としている．胆嚢結石症に関しては，体外衝撃波破砕療法（extracorporeal shock wave lithotripsy，以下ESWL）にて容易に結石の完全消失が期待できる症例ではESWLを第一選択としている．一方ESWLにより良好な治療成績が得られるが，完全消失までに比較的多くの治療回数と，長期間を要する症例ではESWLか手術療法かの選択は患者本人にまかせている．胆嚢隆起性病変については，悪性を疑う所見が認められれば，適応から除外している．術前の検査として，腹部computed tomography（以下CT），腹部超音波，点滴静注胆道造影（drip infusion cholangiography，以下DIC）などを行い，急性胆嚢炎，総胆管結石，上腹部の手術既往を有するものも除外している．さらに現在はDICにて胆嚢が明瞭に造影され，胆嚢，胆嚢管，総胆管の位置関係がはっきりしているものにかぎり適応としている．

b．装置

器具は主にウルフの腹腔鏡セットを用いた．クリップアプライヤーは，US Surgical社のオートスーチャー・エンドクリップ（連続クリップアプライヤー）を用いている．気腹装置は，Wisap社製PELVI-PNEU Type 7060を用いている．

c．麻酔および体位

全身麻酔下に手術を行っているが，これは筋弛緩をかけ気腹を十分に行うためや，胆嚢動脈損傷などによる緊急開腹術の可能性を考慮しているためである．体位は仰臥位で開脚位をとり，術者は開脚された両下肢の間にはいる．腹腔鏡操作を容易にするため下肢の高

＜1991年11月20日受理＞別刷請求先：河合　泰博
〒601-13　京都市伏見区石田森南町28－1　武田総合病院外科

Fig. 1　Operating room

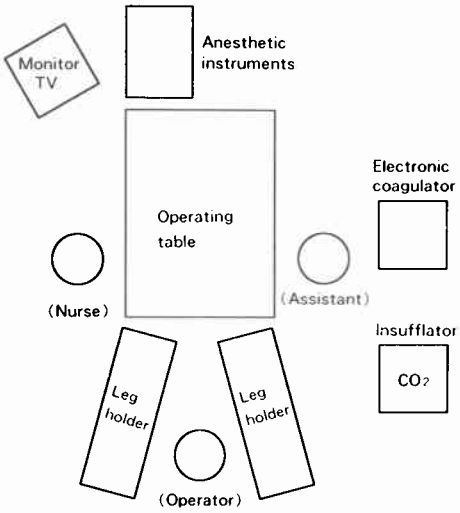

Fig. 2　Location of the devices

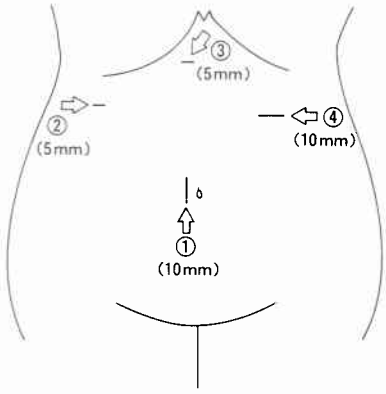

① endoscope
② atraumatic grasping forceps
③ aquapurator as a liver retractor
④ endocoagulator, scissors, clip applicator

さは腹部と同じ高さにしておく．患者の左側に助手，右側に看護婦，モニターテレビをおきCO_2ガス供給装置や，高周波装置は左側におく．腹腔鏡固定器は患者の右側でベッドに固定する．その位置は患者の臍の右方とする（**Fig. 1**）．

d．手技

臍右側にメスにて10mmの縦切開を加える．コッヘルにて筋膜を把持したのち気腹針を挿入する．生理的食塩水を気腹針に滴下し筋膜を上方に引き上げた際に水滴が吸引されることから，先端が腹腔内にあることを確認する．気腹装置よりのCO_2ガスを気腹針に注入し，気腹を開始する．気腹の圧力は最初は12mmHgにて行い，トロカール挿入後は8mmHgにて維持する．気腹が正常に行われると，肝濁音界の消失も確認できる．この臍部の創部より10mmのトロカールを挿入し，腹腔鏡を挿入する．腹腔内全体を観察し，挿入部の腸管などの損傷がないことを確認し，また他の異常がないことも確認する．右腹部より5mmのトロカール，剣状突起下部やや右寄りから肝鎌状間膜の右側に同様に5mmのトロカール，左腹部から10mmのトロカールを挿入する（**Fig. 2**）．右腹部からは胆嚢把持鉗子を，左腹部からは高周波プローベを挿入する．これらは術者が操作する．剣状突起下部からは吸引洗浄管を挿入し，肝臓の挙上，あるいは肝十二指腸間膜の左方への牽引に用いる．この管は腹腔鏡とともに助手が操作を行う．左腹部から挿入した高周波プローベやクリップアプライヤーなどが肝円索に邪魔をされることがあるが，これは挿入方向を患者の右腹部にむけることで予防できる．

腹腔鏡を固定器に固定し，モニター画面を見ながら手術を行う．術者は胆嚢頸部を把持鉗子にて牽引し，高周波プローベにて漿膜を切開して胆嚢動脈も剝離する．次に胆嚢管，胆嚢動脈にクリップをかける．その際，動脈は中枢側に1か所，胆嚢側に1か所，胆嚢管は総胆管側に2か所，胆嚢側に1か所かけることを原則としている．剪刀にてこれらを切断する．胆嚢頸部を把持したまま胆嚢を牽引し高周波プローベにて胆嚢を肝床より剝離する．切り離した胆嚢はいったん肝臓の上におく．洗浄吸引鉗子にて洗浄を行い，肝床などから出血や胆汁の漏れなどがないことを確認する．出血は高周波プローベまたはクリップにて止血する．リリアバッグ・チューブドレーン直径3.2mmを剣状突起下のトロカール挿入部より挿入し，肝床に留置したあと腹腔鏡を左腹部のトロカールに挿入しなおし，臍部のトロカールからは鰐口型胆嚢把持鉗子を挿入する．胆嚢管を鉗子で把持し，臍部のトロカールに引き込み，トロカールごと胆嚢を腹壁外へ引出す．ペアン鉗子で胆嚢を把持したのち，胆嚢の容積を縮小するため，胆嚢管に切開を加えて胆汁を吸引する．胆嚢が十分縮小したことを腹腔鏡にて確認し，臍部の穿刺孔より胆嚢を取り出す．結石が大きい場合には，皮膚，筋膜に追加切開を行うか，結石を砕いて摘出する．創部はナイロン糸あるいはステイプラーにて閉鎖する．術当日は絶飲絶食であるが，翌日より歩行，食事を開始する．ドレーンは術後1～2日目に抜去している．3～4日

で退院可能であるが，実際には患者の希望にて5日目から7日目で退院している症例が多い．

3. 結　果

1991年10月までに188例に腹腔鏡下胆嚢摘出術を施行し，全例で胆嚢摘出に成功した．術中あるいは術後に出血その他の合併症で開腹を行った症例は1例もなかった．症例は女性125人男性63人で，年齢は17歳から80歳まで平均47.4歳であった．体重は最高96kgで肥満傾向の症例では脂肪の沈着した大網などにより視野の展開に困難を認めたが，とくに大きな問題とはならなかった．既往歴としては肝硬変3例などのほか，腹部手術歴として虫垂切除術，子宮筋腫摘出術などがあった．虫垂切除術の既往の患者は右下腹部の切開部に壁側腹膜と大網との癒着を認めたが，気腹など手術の障害にはならなかった．肝硬変の症例は，術前の検査では肝機能，出血凝固能，ヘパプラスチンテスト，PTT，APTT，FBSなどが正常で，慢性肝炎と診断されていたが，腹腔鏡の観察にて肝硬変と判明した症例であった．肝十二指腸間膜の静脈の拡張などを認めたが手術は予定通り終了し，術後出血などは生じなかった．胆嚢ポリープを認めた症例は9例で，そのうち4例が胆嚢結石を合併していた．8例はコレステロールポリープで他の1例は腺腫性のポリープであった．腺腫性ポリープの1例では術前には結石のためにポリープの診断がつけられていなかった．手術は他の手術と特に変更したところはなかった．

手術時間は初期の症例では，2時間を越えることが多かったが，現在では気腹開始から創部の縫合まで最短で27分で終了することができるようになった．初期の10例の平均手術時間は140分であったが最近10例の平均手術時間は59分であった．合併症として，術後胆汁流出2例などを認めた（**Table 1**）．皮下気腫をきたした症例では，特に治療を行うことなく数時間後には完全に消失した．胆汁流出を認めた2症例のうち1例は，合計400mlがリリアチューブドレーンから排出されたが，翌朝には自然にとまった．他の1例は術後1週間に合計600ml流出したがこれも保存的に治癒した．創部の感染はリリアチューブ挿入部（上腹部）が2症例，臍部が2症例であったがいずれも数日で治癒した．気腹針で腹膜と筋膜の間にCO_2ガスを注入し，腹膜が剝離してしまった症例が2例あった．これらの症例ではopen laparoscopy（小切開によりトロカールを挿入する方法）を行った．なお，現在までに気腹時やトロカール挿入時の胆管損傷などのトラブルはきたしていない．

大網などの胆嚢への癒着は，軽度のものを46例，強度のものを9例に認めた．これらの癒着剝離は高周波プローベにて丁寧に行えば比較的容易に施行できた．6例に小動脈からの出血を認めたがクリップにて完全に止血できた．剝離の途中で，胆嚢からの胆汁の漏出を11例に認めた．そのうち3症例では結石が腹腔内に落ちたが，その場で吸引と鉗子にてすべて回収できた．

Table 1　Complications

Complication	Number
Bile leak	2
Subcutaneous emphysema	2
Wound infection	4

4. 考　察

胆石症に対する治療法としては，従来の手術，溶解剤（経口，直接），内視鏡的処置（十二指腸ファイバー，胆道ファイバーなど）に加え，この数年で体外衝撃波治療，小切開法，腹腔鏡下胆嚢摘出術が導入され，患者の負担軽減がなされてきた．われわれの施設（医仁会武田総合病院）では，腹腔鏡下胆嚢摘出術を開始した1990年7月以降，1991年10月までの16か月間では，胆石症治療症例は481例で，体外衝撃波治療55例，小切開法238例，腹腔鏡下胆嚢摘出術188例であった（**Table 2**）．現時点では腹腔鏡下胆嚢摘出術の適応を厳しくしており，手術件数の44%しか行っていない．しかし今後はこの治療法の占める割合が増加するものと思われる．

腹腔鏡下胆嚢摘出術の難易度を決める大きな要因としてカロー三角と胆嚢体部の癒着の程度があげられる．とくにカロー三角の癒着が強度のものは剝離が困難であり，解剖学的構造の把握も難しい．われわれは術前に腹部超音波検査，CT，DICを行っており，腹部超音波検査，CTにて強い炎症所見がなく，DICにて胆嚢，胆嚢管，総胆管，およびその位置関係が明瞭に造影されれば，カロー三角の癒着の程度は軽いと予想し

Table 2　Treatment of gall bladder stone disease
July, 1990～October, 1991

Treatment	Number
ESWL	55(11%)
Minilaparotomy	238(50%)
Laparoscopic	188(39%)
Total	481(100%)

ている．しかし術前に強い痛みもなく，腹部超音波検査にて胆嚢壁肥厚もなく胆嚢内にdebrisも認めず，DICにて胆嚢も造影されていたにもかかわらず，かなり強い癒着があった症例も188例中2例経験した．ただしこれらの症例でも時間は要したが丁寧に剝離をすすめることで手術中や術後に問題はおきなかった．したがってDICにて胆嚢などが明瞭に造影されることは安全かつ容易に手術を行うための重要な条件の1つであると考えている．われわれの施設では胆嚢摘出術の開腹は小切開法にて行っており，創も小さく疼痛も比較的少ないため，腹腔鏡下胆嚢摘出術にて手術に困難が予想される症例では小切開法で手術を施行したほうがよいと考えている．したがって現在はDICにて胆嚢が明瞭に造影されない症例は適応からはずしており，これが188例すべてに腹腔鏡下胆嚢摘出術にて胆嚢摘出に成功した理由の1つであると考えている．

腹部手術歴に関しては下腹部だけの症例であっても，臍部近くまで創がおよんでおり腸管の癒着が考えられ，臍部からの気腹が危険と考えられる場合がある．この場合は気腹の場所を臍部ではなく左上腹部に変更している．ここより腹腔鏡を挿入し，観察しながら臍部にトロカールを挿入することとしている．なお胆嚢を摘出するときに臍部の穴から胆嚢を取り出しているのは，臍部は他の場所に比べ皮下の脂肪が少なく，感染を一番起こしにくいと考えられることや，胆石が大きくて切開も追加したときに，一番傷跡が目だちにくくなるからである．

188例の腹腔鏡下胆嚢摘出術の症例のうち，大きな合併症としては胆汁の術後漏出2例があげられる．このうちの1例は，癒着は軽度であったが胆嚢管が非常に太く，クリップをかけても胆嚢管を完全に閉じることが困難であったため，反対側からクリップをかけて胆嚢管を閉鎖した．しかし手術翌日までリリアチューブドレーンから約400mlの胆汁漏出を認めた．内視鏡的逆行性胆道造影（endoscopic retrograde cholangiography，以下ERC）は行っていないので胆汁漏出部位は確認できていない．原因として不十分に閉鎖された胆嚢管断端，副肝管や胆嚢管の裂傷などからの胆汁の漏れが考えられるがはっきりしていない．他の1例も術後1週間に合計600mlの胆汁の漏れを認めたが，これも自然に流出がとまった．同様に原因は不明である．いずれにしてもリリアチューブドレーンを少なくとも1日は挿入しておき，胆汁の漏れや，われわれは経験していないが出血などに対応できるようにしておくことは重要と考えられる．

胆嚢結石症の治療法の選択についてのわれわれの考えを述べると，まず衝撃波治療が容易に行われる症例，すなわち，1）胆嚢機能が保たれ，2）コレステロール結石であり，3）1個で，最大径3cm以内であり，4）腹部CTにて結石に石灰化が認められない，という条件を満たす症例には衝撃波治療を第一選択とする．衝撃波治療でも良好な成績が得られるが，完全消失までに比較的多くの治療回数および長期の治療期間を要する症例，すなわち上記の条件1)2)3)を満たすが，CTにて結石に石灰化が認められる症例や，1)2)4)を満たすが結石個数が2個または3個の症例では，患者の希望により衝撃波治療か手術を選択する．これら以外の衝撃波治療にて完全消失率が低い症例では，手術をすすめる[9]．手術を腹腔鏡下胆嚢摘出術にて行うか小切開法にて行うかについては，対象で述べたように選択する．

なおわれわれの経験した胆石症症例のうち，無症状の症例は腹腔鏡下胆嚢摘出術で約28%，小切開法で約16%であった．症状を有しない胆石症の症例では，治療をおこなうかどうかはわれわれは患者本人の希望にまかせており，治療を希望すれば上記の手順で治療法を選択している．

開腹術と比較した腹腔鏡下胆嚢摘出術の問題点としては，（a）熟練が必要である，（b）器械が1セット必要である，（c）癒着のある患者や炎症の強い患者では手術が困難であるなどが考えられる．しかし，（a）術後の疼痛が軽微である，（b）早期離床早期退院可能である，（c）創部も小さく，美容上すぐれている，など利点は数多い．問題点も，習熟にともない限りなく開腹術に近づくものと思われる．今後は，腹腔鏡下胆嚢摘出術は胆嚢隆起性病変，総胆管結石症などへの適応拡大が問題として残されるであろう．

文　献

1) Sackmann M, Delius M, Sauerbruch T: Shock-wave lithotripsy of gallbladder stones. N Engl J Med 318: 393—397, 1988
2) 加藤仁司，東　義人，小林則之ほか：体外衝撃波による総胆管結石破砕を旋行した1例．胆と膵　8: 1453—1456, 1987
3) 加藤仁司，枡本博文，田中　明ほか：胆石体外衝撃波破砕とその限界．綜合臨　39: 1935—1936, 1990
4) Dubois F, Berthelot B: Cholécystectomie par mini-laparotomie. Nouv Prese Med 11: 1139—1141, 1982
5) Perissat J, Collet DR, Belliard R: Gallstones: Laparoscopic treatment, intracorporeal lith-

otripsy followed by cholecystostomy or cholecystectomy—A personal technique. Endoscopy 21 : 373—374, 1989
6) McKernan JB : Laparoscopic cholecystectomy. 外科 52 : 1116—1122, 1990
7) Dubois F, Icard P, Berthelot G et al : Coelioscopic cholecystectomy. Ann Surg 211 : 60—62, 1990
8) Peters JH, Ellison EC : Safety and efficacy of laparoscopic cholecystectomy : A prospective analysis of 100 initial patient. Ann Surg 213 : 3—12, 1991
9) 加藤仁司, 枡本博文, 河合泰博ほか : 胆石症治療の進歩. 外科治療 64 : 893—898, 1991

Our Experience in Laparoscopic Cholecystectomy

Yasuhiro Kawai, Hitoshi Kato, Hirobumi Masumoto and Kazuo Ozawa*
Department of Surgery, Ijinkai Takeda General Hospital
*The Second Department of Surgery, Kyoto University

In recent years, laparoscopic cholecystectomy has become widely available in France. America and other countries as an alternative to open cholecystectomy in the treatment of gallstone diseases. We have performed 188 laparoscopic cholecystectomies since July 17, 1990. No patient required additional open cholecystectomy. The indications for this procedure were confined to gallstone disease without acute cholecystitis, choledocholithiasis or a history of upper abdominal surgery. Cases in which gall bladder was not imaged by drip infusion cholangiography were excluded. Patients with cholecystic polyp were entered into this study. The patients consisted 63 males and 125 females aged from 17 to 80, with a mean age of 47. The mean operative time in the last 10 cases was 59 minutes, in contrast to 140 minutes in the first 10 cases, indicating a rapid learning curve for this procedure. The minimum operative time was 27 minutes. 2 cases were complicated with bile leakage, which stopped spontaneously. Subcutaneous emphysema was observed in 2 patients, but disappeared within several hours. The mean period of hospitalization after surgery was 7 days, with the shorttest being 4 days. The percentage of complaints of pain with this method was much less than that in open cholecystectomy. Laparoscopic cholecystectomy seems to be a safe and effective treatment for gallstone disease, and will become a common procedure in the near future in Japan.

Reprint requests: Yasuhiro Kawai Department of Surgery, Ijinkai Takeda General Hospital
28-1 Ishidanomori-minami-cho, Fushimi-ku, Kyoto-city, 601-13 JAPAN