日消外会誌　25（3）：881～885，1992年

分節胆嚢に併存し特異な発育を示した胆嚢癌の1切除例

山梨医科大学第1外科，同　第1病理*

板倉　淳　深沢　智基　飯室　勇二　石川　徹
酒井　敬介　松本　由朗　茂垣　雅俊*　須田　耕一*

膵・胆管合流異常とともに胆嚢形成異常（分節胆嚢）に併存し，特異な発育を示した胆嚢癌の1例を経験したので報告する．症例は68歳，主婦，集団検診で胆嚢ポリープを指摘され5か月後に右季肋部痛が出現，精査の結果胆嚢癌，膵・胆管合流異常と診断され，拡大胆嚢摘出術（肝床切除術を伴う胆嚢摘出術・R2リンパ節郭清を施行），胆管切除・総肝管空腸吻合術を施行．摘出標本では胆嚢内腔は隔壁様の構造物により胆嚢体部で底部側と頸部側に2分され，その底部側胆嚢内腔は乳頭状に発育した腫瘍によって占められていたが，頸部側胆嚢内腔粘膜は正常であった．病理組織学的には底部側胆嚢壁に腺管構造・Rokitansky-Aschoff 洞の増生，残存粘膜の異型性変化と散在性の癌病巣を認めたが，頸部側胆嚢粘膜はほぼ正常であった．以上，胆嚢の形態的な異常と病理組織所見より本症例の癌発生に膵・胆管合流異常とともに分節胆嚢の関与が示唆された．

Key words: carcinoma of the gallbladder, gallbladder with partial transverse septum, anomalous arrangement of the pancreatico-biliary ductal system

はじめに

胆嚢癌と膵・胆管合流異常などの胆道系の形成異常との併存に関する報告はこれまでにも多くなされている[1)~3)]．

今回，われわれは胆嚢内腔の底部側と頸部側が体部の隔壁様構造により2分されたいわゆる分節胆嚢[4)]で，その底部側内腔にのみ腺癌が発育しているという特異な進展形式を示し，さらに膵・胆管合流異常を併存した胆嚢癌の1切除例を経験したので，その発癌機序に関し若干の文献的考察を加え報告する．

症　例

患者：68歳，女性，主婦．

主訴：右季肋部痛．

家族歴：特記すべきことなし．

既往歴：38歳時，卵巣出血のため右卵巣摘出術を受ける．

現病歴：平成元年5月軽度の右季肋部痛を認め，近医を受診し腹部超音波検査および上部消化管内視鏡検査を受けるも異常なしと診断された．その後症状も軽減したため放置していた．平成2年5月，再度右季肋部痛を認めたため近医を受診し，胆嚢の腫瘍性病変を指摘され，5月31日手術目的で当科入院となった．この間，発熱・黄疸などの症状は認められなかった．

入院時身体所見：身長148cm，体重37kg，栄養状態良好，貧血・黄疸なし，表在リンパ節は触知せず，腹部は平坦で柔らかく，右季肋部鎖骨中央線上に径4cm，弾性硬，表面平滑，可動性なく軽度の圧痛を伴った半球状の腫瘤を触知した．

入院時血液検査所見：総胆汁酸の軽度の上昇と，腫瘍マーカーでは carbohydrate antigen 19-9（CA19-9）67.1U/ml，Elastase I 820ng/ml，alpha-fetoprotein（AFP）31ng/ml と高値を示した．

腹部超音波検査：胆嚢体部から底部にかけ，乳頭状の隆起性病変を認め，内部の音響陰影は充実性で比較的均一であった．胆嚢壁の構造は，明らかな肥厚・不整はなく連続性も保たれていた．胆嚢頸部は，胆嚢壁・内腔ともに構造は保たれ，腫瘤とは隔壁と思われる一層の構造で隔てられていた．隔壁は胆嚢壁と連続した hyperechoic な一層の構造物として描出された（**Fig. 1**）．

Computed tomography（CT）：胆嚢は径4cm でほぼ円形に緊満し，腹腔側を中心に内腔に乳頭状に発育した隆起性病変を認め，造影 CT にてこの隆起性病変も軽度に増強された（**Fig. 2**）．

内視鏡的逆行性膵胆管造影：主膵管と総胆管は十二

＜1991年10月9日受理＞別刷請求先：板倉　淳
〒409-38　山梨県中巨摩郡玉穂町下河東1110　山梨医科大学第1外科

Fig. 1 Abdominal ultrasonography. The body and neck of gallbladder were separated with septum-like structure (◁) (intracostal scanning)

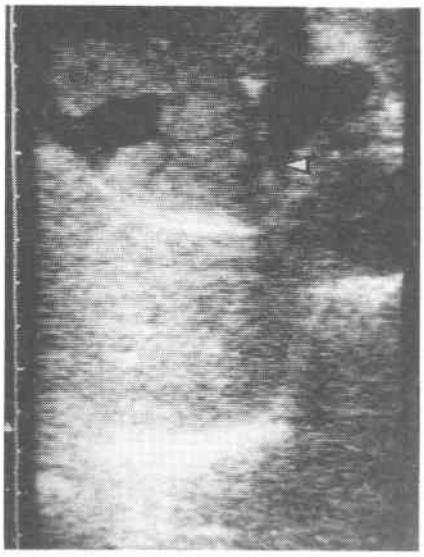

指腸壁外で合流し約1.5cmの共通管を形成し，さらに共通管より膵管の上・下膵頭枝が分岐しており膵・胆管合流異常と診断した．総胆管は最大径18mmと拡張

Fig. 2 Computed tomography demonstrates intraluminal growth of the tumor.

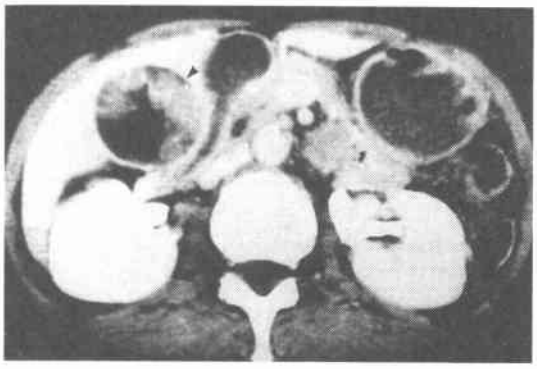

し，総肝管・右肝管の緊満した胆嚢による左方への圧排が認められた．胆嚢体部には表面が比較的平滑な隆起性病変を認めた（**Fig. 3**）．

腹部血管造影：上腸間膜動脈より右肝動脈が分岐し，さらに浅・深胆嚢動脈が分岐したvariantで，右肝動脈・胆嚢動脈には腫大した胆嚢による圧排が認められた．新生血管の軽度の増生が認めれれたが，明らかな腫瘍陰影は描出されなかった（**Fig. 4**）．

以上より，胆嚢体底部の乳頭状に発育した胆嚢癌および膵・胆管合流異常と診断し，拡大胆嚢摘出術（肝

Fig. 3 Endoscopic retrograde cholangio-pancreatography
A : The CBD joined to the main pancreatic duct and radicles of the pancreatic duct branches from the duct distal to the joint.
B : Filling defect of gallbladder and the extrahepatic bile is compressed to the left side.

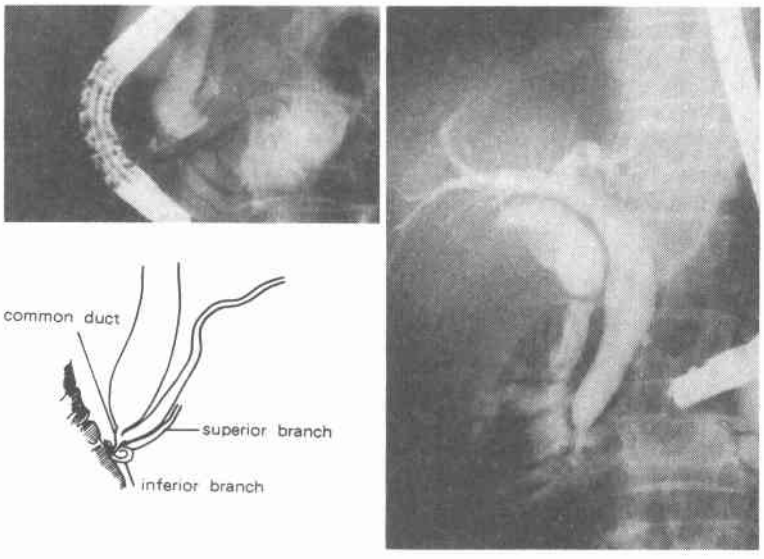

Fig. 4 Resected specimen. The fundus was occupied with the tumor and separated with septum-like structure from the neck.

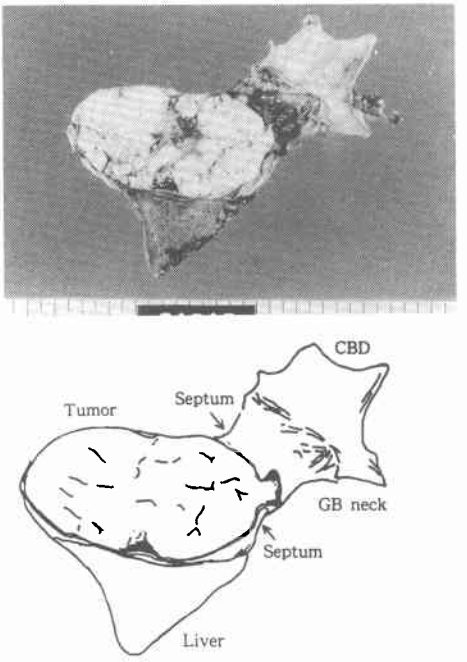

床切除を伴う胆嚢摘出術・胆管切除術およびR2リンパ節郭清）を予定術式として平成2年6月14日手術を施行した．

手術時所見：胆嚢は最大横径約4cm，長径約9cmで緊満し，黄白色，弾性軟の腫瘤として触知し，漿膜は平滑であった．術中超音波検査で，総胆管・肝内胆管の拡張は認められるものの，肝床への浸潤や肝内転移を思わせる明らかな所見は認められなかった．総胆管は緊満した胆嚢により軽度左方への圧排が認められた．胆嚢摘出術および肝床部肝実質を約2cmの厚さで合併切除する肝床切除術，さらに左右肝内胆管分岐部から約1cm十二指腸側より膵内胆管移行部までの肝十二指腸間膜内胆管合併切除術とR2リンパ節郭清を施行，総肝管空腸吻合術（Roux-en-Y法）による胆道再建を行った．胆道癌取扱い規約[5]に従えば，Gfcirc，正常型，乳頭型，7.5×4.2cm，S_0，H inf_0，H_0，B inf_0，P_0，N（−），M（−），ST（−），R_2，BW（−），HW（−），EW（−），絶対治癒切除，Stage Iであった．

摘出標本の肉眼所見：胆嚢頸部と体底部は隔壁様の構造によって分節され，体部から底部の内腔は7.5×4.0×5.0cm，卵円形，充実性の腫瘍によって占められていた．腫瘍は黄白色・乳頭状で一部に壊死を伴い，数か所で胆嚢壁との連続性が認められた．隔壁のほぼ中心部には径5mmの円形の欠損部が認められ，この欠損部から頸部側に向かって一部腫瘤の突出が認められた（**Fig. 4**）．頸部側内腔の胆嚢壁には異常所見は認め

Fig. 5 Pathological findings of the tumor
A : solid and poorly differenciated adenocarcinoma in the fundus side of the tumor (HE, ×40)
B : papillary and well differenciated adenocarcinoma in the neck side of the tumor (HE, ×100)

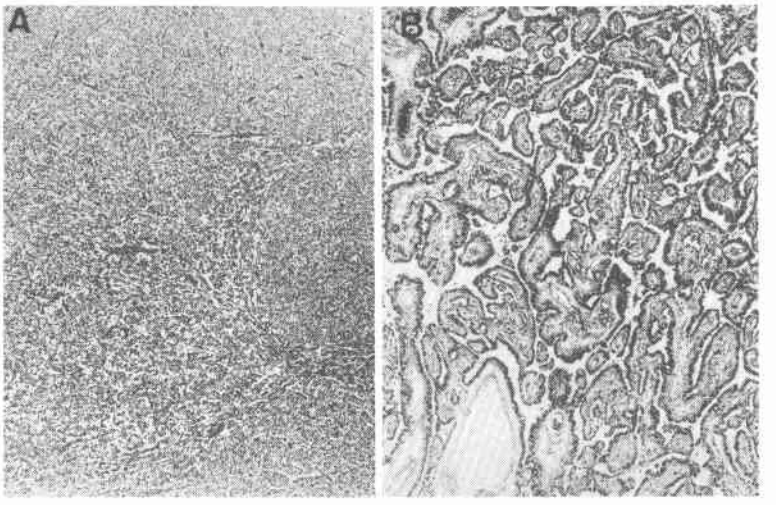

Fig. 6 Pathological findings of mucosa in the fundus revealed papillary projection of atypical epithelium (A) and partially streched epithelium (B) (HE, ×200)

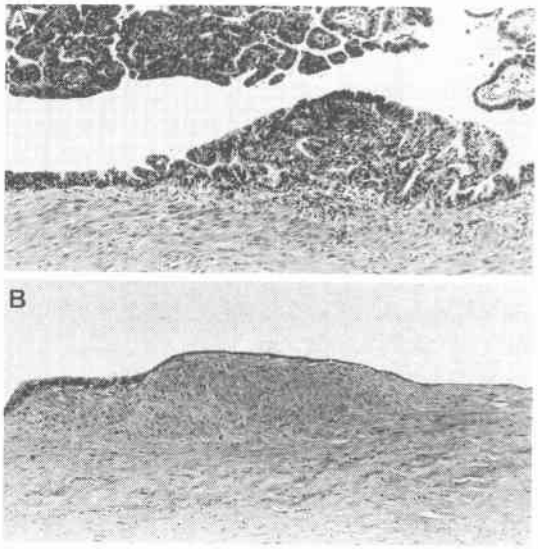

Fig. 7 Pathological findings of the septum
A : normal mucosa in the neck side
B : atypical chage of the epithelium and increase of the ductal structure in the fundus side

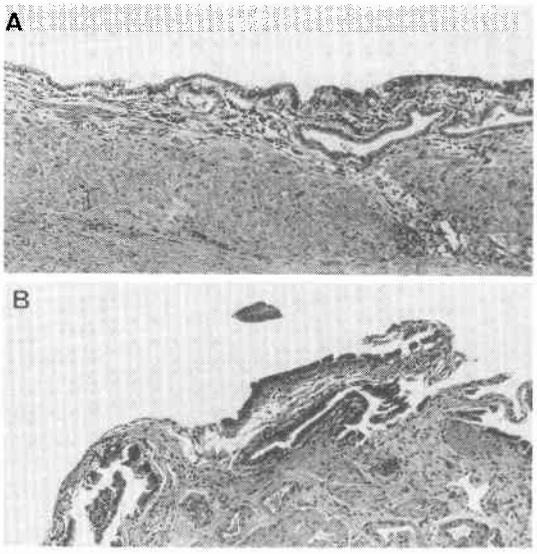

られず，粘膜にも異常所見は認められなかった．

病理組織学的所見：組織学的には腫瘤は数か所で胆嚢壁と連続し，内腔に向かって乳頭状に増生していた．腫瘤は乳頭状あるいは管状に増生する高分化な部分と，腺腔構造が不明瞭で充実性に増生する低分化な部分が混存する腺癌であった(**Fig. 5**)．また癌細胞は胆嚢内腔面の粘膜を置換性に発育し，一部には乳頭状に増生する小隆起がみられ，また別の部位では扁平化した上皮が認められた(**Fig. 6**)．隔壁部は一層の腺上皮で覆われ，固有筋層が存在し，この隔壁構造は腫瘍による圧排・伸展に伴う胆嚢壁の機械的変化ではなく先天的な形成異常と考えられ，底部側の粘膜には腫瘍細胞が，頸部側粘膜には正常粘膜が認められた(**Fig. 7**)．隔壁欠損部を通り頸部側内腔に突出した病変部では，深部は乳頭状腺癌であるがその表層は壊死に陥っていた．頸部側胆嚢粘膜および胆嚢壁には異常所見は認められなかった．

術後は経過良好にて，第18病日に退院となった．

考　察

膵・胆管合流異常症例における胆嚢癌の併存率は23～39%と，一般の発生率に比べ高く[1)2)]，当科においても1985年10月から1989年12月までに切除した48例の胆嚢癌のうち24例（50%）に膵・胆管合流異常が併存していた[3)]．膵・胆管合流異常症例における胆道癌の発生機序としては，括約筋作用のおよばない高位において膵管と胆管が合流するため，膵液の胆管内逆流が起こり[6)~18)]，膵液が胆汁と混合することにより活性化され[9)]，この活性化された膵酵素が長期間胆道粘膜を刺激することにより，その破壊と修復が繰り返され，細胞回転の亢進状態がじゃっ起されるのではないかと推測されている．

一方，本症例に認められた分節胆嚢は砂時計胆嚢として知られ胆嚢の形成異常と考えられている．砂時計胆嚢は内腔が横中隔によって2分されるとともに，胆嚢の外観も「くびれ」によって2分されるものと報告されている[4)]．本症例では，内腔を2分する横中隔は，組織学的にも胆嚢の固有筋層に連続する筋層を持ち，また両面に粘膜上皮が認められ，胆嚢内腔と同一の構造が認められていた．しかし，この隔壁は完全な隔壁ではなく，その中心部は円形に欠損し（partial transverse septum）この欠損部からの胆汁の流入流出はあるものの，底部側内腔の胆汁は頸部側に比べうっ滞しやすい構造と推測される．本症例の切除標本では，胆嚢の頸部側内腔上皮と総胆管上皮に前癌状態を疑わせる粘膜の変化は認められず，胆汁中の膵液の検索は行っていないが，合流異常例で胆汁と活性化膵液の混合液のうっ滞が癌発生に関与するとすれば，分節され

た胆嚢底部側では，胆嚢頸部に比べ胆汁と膵液の混合液がうっ滞しやすく，前述したような機序で前癌状態を形成しやすかったとも推測される．事実，隔壁先端部から底部側胆嚢にかけての粘膜は胆嚢頸部の粘膜に比べ腺腔構造やRokitansky-Aschoff sinus（RAS）の形成が高度であり，異型性変化も強く，正常粘膜の扁平化などから，同部での胆汁のうっ滞と内腔圧の上昇によるものと推測される．

また，標本摘出時にはその肉眼的性状からRASより発生したいわゆるRAS内癌[10]も疑われたが，全周にわたり固有筋層が保たれていたことから，RAS粘膜より発生した腫瘍とは異なるものと思われた．さらに，腫瘍との接触が認められない部位の粘膜では圧迫・伸展に伴うものと思われる上皮の扁平化は認められるものの，正常粘膜が残存することより，腫瘍の浸潤により形成された癌腺管とも異なるものと思われた．

文　献

1) 戸谷拓二，渡辺泰宏，藤井　正：膵胆管合流異常および先天性胆道拡張症における癌の発生．胆と膵 6：525—535，1985
2) 永川宅和，太田哲夫，竹下八洲男：膵胆管合流異常と胆道病変．胃と腸 20：361—368，1985
3) 松本由朗，茂垣雅俊，三浦和夫ほか：胆嚢癌の臨床的検討，特に膵・胆管合流異常との関係について．山梨医大誌 4：73—81，1989
4) Akin JT: Extrahepatic bilialy ducts and the gallbladder. Embryology for surgeons. Gray SW, 1st edit. Saunders, Philadelphia, 1872, p252—255
5) 日本胆道外科研究会編：胆道癌取扱い規約．第2版．金原出版，東京，1986
6) Yamaguchi K, Enjoji M: Carcinoma of the gallbladder, a clinicopathology of 103 patietns and a newly proposed staining. Cancer 62：1425—1432，1988
7) Babbitt DP, Starshad RJ, Clemett AR: Congenital choledochal cysts: new ethiological concept based on anomalous relationship of the common bile duct and pancreatic bulb. Ann Radiol 12：231—240，1969
8) 須田耕一，宮野　武：膵・胆管の形成異常と病理．胃と腸 20：353—359，1985
9) 加藤哲夫：膵管胆管合流異常の病態；胆道傷害物質とその作用機序．胆と膵 6：1617—1626，1985
10) 白井良夫：胆嚢癌のRokitansky-Aschoff洞内進展と間質浸潤．日外会誌 88：970—981，1987

A Case of Carcinoma of the Gallbladder, Presenting an Intraluminal Growth, Accompanied with Partial Transverse Septum across the Organ and Anomalous Arrangement of the Pancreaticobiliary Ductal System

Jun Itakura, Tomoki Fukazawa, Yuuji Iimuro, Toru Ishikawa, Keisuke Sakai, Yoshiro Matsumoto, Masatoshi Mogaki* and Koichi Suda*

First Department of Surgery and *Department of Pathology, Yamanashi Medical College

A 68-year-old woman was admitted to Yamanashi Medical College Hospital with chief complains of right hypochondralgia and back pain. Ultrasonography and computed tomography revealed a papillary growing tumor of the gallbladder and endoscopic retrograde cholangio pancreatography showed an anomalous arrangement of the pancreaticobiliary ductal system (AAPB). Extended cholecystectomy with dissection of the regional lymph nodes and resection of the bile duct, with biliary diversion, were performed. The resected specimen showed a partial transverse septum across the gallbladder and a cavity in the fundus occupied by a papillary growing tumor mass, of which the histological findings were papillary adenocarcinoma. The mucosa of the cavity in the neck had a normal appearance. Microscopic findings of the wall distal to the transverse septum showed proliferation of the ductal structure. Rokitansky-Aschoff sinus and dysplastic changes in the mucosa. These findings suggest that a mixture of bile and pancreatic juice caused by the AAPB and the septum was related to the pathogenesis of the gallbladder cancer in this patient.

Reprint requests: Jun Itakura First Department of Surgery, Yamanashi Medical College
111-Tamaho-cyo, Nakakomagun, Yamanashi, 409-38 JAPAN