日消外会誌　25（3）：886～890，1992年

胆汁CEA高値により診断しえた先天性肝内胆道拡張症併存肝内胆管癌の1例

大阪府立成人病センター外科
永野　浩昭*　佐々木　洋　今岡　真義　柴田　高**
桝谷　誠三　大橋　一朗　石川　治　岩永　剛
（*現・大阪大学第2外科，**現・豊中市立病院外科）

症例は50歳女性．主訴は右側腹部痛，発熱．腹部超音波検査，腹部computed tomography検査，腹部血管造影検査などの画像所見では，肝内胆管の拡張と肝内結石を認めるのみで，悪性腫瘍の所見はなかった．経皮経胆管造影検査時に採取した，胆汁中のcarcinoembryonic antigen（以下CEA）が8,490ng/mlと高値を呈したことから，先天性胆道拡張症に悪性腫瘍の併存を疑い，肝左葉切除術を施行した．術後の組織学的な検索において，慢性炎症により肥厚した胆管壁の一部に肝内胆管癌の併存を確認した．嚢胞液中，胆汁中のCEAについて本邦報告例を検討したところ，良性疾患の中で8,490ng/mlという高値を呈した症例の報告はなかった．以上，本症例は肝内に限局した先天性胆道拡張症（戸谷V型）に併存した肝内胆管癌というまれな症例であるとともに，胆汁中のCEAの異常高値は，悪性診断の指標の1つになる可能性が示唆された．

Key words: intrahepatic bile duct carcinoma, congenital bile duct dilatation, CEA level in bile juice

はじめに

各種胆道疾患とりわけ胆道癌の原因の1つとして先天性胆道拡張症が注目され，現在までに，いくつかの併存例の報告がなされている．今回われわれは，術前に経皮経胆管穿刺により採取した胆汁中のcarcinoembrionic antigen（以下CEA）がきわめて高値を示したことから癌の併存を疑った先天性胆道拡張症（肝内胆管拡張型，戸谷V型[1]）に合併した肝内胆管癌の1切除例を経験した．胆汁中のCEAの悪性診断における有用性とあわせて，若干の文献的考察を加えて報告する．

症　例

症例：50歳，女性．

主訴：右側腹部痛，発熱．

現病歴：昭和63年7月右側腹部痛および発熱にて近医受診．腹部超音波検査にて肝内に嚢胞性腫瘤を指摘され，精査，加療を目的として当センターを受診した．

入院時現症：意識清明．眼球結膜黄染なし．手掌紅斑，クモ状血管腫なし．腹部は右季肋下にて肝を2横指触知する．脾，腎は触知せず．腹水なし．その他頸部，胸部には特記すべき事項はなかった．

入院時検査所見：一般血液検査，肝機能検査などは正常で，血清中腫瘍マーカー（α-fetoprotein（以下AFP），CEA，carbohydrate antigen（以下CA19-9））も正常範囲内であった．

腹部ultrasonography（以下US）像：肝左葉に最大4.5cmの，嚢胞状に拡張した胆管を認め，内部に1.2～1.5cm大の結石像を認めた．また総胆管内にも結石を認めた．

腹部computed tomography（以下CT）像：単純CTにて肝左葉肝内胆管の嚢胞状の拡張とその内部に石灰化を認めた（**Fig. 1**）．

またUS像，CT像ともに，胆管壁に存在する壁在結節の像は認められず，肝左葉の肝内胆管の拡張以外に嚢胞性病変は指摘しえなかった．

総肝動脈造影像：肝外側区域の圧排と部分的な軽度の狭小化を認めたが，特に異常所見とはいえなかった．腫瘍濃染像も認められなかった．

経皮経胆管造影像：肝左葉肝内胆管は嚢胞状に拡張し，その内部に肝内結石を思わせる透亮像を数か所認めた．拡張した胆管は肝左葉の肝内胆管に限局されて

＜1991年11月20日受理＞別刷請求先：永野　浩昭
〒553　大阪市福島区福島1－1－50　大阪大学医学部第2外科

Fig. 1 Computed tomogram shows dilated intrahepatic bile duct (⇨) and calcified lesion (➡).

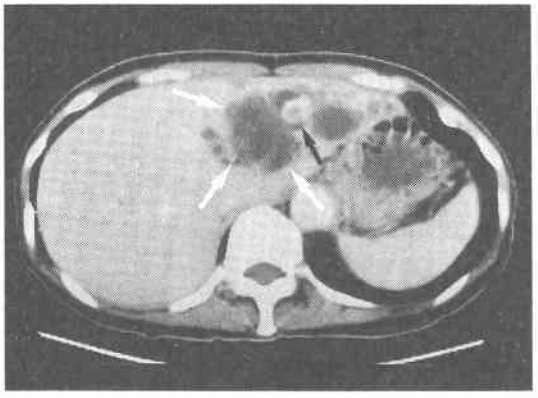

Fig. 2 Percutaneus transhepatic cholangioguram shows extremery dilated intrahepatic bile duct (⇨) and translucent figures in the ducts (➡).

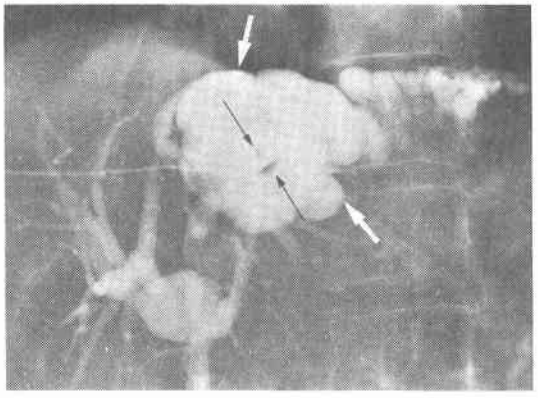

いた（**Fig. 2**）.

経皮経胆管穿刺液の細胞診および腫瘍マーカー：穿刺液は赤褐色，胆汁様で，細胞診は陰性であったが，穿刺液中のCEAは8,490ng/ml，CA19-9は240U/ml以上と高値を示していた.

以上の画像所見からは，積極的に悪性腫瘍と診断する根拠に乏しかったが，胆汁中の腫瘍マーカーがきわめて高値であったことより肝内の悪性腫瘍の併存を強く疑い，昭和63年10月6日開腹手術を施行した．拡張した胆管は肝左葉に限局していたので，肝左葉切除術を施行した．また術中総胆管を切開し，総胆管結石を摘出後T-tubeを留置した.

切除標本肉眼所見：新鮮標本を切開すると赤褐色の胆汁様の内容液を約90ml認めた．固定標本割面にて，胆管は最大径4.7cmに拡張し，胆管上皮の肥厚はあるものの，内腔に突出する腫瘤性病変は認められなかった（**Fig. 3**）.

Fig. 3 Resected specimen. The dilatation of bile ducts and the thickness of the wall are shown. Tumor lesions are not detectable.

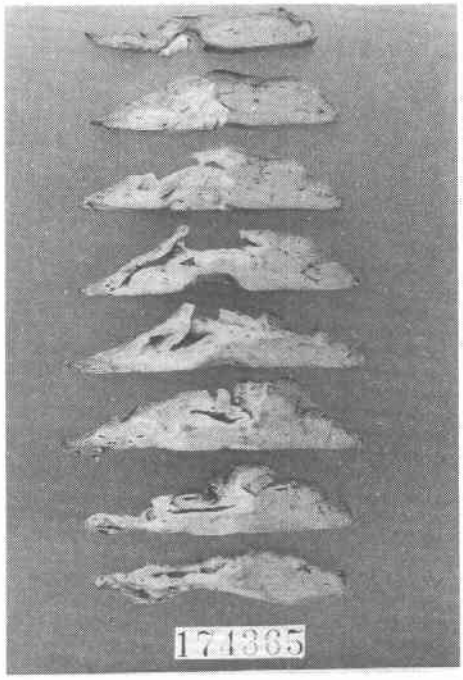

腫瘍のHE染色像：ルーペ像にて肝内に嚢胞状に拡張した胆管を認め，胆管壁は慢性炎症による肥厚を認めた（**Fig. 4A**）．その拡大像では一部に乳頭状に増殖する異型細胞からなる腺癌の部位を認め，一部胆管壁内へ，軽度の浸潤を示していた（**Fig. 4B**）．また一部には重層化をするが，乳頭状の傾向が少なく細胞異型を認めない腺腫の部位を認めた（**Fig. 4C**）．以上より，先天性胆道拡張症より発生した，肝内胆管腺腫の癌化による肝内胆管癌と診断した.

腫瘍のCEA染色像：切除標本のCEA染色において，腺癌の一部にCEA陽性細胞を認めた（**Fig. 5**）.

術後経過は順調で，術後18日目にT-tubeより採取した胆汁中のCEAは陰性化（5ng/ml以下）し，55日目に退院し，1年8か月経過した現在も再発の兆候もなく社会復帰している.

考　察

先天性胆道拡張症は，1956年[2]の報告以来，数多くの報告がなされ，欧米に比べて本邦に多くみられる疾患である．その分類は，1959年にAlonso-Lej[3]がI型（総

Fig. 4 Histological findings (H.E. stein). A ; (×3.3) Dilated intrahepatic bile duct with thickned wall by chronic inflammation. B ; (×33) Lesion of papillaly adenocarcinoma. C ; (×33) Lesion of adenoma.

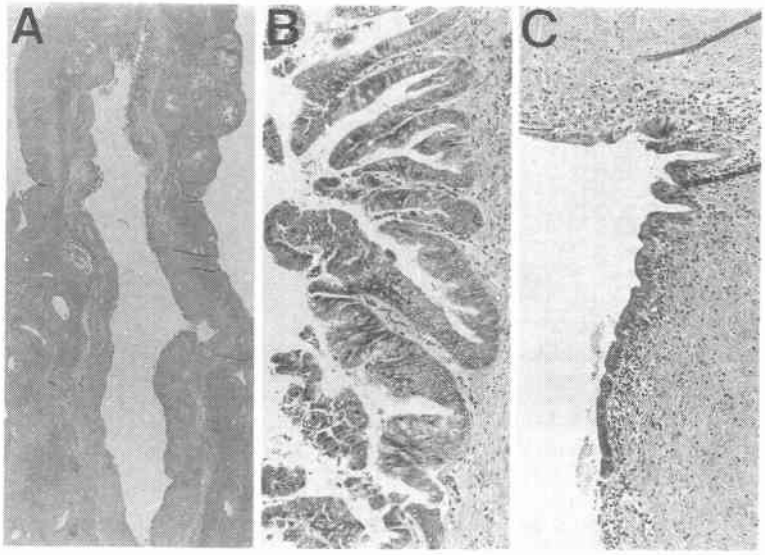

Fig. 5 Histological findings (CEA stein). CEA positive cells are shown in the resion of adenocarcinoma.

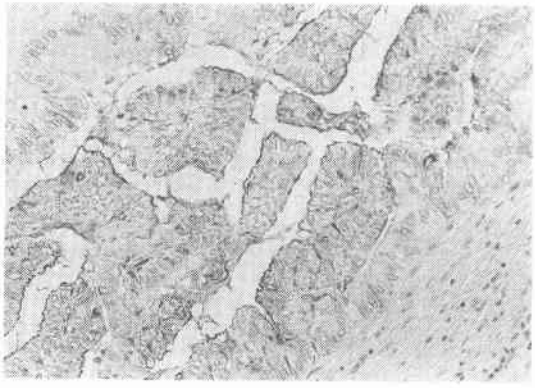

胆管拡張), II型(総胆管憩室), III型(choledochocele)の3型に分類し，その後いくつかの新分類が報告されているが，現在は，Alonso-Lejの分類を改変したもので，I型（総胆管拡張）を嚢腫型と紡錘型に細分し，IV型（多発型）とV型（肝内胆管拡張型）を付け加えた戸谷の分類[1]が多く用いられている．自験例は，戸谷の分類に従えば，胆道の拡張が肝内（左葉）に限局した，V型に属すると思われた．

次に先天性胆道拡張症の問題点として，1）膵胆管合流異常，2）悪性腫瘍の発生の2点があげられる．1)の膵胆管合流異常については，自験例においては術前に内視鏡的逆行性胆管膵管造影（endoscopic retorograde cholangiopancreatography，以下ERCP）を施行しなかったために，合流異常の合併の有無については不明であるが，一般的には戸谷のV型では合流異常は合併しない[4)5)]とされている．

2)の悪性腫瘍の発生であるが，1944年にIrwinら[6)]が最初に悪性腫瘍の併存例を報告して以来，これも数多くの報告がなされ，諸家の報告では先天性胆道拡張症にともなう胆道癌の並存率は，8.4%から14.3%[7)8)]と高率で，一般的に胆道癌の発生率と比較すると約20倍[9)]ともいわれる．そしてその悪性腫瘍の発生の機序は，胆汁酸のうっ滞や，膵胆管合流異常をともなう場合については膵液の逆流などが考えられている．次に癌の発生部位については，そのほとんどが肝外胆管，あるいは，胆嚢であるとされる．これに比べて，自験例のような，肝内胆管癌が先天性胆道拡張症に並存した症例の報告はきわめて少ない．現在までに本邦において先天性胆道拡張症に発生した肝内胆管癌の報告は，自験例を含めて13例[8)10)~14)]のみである．そしてそのうちの1例[12)]は総胆管嚢胞切除後に発生した肝内胆管癌であり，自験例のような，胆管の拡張が肝内にのみ限局した戸谷のV型からの発癌は3例[13)14)]のみであ

る．また，他の症例は，胆管の拡張した部位と癌の発生部位が異なるものであり，自験例は非常にまれな症例であると考えられた．

次に先天性胆道拡張症は先に述べたように高率に悪性腫瘍の発生を見るため，発見した際にはまず拡張した胆管の外科的切除を考慮する必要がある．ところが，術前より悪性腫瘍の存在診断が可能な症例の頻度は決して高くない．本症例においても術前の画像診断では悪性腫瘍を積極的に示唆する所見はなかったが，嚢胞状に拡張した肝内胆管より採取した胆汁中のCEAがきわめて高値を示したことより悪性腫瘍の併存を強く疑った．

そこで，次に肝内の嚢胞液中や胆汁中の腫瘍マーカーについて，特にその悪性診断における有用性について文献的考察を行った．まず肝嚢胞腺癌の嚢胞液中の腫瘍マーカーとして，CEAが，120ng/ml[15]，59.6ng/ml[16]，CA19-9が4,800U/ml[17]，と血中と比較して高値を示した報告例もあるが，良性の肝孤立性嚢胞であってもそのCEA値は，35.4ng/ml，150ng/ml[18]と血中に比べて高値を示す例が報告されている．また胆汁中のCEAも，良性疾患であっても20から50ng/mlといずれも血中と比較して高い[19][20]．CA19-9については，炎症性疾患の嚢胞液中および胆汁中ともに10,000U/ml以上の高値を示している報告[21][22]があり診断的根拠にはなりえない．すなわち嚢胞液や，胆汁中の腫瘍マーカーが血中よりも高値を示したからといって，必ずしも悪性の根拠となりえないと思われる．しかしながら，本症例の胆汁中のCEA値は，8,490ng/mlときわめて高値であり，このような値は胆嚢癌の胆嚢内胆汁での報告である[23]のみで，良性疾患ではいずれも1,000ng/mlをこえる症例はなかった．したがって，本例のように特に異常高値を示す場合は，悪性腫瘍の合併の可能性が示唆された．

悪性腫瘍の発生頻度が高い先天性胆道拡張症においては，胆汁中のCEA値がきわめて高値を示した場合，悪性腫瘍の合併を念頭におき拡張した胆管を含めた肝切除など，積極的な外科的治療が必要であろうと思われた．

文　献

1) Todani T, Watanabe Y, Narusue M et al: Congenital bile duct cysts. Am J Surg 134: 263—269, 1977
2) Tsardakas E, Robnett AH: Congenital cystic dilatation of the common bile duct. Arch Surg 72: 311—327, 1956
3) Alonso-Lej F, Rever WB Jr, Pessagno DJ: Congenital choledochal cyst, with a report of 2, and an analysis of 94, cases. Int Abst Surg 108: 1—30, 1959
4) 羽生富士夫，大橋正樹，大井　至：胆道奇形と胆道癌；膵管胆管合流異常．胆と膵　2：1637—1644, 1981
5) 古味信彦，田村利和，三好康敬ほか：膵胆管合流異常と胆管の上皮化生ならびに癌化について．消外 8：1677—1682, 1985
6) Irwin ST, Morison JE: Congenital cyst of the common bile-duct containing stones and undergoing cancersous change. Br J Surg 32: 319—321, 1944
7) Komi N, Kuramoto M, Udaka K et al: Congenital biliary dilatation in Japan, cooperative study. Tokushima J Exp Med 28: 91—95, 1981
8) 戸谷択二：膵管胆管合流異常，胆道拡張症と癌化．消病セミナー　27：129—151, 1987
9) Flaning DP: Biliary cysts. Ann Surg 182: 635—642, 1975
10) 西野祐二，金　義哲，新井　修ほか：左右肝管の合流異常をともなう先天性胆道拡張症の経過中に肝内胆管癌の発生を見た1症例．胆と膵　7：447—452, 1986
11) 小野典郎，岡田康孝，角谷富士男ほか：先天性胆道拡張症に癌の発生した症例及び先天性胆道拡張症16例の経験．臨外　32：1583—1588, 1975
12) 金田　衛，畑尾正彦，高橋勝彦ほか：先天性胆道拡張症に胆管癌を合併した成人4症例．日消外会誌 17：1179, 1984
13) 那須征太郎，桜井幹巳，宮地　徹ほか：嚢胞状肝内胆管拡張症に胆管癌を合併した1例．日臨　29：3075—3081, 1971
14) 山村卓也，松森英明，亀山　容ほか：先天性胆道拡張症；文献的考察及び癌合併について．外科診療 18：416—421, 1976
15) 津村祐昭，布袋裕士，村上義昭ほか：肝cystadenocarcnomaの1例．消外　12：117—121, 1989
16) 高橋仁公，山田昇司，佐伯俊一ほか：嚢胞穿刺液で，CEA高値を示した，bile duct cystadenocarcinomaの1例．日消病会誌　82：2632—2636, 1985
17) 地主和人，白水具弘，戸井雅和ほか：術前に診断された肝嚢胞腺癌の1治験例．外科診療　85：513—516, 1987
18) 勝連朝彦，宮城良充，平宮城正典ほか：穿刺液中の腫瘍マーカー（CEA, CA19-9）が異常高値を示した良性肝嚢胞2症例の検討．沖縄医会誌　26：26—28, 1989

19) 矢野好弘：胆汁中carcinoembryonic antigen, non-specific cross-reacting antigen, biriary glicoprotein その測定と臨床意義について．日外会誌　87：1432—1442, 1986
20) 炭山嘉伸, 宅間哲雄, 鈴木　茂ほか：膵胆道疾患における胆汁CEA測定の意義．日臨外医会誌　45：1416—1422, 1984
21) 田中　宏, 酒井克治, 木下博明ほか：Carbohydrate antigen 19-9 (CA19-9) の高値を示した巨大肝嚢胞の1例．日臨外医会誌　48：2067—2072, 1987
22) 西田康一, 宮川晴雄, 吉川敏一ほか：肝・胆道疾患の胆汁中CA19-9測定意義．消免疫　15：257—262, 1985
23) 大西英胤, 大谷泰雄, 古内孝幸ほか：各種胆道疾患の血中及び胆汁中のCEA値について．医療　39：442—446, 1985

A Case of Intrahepatic Bile Duct Carcinoma with Congenital Bile Duct Dilatation, Showing Extremely High Level of CEA in Bile Juice

Hiroaki Nagano, Yo Sasaki, Shingi Imaoka, Takashi Shibata, Seizo Masutani, Ichiro Ohashi, Osamu Ishikawa and Takeshi Iwanaga
Department of Surgery, The Center for Adult Diseases, Osaka

We experienced a patient with intrahepatic bile duct carcinoma with congenital bile duct dilatation, whose diagnosis was based on an extremely high level of CEA in the bile juice. The chief complaints of the 50-year-old female patient were right flank pain and high fever. No imag ingmodalities revealed the existence of a malignant tumor except for intrahepatic stones in the dilated bile ducts of the left hepatic lobe. However, the co-existence of malignancy was strongly suspected from the extremely high level of CEA in bile juice taken from the dilated bile ducts. Pathological examinations showed intra hepatic bile duct carcinoma in the part of the inflamed thickened wall of bile ducts following left hepatectomy. This findings suggested that the measurement of CEA in bile juice may be useful as one of the procedures for detecting malignancy.

Reprint requests: Hiroaki Nagano　Second Department of Surgery, Osaka University School of Medicine
1-1-50 Fujushima, Fukushimaku, Osaka, 553 JAPAN