日消外会誌　25（3）：896～900，1992年

壁外性発育を示したalpha-fetoprotein産生胆嚢癌の1例

名古屋市立東市民病院外科
伊藤　和子　　服部　浩次　　成瀬　博昭
田中　宏紀　　岸川　博隆　　本多　弓尒

症例は70歳の女性．右季肋部に小児頭大の可動性ある腫瘤と，頸部リンパ節腫大を認め来院した．画像診断では腫瘍は肝右葉下部に接し，胆嚢底部より連続する充実性腫瘍で中心壊死を伴っていた．胆嚢は緊満し，胆嚢管の閉塞および胆嚢内結石を認めた．血清carcinoembryonic antigen（CEA）は17.0ng/ml，alpha-fetoprotein（AFP）は2,150ng/mlと上昇しており，頸部リンパ節生検より腺癌と診断された．開腹所見では腫瘍は胆嚢の底部径1cmの小範囲より発育した壁外性腫瘤を呈していた．胆嚢摘出・肝部分切除・横行結腸合併切除を行った．切除標本では胆嚢粘膜はほぼ脱落し，明らかな隆起性病変はなかった．組織型は中分化型腺癌で，底部で連続発育した腫瘍細胞が壁全体に浸潤していた．術後AFPは陰性化したが再び陽性化し術後7か月で癌死した．このような壁外性発育は胆嚢内圧の上昇と関連して生じたと考えられ，本例はAFP産生能と合わせ興味ある症例であった．

Key words：AFP-positive gallbladder carcinoma，gallbladder carcinoma forming extramural mass

はじめに

胆嚢癌の進展様式は多様であり，病理組織学的な検討およびそれに基づいた術式が今日でも多く報告されている[1)2)]．最近私たちは特異な発育形式を示し，血清alpha-fetoprotein（AFP）の上昇を認めた興味ある胆嚢癌の1例を経験したので若干の文献的考察を加え報告する．

症　例

患者：70歳，女性．

主訴：右側腹部痛．

既往歴：高血圧．

家族歴：特記すべきことなし．

現病歴：平成2年8月30日朝，食前に差し込むような右側腹部痛と嘔吐が出現した．近医受診したところ，右季肋部に小児頭大の腫瘤を指摘された．当院を紹介され，9月7日入院した．最近6か月で5kgの体重減少を認めている．

入院時現症：身長143cm，体重46kg．眼瞼結膜に軽度の貧血を認めたが球結膜に黄疸なく，左鎖骨上窩に母指頭大の硬いリンパ節を触れた．腹部所見では右季肋部に腹壁へ膨隆する径9×7cmの硬い腫瘤を触れ，境界明瞭で表面はやや不整であった．呼吸性移動があり左右にも可動性が認められ，外側部には軽い圧痛を認めた．肝脾腎は触知しなかった．

入院時検査所見：血液一般検査では白血球16,900/mm³と増多し，Hb 10.5g/dlと軽度の貧血を認めた．生化学検査では膠質反応の上昇とlactic dehydrogenase（LDH）が794IU/*l*と上昇を認めたが，黄疸なくtransaminaseや胆道系酵素の上昇もなかった．血沈は132/hr，C-reactive protein（CRP）は4（＋）であった．肝予備能ではIndocyanine green（ICG）試験15分値27.8%，K値0.085と低下していた．また腫瘍マーカーはcarcinoembryonic antigen（CEA）17.0ng/ml，alpha-fetoprotein（AFP）2,150ng/ml，carbohydrate antigen 19-9（CA19-9）1,900U/mlと異常高値を示した．

腹部超音波検査：肝右葉下面に接して内部エコー不均一な腫瘍を認めたが，肝臓との境界はほぼ保たれていた．胆嚢は軽度腫大し胆石を数個認め，底部は腫瘍によって取り囲まれていたが，粘膜面に明らかな隆起性病変はなく，胆嚢全体の形状も保たれていた（**Fig. 1**）．

腹部computed tomography（CT）：胆嚢底部周囲から右側腹部にかけて，内部は不均一に造影される直径約10cmの充実性腫瘍を認めた．肝臓との境界は不明瞭であった．胆嚢は結石を認めるが粘膜の不整は認められず肝床部も保たれていた．また，著明な腹腔内

＜1991年11月20日受理＞別刷請求先：伊藤　和子
〒464　名古屋市千種区若水1－2－23　名古屋市立東市民病院外科

Fig. 1 US findings: The tumor was located below the liver. The gallbladder had some stones and was surrounded by the tumor.

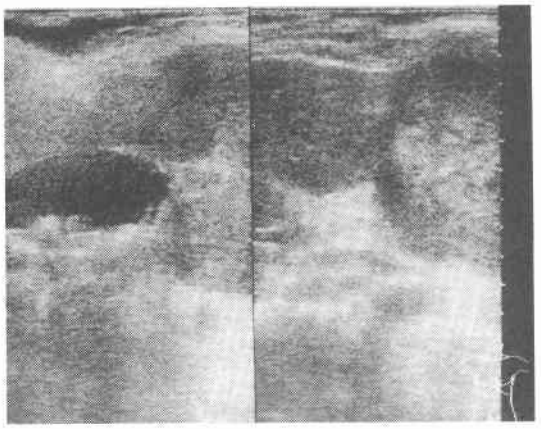

リンパ節の腫大を認めた（**Fig. 2**）.

腹部 Magnet resonance imaging（MRI）：T1強調画像矢状断像では腫瘍と接する胆嚢底部に緩やかな隆起を認め同部にて腫瘍との連続性が疑われた（**Fig. 3**）.

腹部血管造影では右肝動脈 A5よりわずかに濃染像が認められ，また右胃大網動脈からもわずかな流入が認められたが，明らかな栄養血管は同定できなかった．Endoscopic retrograde pancreaticocholangiography（ERCP）では総胆管は内側へ軽度圧排され，胆嚢管は途絶していた．

入院後経過：以上の画像診断に加え，組織診を目的に平成 2 年 9 月28日左鎖骨上窩リンパ節生検を行ったところ，低分化型腺癌との病理結果を得，胆嚢癌を強く疑った．さらに入院後腫瘍は次第に増大傾向を示し，貧血の進行や嘔吐などの消化器症状も生じてきた．すでに Stage IV であったが，比較的限局した可動性のある腫瘍であり，化学療法は一般に奏功しないことから平成 2 年10月19日開腹した．

手術所見：腫瘍は小児頭大，弾性硬，表面は粗大結節状で被膜に覆われており，白色緊満した胆嚢底部の小範囲と強く癒着し，連続性が疑われた．腫瘍は肝 S_5 下縁に直接浸潤し，横行結腸に10cm にわたり浸潤していた．総胆管は異常なかった．以上より姑息的に胆嚢摘出，肝部分切除，横行結腸合併切除術を行った（**Fig. 4**）.

切除標本肉眼像：腫瘍は大きさ12×9×6.5cm，灰黄色，内部に強い壊死を認める充実性腫瘍であり，胆嚢底部と径約1cm の範囲で連続し胆嚢を覆うようにすりばち状に発育していた．胆嚢粘膜はほぼ脱落し壁全体は均一に硬化していた．腫瘍と連続する底部に壁肥厚を認めたが，明らかな隆起性病変は認めなかった．

Fig. 2 CT findings: The tumor had central necrosis. The gallbladder was expanding, and regional lymph nodes were swollen.

Fig. 3 MRI showed that the fundus of the gallbladder was surrounded by the large tumor.

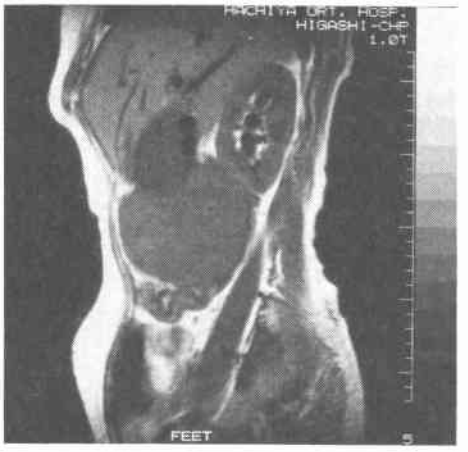

Fig. 4 Operative findings from the left side of the patient. The tumor was attached tightly to the fundus of the gallbladder.

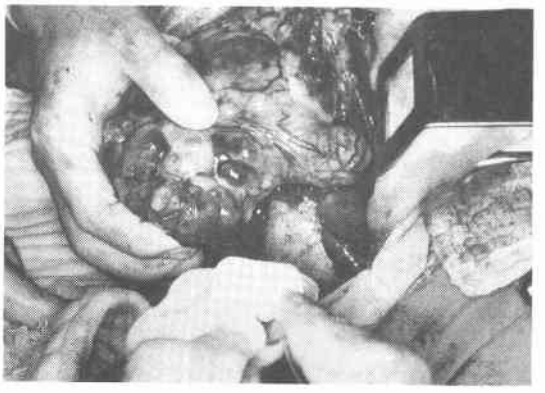

嚢内には数個のコレステロール系結石を有し，胆汁は混濁した淡黄色であった．術中採取した胆汁中の腫瘍マーカーはCEA　9,680ng/ml，AFP　630ng/ml，CA19.9，10.000↑ U/mlと異常高値を示した．取扱規約によれば[3]Gf，perit，慢性炎症型，特殊型，N_4(+)，S_2，P_0，H_1，$Hinf_2$，$Binf_0$，M(−)，St(+)，Stage IVであった（**Fig. 5**）．

病理組織像：部分的に残存していた胆嚢粘膜に腺腔形成や一部乳頭状発育を示す癌細胞を認め胆嚢原発の中分化型腺癌と診断した．腫瘤が連続していた胆嚢底部では，粘膜側から腫瘍細胞の浸潤発育を認め，胆嚢癌の壁外性発育と考えられた．漿膜および肝床まで浸潤し，合併切除した肝S_5に浸潤を認めたが，横行結腸

Fig. 5 Cut-surface of the tumor and the gallbladder. The gallbladder had a hard but smooth wall.

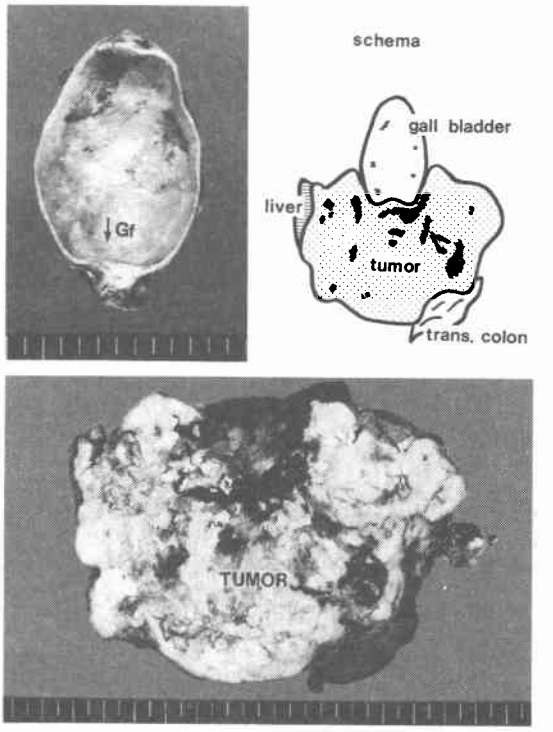

Fig. 6 Histological findings showed the moderately differenciated adenocarcinoma. Especialy the tumor extended externaly at the fundus. (HE, ×40)

には浸潤はみられなかった（**Fig. 6**）.

術後経過：腫瘍マーカーは急速に低下し，AFPは術後4週目に，CEAは2週目にそれぞれ陰性化し，CA19-9は47U/mlまで低下した．補助療法として5-FUを250mg/day，4週間点滴投与したが，術後7週目より腫瘍マーカーが再上昇し，CTにて肝床部とS_4に癌の再燃転移を認めた．術後9週目いったん退院したが，術後7か月癌死した．

考　察

胆嚢癌の進展様式は多様であるが主に肝内進展（肝内直接浸潤・肝転移），肝十二指腸間膜浸潤，リンパ節転移の3つに分けられる．本例では腫瘍は肝床部浸潤は軽度で肝S_5に直接浸潤を認めるが肝転移はなかった．また，肝十二指腸間膜側への浸潤はERCP，術中所見では認められず，組織学的にのみ胆嚢管断端に腫瘍の壁内連続浸潤を認めた．しかし初診時すでに著明な大動脈周囲リンパ節や左鎖骨上窩リンパ節の腫大が認められ，胆嚢癌に特徴的な強いリンパ行性転移がみられていた．さらに本症例の特徴は腫瘍が巨大腫瘤を形成するほど発育していたのに対し，原発臓器である胆嚢には粘膜病変があまりに乏しかった．そして組織学的に胆嚢全体に浸潤を認めたわりに肝床側浸潤が軽度で，肝転移はなくむしろ胆嚢壁外への発育が著明であったといえる．この理由として，私たちは次のように考えている．①胆嚢底部に発生した腫瘍が粘膜面および漿膜側へ浸潤する．②その一方で胆嚢内の結石が胆嚢頸部に嵌頓し胆嚢炎が繰り返される．③胆嚢管の閉塞により胆嚢は著明に腫大し，内圧の上昇によって胆嚢壁は長期にわたって過度に伸展される．④その結果粘膜や腫瘍の脱落壊死，層構造や脈管系の破壊が生じ硝子様変性に陥る．⑤すでに漿膜側へ浸潤増殖していた底部で壁外性発育してゆく．という機序である（**Fig. 7**）．病理組織像にて胆嚢壁内全体に変性した腫瘍細胞が散在していたことはこれらを裏付ける所見と思われる．またこのように腫瘍が巨大に発育し得たのは癒着した大網から右胃大網動脈の血流を受けていたと考えられ，術中所見では右胃大網動脈根部のリンパ節は腫大していた．

本症例の胆嚢内での腫瘍病変の変化に関して，膀胱腫瘍に対する水圧療法と同様な機序をみることができる．水圧療法とは多量の膀胱内注入を行い膀胱内圧を高め壁を過伸展させることによって腫瘍細胞の脱落壊死を図るものである．土居[4]はイヌを使ってドキソルビシンの膀胱内注入に水圧を加えた実験を行い，膀胱内圧をより高めることにより粘膜下出血，浮腫，上皮の脱落が生じることを組織学的に証明している．本例では胆嚢癌においてこの水圧療法が生体内で自然に生じていたため，いったん増殖した腫瘍が脱落壊死に陥り，胆嚢自体の病変に乏しく肝床側浸潤が軽度にとどまったと推測され非常に興味あるところである．

Fig. 7 Hypothesis of extramural growth pattern of the gallbladder carcinoma in our case.

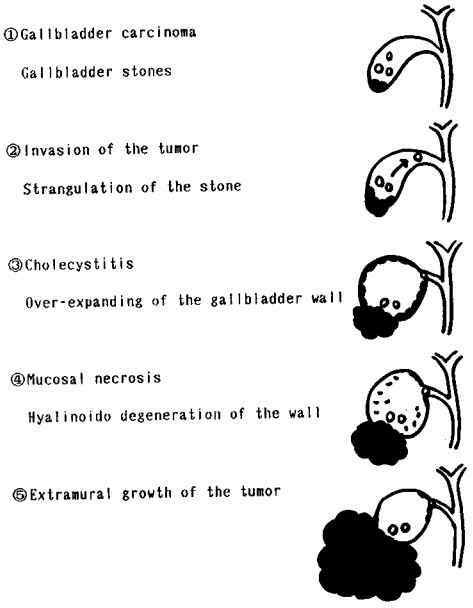

また本症例はAFP陽性の胆嚢癌であったが，肝癌・奇形腫以外のAFP陽性癌は一般に肝転移しやすく悪性度が高いとされる．頻度的には加藤ら[5]の71例の集計では胃癌が最も多く，膵，ついで十二指腸・胆嚢・卵巣に認められ，肝転移は52例（73.2%）と高率に認められた．今回私たちが検索しえた範囲ではAFP陽性胆嚢癌は本邦では自験例を含め今までに42例報告されていた[6)~9)]．これによると年齢は32歳から81歳，平均66.6歳．男女比は9：33と圧倒的に女性に多い．初診時の血清AFPは14から266，891.1ng/mlとかなりばらつきがあり，CEAも28例中17例と60%に陽性であった．肝転移は35例中26例（74.3%）と高率に認められた．治療では手術例は14例で，うち切除例は10例（切除率23.8%）のみであった．非手術例においても化学療法施行例は8例にとどまり，治療状況からも患者の全身状態が発見時すでに不良であることが推測される．組織型では乳頭状腺癌が最も多く，予後は平均5.3か月と不良で半年以上の生存がみられたのは10例にす

ぎなかった．

腫瘍のAFP産生能に関しては以前議論されたところであるが，免疫組織化学を用いたAFP染色によって胆嚢癌のみならず胃癌など他の腫瘍細胞内にその局在が証明されており，今回の集計でも25例中21例(84%)と高率に陽性であった．また，腫瘍に対してなんらかの治療が施された例では17例中13例（76.5%）にAFPの低下が認められ，うち自験例を含め4例は陰性化している．本例では腫瘍の壊死性変化が強く原発巣内にAFPの存在は確認しえず，転移した鎖骨上窩リンパ節では陽性であった．しかし主腫瘍の切除によりAFPは急低下し，さらに再上昇を伴って腫瘍の再燃転移を認めたことより，臨床的にも腫瘍のAFP産生能がうかがえた．

文　献

1) 羽生富士夫，吉川達也，梁　英樹：胆嚢癌の進展様式からみた手術術式．胆と膵　8：123—131，1987
2) 吉川達也：胆嚢癌の進展様式に関する臨床病理学的研究．胆道　2：34—43，1988
3) 日本胆道外科研究会編：胆道癌取扱い規約．東京，金原出版，1986
4) 土居　淳：水圧効果を利用したAdriamycin膀胱内注入療法の実験的検討．日泌尿会誌　72：995—1005，1981
5) 加藤　清，赤井貞彦，飛田祐吉ほか：ヘパトーマ・悪性奇形腫以外のα-Fetoprotein陽性癌についての考察．癌の臨　20：376—382，1974
6) 中島公博，加藤紘之，奥芝俊一ほか：AFP産生胆嚢癌の1例．臨外　45：367—371，1990
7) 岩瀬和裕，金　昌雄，松岡国雄ほか：α-Fetoprotein高値を示した胆嚢癌の1例．日消外会誌　18：2073—2076，1985
8) 佐藤大治，野口誠司，神田和久ほか：AFPが高値を示した胆嚢癌の1症例．肝・胆・膵　17：359—363，1988
9) 春田純一，金山和広，舘野文美雄ほか：AFP陽性胆嚢癌についての臨床病理学的検討．癌の臨　33：1839—1845，1987

A Case of Alpha-Fetoprotein-producing Gallbladder Carcinoma with Extramural Growth

Kazuko Ito, Koji Hattori, Hiroaki Naruse, Hironori Tanaka, Hirotaka Kishikawa and Honda Kyuji
Department of Surgery, Nagoya City Higashi General Hospital

A 70-year-old woman with a large abdominal mass in the right hypochondrium was admitted to our hospital. A solid tumor was located below the right lobe of the liver and surrounded the fundus of the gallbladder. The gallbladder had some stones but no mucosal lesion were detected. The cystic duct was obstructed. Her serum carcinoembryonic antigen (CEA) and alpha-fetoprotein (AFP) levels were elevated (CEA 17.0 ng/ml, AFP 2150 ng/ml). The biopsy specimen of the cervical lymph node showed adenocarcinoma. Laparotomy findings revealed that the tumor originated from a small portion of the fundus of the gallbladder, forming the large extramural mass. Cholecystectomy and partial resection of the liver and transverse colectomy were performed. The mucosa of the gallbladder had almost fallen off, but histological examination revealed that the tumor had invaded the whole wall. Postoperatively level of serum AFP decreased, but 7 months after the operation the patient died of recurrence. This growth seemed to have occurred in relation to the increase in the internal pressure of the gallbladder.

Reprint requests: Kazuko Ito　Department of Surgery, Nagoya City Higashi General Hospital
1-2-23 Wakamizu, Chikusa-ku, Nagoya, 464 JAPAN