日消外会誌　25（3）：901～905，1992年

核DNA量の解析が悪性度診断に有用であった非機能性膵島腫瘍の1例

岩手医科大学第1病理[1]，同　臨床病理[2]，同　第1外科[3]，同　第1内科[4]
須藤　隆之　小野　貞英　佐々木功典[1]　菅井　有[2]
佐々木亮孝　玉沢　佳之　豊島　秀浩　大森　英俊
阿部　正　菅野　千治　斉藤　和好[3]　下遠野秀文[4]

症例は60歳男性で集団検診にて肝機能異常を指摘され，入院精査を受けたところ膵尾部に腫瘤が発見され，膵尾部腫瘍の診断下に膵体尾部，脾合併切除術を施行された．臨床的にホルモン過剰生産に伴う症状を呈さず，組織化学検査でグリメリウス染色，クロモグラニン染色，NSE染色がいずれも陽性であり，電顕にて内分泌顆粒が証明された．また，血管侵襲像を認めたため非機能性膵島細胞癌と組織学的に診断された．Flow cytometryにより，細胞核DNA量解析を行ったところ，標本採取部位11か所中9か所でDI＝1.36のaneuploidyを，2か所でDI＝1.36, 1.55の2クローンが混在していた．DNA ploidyからも病理組織診断が支持された．しかしながら，DNA合成期細胞の割合は小さく，細胞の増殖能は低いことが示唆された．

Key words: nonfunctioning islet cell tumor, flow cytometry

はじめに

画像診断の著しい進歩に伴って，膵臓腫瘍の発見率は高まっているが，膵島細胞腫瘍は依然として，まれな疾患の1つとされている[1]．免疫組織化学，電子顕微鏡により，この腫瘍の組織発生に関しては，詳細な研究が精力的に行われているが，生物学的多様性を十分に説明するには至っていない．例えば，組織学的異型度と腫瘍の生物学的態度との間には，しばしば解離が見られ，形態学的手法のみでは，良悪性の鑑別診断に窮する症例も少なくない．従来より，この膵島細胞腫瘍の生物学的特性を客観的かつ簡便に判定可能な方法が模索されてきた．しかしながら，膵島細胞腫瘍における良悪性の鑑別は，組織学的に被膜浸潤，ならびに血管侵襲像の有無，臨床的には周囲組織への浸潤，遠隔転移の有無により判定されているに過ぎない[2)3)]．最近，癌診断における細胞核DNA量の測定の有用性さらには，細胞増殖能と癌の生物学的特性との密接な関連性が報告され，種々の腫瘍で興味ある知見が得られている[4]．良悪の鑑別に苦慮する症例にも，こういった検索の有用性が示唆されている[5]．本稿では，フローサイトメトリーによる細胞核DNA量の解析が診断に役立った．非機能性膵島細胞癌の1手術例を経験したので，病理学的考察を加えて報告する．

症　例

患者：60歳，男性．

既往歴：33歳時に急性腎炎，腎性高血圧で降圧剤服用中，55歳時に，肋骨骨折．

家族歴：長姉が卵巣癌で死亡．次姉が脳腫瘍で死亡．

現病歴：平成2年8月6日，集団検診で肝機能異常を指摘され，精査目的で，9月10日本学第1内科受診．腹部超音波検査，腹部computed tomography（CT），endoscopic retrograde cholangiopancreatography（ERCP）の結果，膵尾部癌の疑いで11月5日第1内科入院し，11月29日手術目的にて第1外科転科となった．

理学所見：特記事項なし．

入院時検査成績：血液化学検査では，GPT 41IU/l，γ-GTP 69IU/lといずれも軽度上昇を認めた．血中ソマトスタチン，セクレチンは正常．腫瘍マーカーは，DUPAN-2, α-fetoprotein（AFP），carcinoembryonic antigen（CEA），carbohydrate antigen（CA）19-9, CA125, squamous cell carcinoma related antigen（SCC），sialyl SSEA-1, NCC-ST-439はいずれも正常範囲内にあった．75g-oral glucose tolerance test

＜1991年10月9日受理＞別刷請求先：須藤　隆之
〒020　盛岡市内丸19―1　岩手医科大学第1病理

Fig. 1 ERCP: Main pancreatic duct deviates upward and suddenly obstructed in the pancreatic tail.

(oGTT) は境界型であり，pancreatic function diagnostant (PFD) 試験では，異常を認めなかった．

上部消化管造影，内視鏡所見：胃粘膜面には，異常を認めなかった．

ERCP所見：主膵管は，膵体尾部で，下方より圧排され，急激な途絶像を認めた (**Fig. 1**)．

腹部超音波検査では，膵尾部に径5cm程度のiso～low echoicな腫瘤を認めた．

腹部CT所見：単純CTにて膵尾部に境界明瞭な径6cmの腫瘤を認め，densityは不均一で中心部は，low densityを示し，その周囲はhigh densityとなっていた(**Fig. 2A**)．造影CTにて腫瘤は，軽度enhanceされた．

腹腔動脈造影所見：動脈相にて，脾動脈から分岐している大膵動脈は拡張し，大膵動脈を栄養血管とする腫瘍血管の増生を認め，一部にencasementがみられた．腫瘍中心部にはavascularな部分を認めた (**Fig. 2B**)．静脈相では，膵尾部に腫瘍濃染像を認めた．

以上の検査特に，血管造影所見より膵尾部の腺房細胞癌あるいは非機能性膵島細胞腫瘍と診断し，12月12日に手術を施行した．

手術所見：上中腹部正中切開にて開腹すると，腫瘍は膵尾部にあり球形で，血管の豊富な被膜に包まれており，周囲臓器への浸潤，遠隔臓器，リンパ節への転移も見られなかった．術式は，膵体尾部，脾合併切除術を施行した．

Fig. 2 (A) Abdominal CT scan: Plain CT, The round mass with the size of 6cm exists in the pancreas tail. It produces central low density and peripheral high density. (B) Celiac angiogram: Arterial phase, The great pancreatic artery which branched from splenic artery is dilated and tumor vessel is remarkable (arrows).

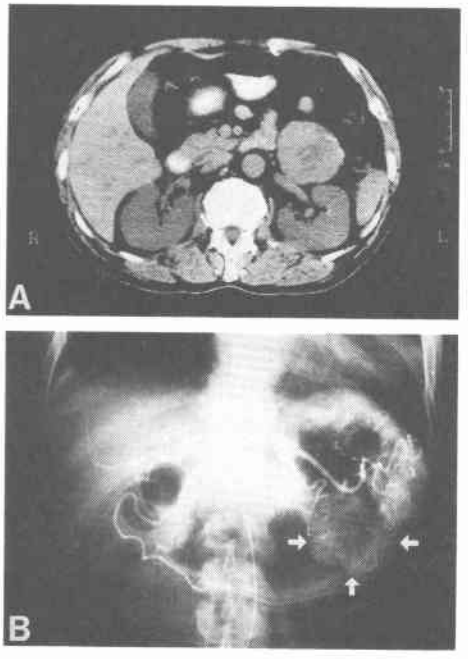

摘出標本所見：弾性硬の腫瘍は径6cmのほぼ球形で，薄い被膜に包まれており，正常膵組織との境界は明瞭であった．割面は黄赤色，髄様であり，細い線維性結合組織によって分葉化されていた (**Fig. 3**)．

病理組織学的所見：腫瘍は線維性被膜に被われており，異型性のきわめて少ない腫瘍細胞よりなっていた．これらの腫瘍細胞は，毛細血管間質を伴って，充実性，一部索状，リボン状に配列していた．腫瘍細胞の核は類円形で，クロマチンに富み，明瞭な核小体を有していた．細胞質は好酸性，顆粒状で，細胞境界は不明瞭であった．小出血巣を認めたが，壊死巣は見られず，細胞分裂像にもきわめて乏しかった (**Fig. 4A**)．しかしながら，一部で被膜内および血管内に腫瘍の侵襲像を認めた(**Fig. 4B**)．これらの腫瘍細胞の大部分には，グリメリウス染色で細胞質に黒褐色の好銀性顆粒が証明された (**Fig. 5A**)．

免疫組織化学：酵素抗体ABC法 (avidin-biotin peroxidase complex method) による免疫組織化学で

Fig. 3 Gross appearance of the resected specimen: The tumor with size of 6cm in diameter is enveloped, and it separates from normal pancreatic tissue. Cross section presents yellow solid with septum.

Fig. 4 Microscopic findings (hematoxylin-eosin stain ×200): (A) Histpathological findings reveal trabecular pattern and many vessels in stroma. (B) Vascular invasion.

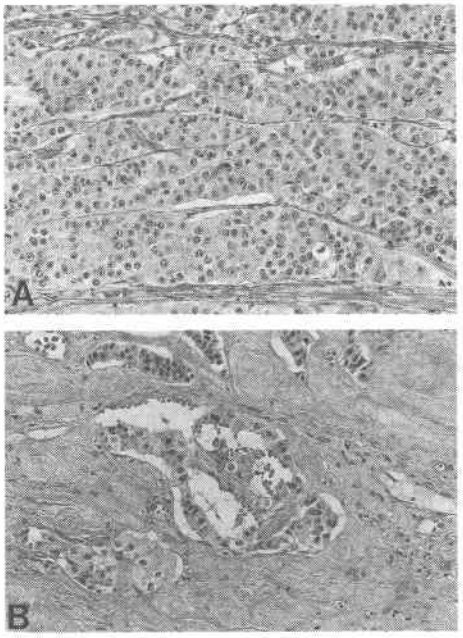

は，膵内分泌腫瘍に共通のマーカーであるchromogranin, Neuron-specific enolase (NSE) が，腫瘍細胞の多くに染色された．さらに，ガストリン，α_1-antitrypsin も一部の腫瘍細胞で陽性像を示した．pancreatic polypeptide (PP), vasoactive intestinal polypetide (VIP)，インスリン，グルカゴン，セロトニン，ソマトスタチンは，免疫組織学的には検出されなかった．

Fig. 5 (A) Microscopic findings: Grimelius staining (×200), Dark argyrophilic secretary granules are seen in the cytoplasma. (B) Electron micrograph(×15,000): Electron microscopic examination reveals electron-dense secretory granules with the size of 200nm in the cytoplasm. (N: nucleus, Bar: 1μm)

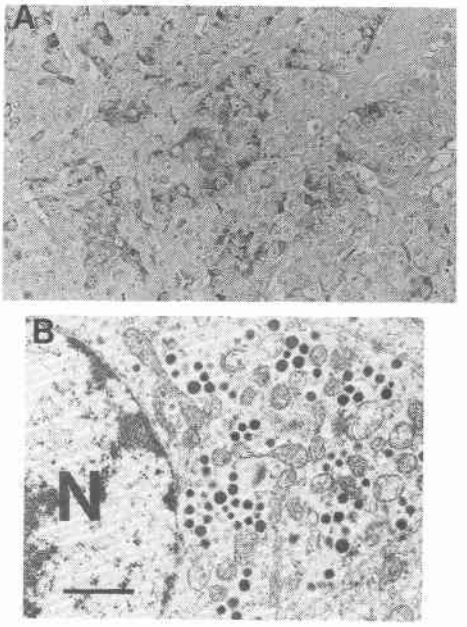

電子顕微鏡像所見：腫瘍細胞の細胞質内には，約200 nm の円形の神経内分泌顆粒を認めた (**Fig. 5B**).

以上より本例を非機能性膵島細胞癌と診断した．

なお，膵癌取扱い規約[6]によれば，islet cell carcinoma, medullary type, INFα, ly_0, v_1, ne_0, d(−), se, rp_0, plx (−), pw (−), ew (−), n (−), と表記された．

細胞核DNA量のフローサイトメトリーによる解析：検体は，新鮮手術標本の腫瘍部より，無作為に，11か所採取した．各検体を，眼科用鋏を用いて細切し，Triton-X 100にて裸核化しRNase(Sigma 社)処理後，Propidium iodide (Sigma 社) 50μg/ml にて二重鎖DNA の染色を行い，FACScan (Becton-Dickinson 社)を用いて25,000個の核DNA 量を測定した．9 か所

Fig. 6　DNA histogram: Nine of 11 parts in the tumor show DNA aneuploidy (DI=1.36). The other parts show two aneuploid peaks (DI=1.37, 1.55).

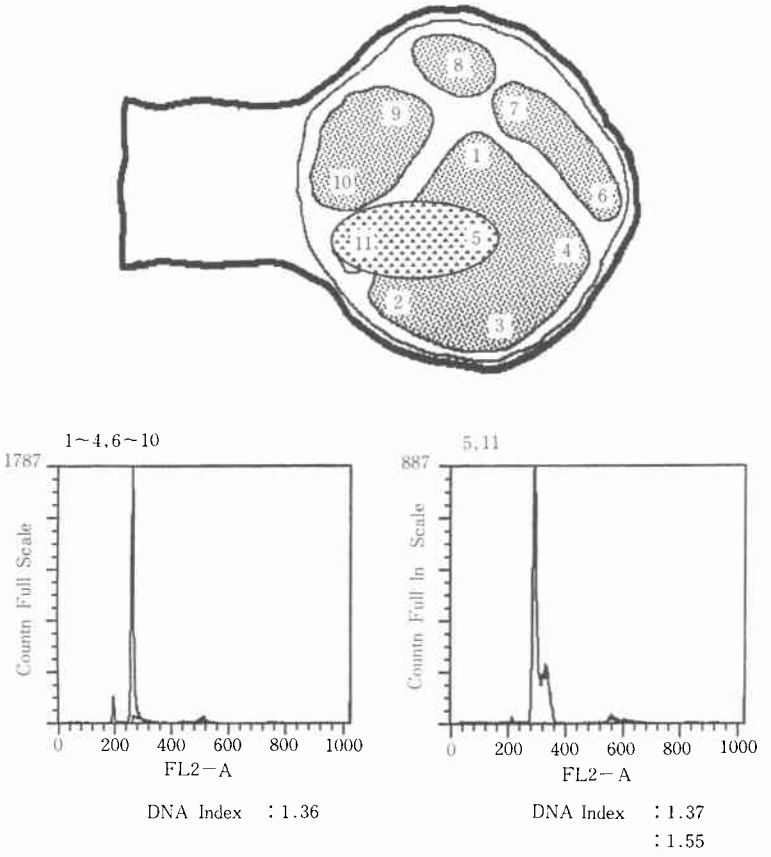

でDNA index(DI)=1.36のaneuploidyを示した．また2か所ではDI=1.37，1.55の2つのaneuploid lineを同一標本内に認めた（**Fig. 6**）．さらに，CellFIT（Becton-Dickinson社）の細胞周期解析モデルRFITを用いてS-phase fraction（SPF）を算出した．9か所で見られたDI=1.35のaneuploid部ではSPFの平均は2.2%であり，2か所で見られたDI=1.35, 1.55のaneuploid部ではそれぞれ1.45%，1.95%であった．

考　察

膵島細胞腫瘍は，腫瘍組織より分泌されるホルモン特有の臨床症状の有無により，機能性腫瘍と，非機能性腫瘍とに大別される．そのうち，非機能性膵島腫瘍は比較的まれな疾患であり，その頻度は膵島細胞腫瘍の15%を占めるといわれている[1]．radioimmunoassay（RIA）による血中微量ホルモンの定量，免疫組織化学染色法の発達により，これまで非機能性と診断されていた腫瘍の70～90%にホルモン産生細胞の存在が証明されている[7)8)]．したがって，臨床症状のみに基づいた膵島細胞腫瘍の分類については，多くの問題を含んでいる．本症例では，免疫組織学的に，ガストリンが一部の細胞で陽性であったが，特有の臨床症状を呈さず，胃透視，胃内視鏡検査にても胃粘膜面に異常を認めず，Gastrinomaを特徴付ける症状，所見も見られず，非機能性と診断した．しかし，グリメリウス染色，さらには，クロモグラニン染色では，いずれも多くの細胞が陽性であり，電顕的にも細胞質に内分泌顆粒を認めた．これらのことは，この腫瘍が，ガストリン以外にも何らかのホルモン様物質を産生していることを示唆している．実際，膵内分泌腫瘍の多くはホルモン産生能を有しているが，ある閾値以上にならなければ，症状を呈することはなく，臨床的には，非機能性腫瘍にとどまるとされている[7)9)]．ここに報告した症例はそれに一致すると考えるのが妥当と思われた．遠隔転移あるいは周囲組織への浸潤が確認されれば，良悪の判定に苦

慮することはないが，膵島細胞腫瘍の生物学的特性の評価には多くの問題を含んでおり，組織学的にも困難である[1)7)]．組織学的には被膜浸潤，血管侵襲像が悪性の指標とされているが，血管侵襲がある腫瘍でも再発しない例もある一方，血管侵襲がないからといって良性と診断してしまうことは危険である[2)3)]．臨床病理学的に非機能性膵島細胞腫瘍の悪性頻度は92%と報告されているが[1)]，発育速度が遅く生物学的悪性度が低いために，本症の予後は比較的良好であり非根治手術例を含めて，5年生存率が44%と報告されている[1)]．最近，細胞の増殖能さらには，悪性度の指標としてフローサイトメトリーによる核DNA量解析が盛んに行われ，予後推定因子としての有用性が多くの腫瘍にて報告されている[4)]．膵島細胞腫瘍についても，59%にaneuploidyを認め，そのうちmultiploidyを呈した症例の予後は比較的不良であったと報告されている[5)]．本症例には，顕微鏡的には両群間に明らかな差を認めなかったが，少なくとも2種類のaneuploid cloneを認めた．さらに，最近DNA ploidyとともにDNA合成期細胞の占める割合，SPFの臨床的有用性が注目されている．一般的には，SPFの高い例は予後不良である[4)]．本症例のSPFの測定では平均2%であり，腫瘍細胞の増殖能が低いことを示唆している．しかしながら，膵島細胞腫瘍における，これらのパラメーターの有用性については，われわれの知るかぎりでは，報告がなく，今後の検討を待たねばならない．

文　献

1) Kent RB, van Heerden JA, Weiland LH et al: Nonfunctioning islet cell tumors. Ann Surg 193: 185—190, 1981
2) 向井　清：膵内分泌腫瘍．胆と膵　9: 1529—1540, 1988
3) 亀谷　徹：膵内分泌腫瘍の病理．病理と臨　2: 432—439, 1984
4) Douglas EM, Willams LM: Ploidy, proliferative activity and prognosis: DNA flow cytometry of solid tumors. Cancer 65: 1194—1205, 1990
5) Alanen KA, Joensuu K, Klemi PJ et al: DNA ploidy in pancreatic neuroendocrine tumors. Am J Clin Pathol 93: 784—788, 1990
6) 日本膵臓学会編：膵癌取扱い規約．第3版．金原出版，東京，1986
7) Heiz PU, Kasper M, Polak JM et al: Pancreatic endocrine tumors: Immunocytochemical analysis of 125 tumors. Hum Pathol 13: 263—271, 1982
8) Mukai K, Grotting JC, Greider MH et al: Retrospective study of 77 pancreatic endocrine tumors using the immunoperxidase method. Am J Surg Pathol 6: 387—399, 1982
9) 黒田　慧，木村　理，森岡恭彦：膵内分泌腫瘍に関する最近の動向．胆と膵　7: 1385—1393, 1986

A Case of Nonfunctioning Islet Cell Tumor Assessed Malignancy by Measuring the Nuclear DNA Content with a Flow Cytometer

Takayuki Suto[1)], Sadahide Ono[1)], Kosuke Sasaki[1)], Tamotsu Sugai[2)], Ryoko Sasaki[3)], Yoshiyuki Tamasawa[3)], Hidehiro Toyoshima[3)], Hidetoshi Omori[3)], Tadashi Abe[3)], Senji Kanno[3)], Kazuyoshi Saito[3)] and Hidehumi Shimotono[4)]

Department of Pathology I[1)], Division of Pathology Central Clinical Laboratory[2)], Departments of Surgery I[3)] and Medicine I[4)], Iwate Medical University School of Medicine

A 60-year-old man without any clinical symptoms was found to have liver dysfunction by mass screening examination. Distal pancreatectomy was carried out under a preoperative diagnosis of pancreatic tail tumor. No clinical symptoms due to hormonal hypersecretion were recognized, but argyrophilic granules were demonstrated by Grimelius staining, and immunohistochemical staining showed positive immunoreactivity for chromogranin and neuronspecific enolase. Because ultrastructural examination revealed tumor cells with secretory granules, and the tumor showed vascular invasion, a diagnosis of nonfunctioning islet cell carcinoma was made. We measured the nuclear DNA content of the cancer cells with a flow cytometer. Nine of 11 samples showed aneuploidy (DI=1.36), and in other parts two different aneuploid lines (DI=1.36, 1.55) were disclosed in the same sample. The histologic diagnosis was supported by flow cytometric DNA analysis. However, the small fraction of S-phase cells suggests low proliferative activity of the tumor.

Reprint requests: Takayuki Suto First Department of Pathology, Iwate Medical University School of Medicine
19-1 Uchimaru, Morioka, 020 JAPAN